

Analiza primera**Spontana regresija CIN 2 pri bolnici, ki se ni želela zdraviti**Urška Gašper Oblak¹, Helena Gutnik², Snježana Frković Grazio³¹Zdravstveni dom Ljubljana, Metelkova 9, Ljubljana²Inštitut za patologijo, Medicinska fakulteta, Univerza v Ljubljani, Korytkova 2, Ljubljana³Ginekološka klinika Ljubljana, Univerzitetni klinični center Ljubljana, Šljajmerjeva 3, Ljubljana**Povzetek**

Prikazan je primer 49-letne bolnice s patološkim brisom materničnega vratu (BMV) in histološkim izvidom z oceno cervikalna intraepiteljska neoplazija stopnje 1 do 2 (CIN 1 do 2), ki se ni želela zdraviti, ampak je obiskala zdravlilca. Ob nadaljnjem spremljanju so se v naslednjih letih citološki brisi materničnega vratu normalizirali, kar nakazuje možnost spontane regresije CIN, bolnica pa je menila, da gre za uspeh alternativnega zdravljenja. Spontana regresija cervikalne intraepiteljske neoplazije (CIN) je, po podatkih iz literature, pogosta. Delež spontane regresije CIN je večji pri nižjih stopnjah CIN. Potrebna pa je previdnost pri interpretaciji spontane regresije glede na podatke o variabilnosti histopatološkega vrednotenja CIN in razločevanja med CIN in reaktivnimi spremembami ploščatega epitelija. V članku poudarjamo potrebo po ustrezni komunikaciji z bolnicami, ki jim je potrebno predstaviti možen razvoj patoloških sprememb bodisi v težje stopnje displazije ali invazivni rak oziroma možnost regresije sprememb. V primeru odklanjanja zdravljenja ali slabe odzivnosti bolnice bi morali ponovno pregledati vse citološke in histološke vzorce ter v dvomljivih primerih diagnoze potrditi tudi z uporabo dodatnih metod (p16, triažni test HPV).

Gljučne besede: BMV, CIN, spontana regresija CIN, p16

Uvod

Večina bolnic se odziva na vabila svojega ginekologa in sledi njegovim priporočilom glede spremljanja oziroma zdravljenja predrakavih sprememb materničnega vratu. Pri ugotovljeni cervikalni intraepiteljski neoplaziji druge stopnje (CIN 2) ali tretje stopnje (CIN 3) so bolnice zdravljene praviloma s konizacijo. Včasih pa se bolnice bodisi ne odzivajo na vabila ginekologa, ne sledijo priporočilom glede zdravljenja oziroma zdravljenje displastičnih sprememb materničnega vratu celo zavrnejo.

Po podatkih iz literature je spontana regresija cervikalne intraepiteljske neoplazije (CIN) pogosta. Delež spontane regresije CIN je dosti večji pri nižjih stopnjah CIN (90-odstoten pri CIN 1 in 60 do 70-odstoten pri CIN 2) (1, 2). V starostni skupini pod 25 let je spontana regresija CIN 2 še večja in avtorji študije se sprašujejo, ali je zdravljenje CIN 2 s konizacijo pri mladih ženskah sploh smiselno (1). Po drugi strani pa je potrebna previdna interpretacija spontane regresije CIN glede na dobro znane podatke o variabilnosti histopatološkega vrednotenja CIN, še posebej pa v razločevanju med CIN 1 in 2 in reaktivnimi spremembami (3–7).

Predstavitev primera z vidika ginekologa

49-letna bolnica je bila v začetku septembra 2004 prvič pregledana v naši ambulanti. Po njenih besedah je od predhodnega pregleda minilo okoli deset let. Bolnica ni nikoli rodila, trikrat je splavila. Razlog pregleda so bile neredne krvavitve, na 15 do 60 dni, ki so se pojavljale že nekaj mesecev in jih je povezovala s predhodnim padcem na ledu. V ginekološkem statusu je bila vidna gladka, bolj trda porcija, ultrazvočno (UZ) pa so bile v cerviksu vidne številne cistične votlinice in 1 cm velika ehogena lisa, v steni normalno velikega uterusa pa posamezni drobni miomi. Endometrij je bil tanek, v levem jajčniku sta bili dve anehogeni cisti premera po 27 mm.

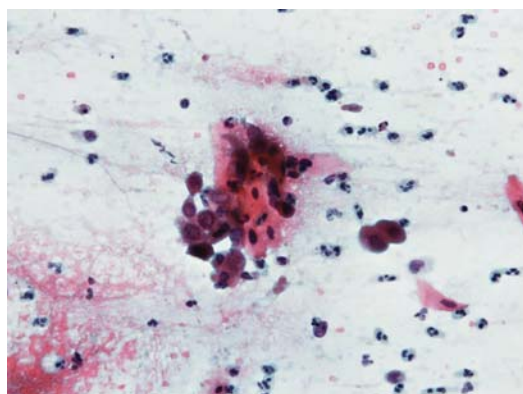
Odvzet je bil bris materničnega vratu (BMV). Citološka ocena je bila PAP III, zmerno diskariotične ploščate celice, v posameznih huda diskarioza, obsežna atipična metaplazija, EC celice so bile normalne; priporočena histopatološka preiskava (Sliki 1 in 2). Ob koncu septembra 2004 smo opravili kolposkopijo in biopsijo porcije. Vidna je bila gladka porcija z liso belega, jod negativnega epitelija na 5. uri; biopsiji porcije sta bili odvzeti na 5. in 12. uri. Histološka diagnoza je bila blaga do zmerna displazija ploščatega epitelija (CIN 1 do CIN 2) in

bolnica je bila napotena v kolposkopsko ambulanto. Obravnava v kolposkopski ambulanti obsega pregled, poseg in nato še kontrolni pregled pri operaterju. Na kontrolnem pregledu bolnice praviloma osebno prejmejo tudi histopatološki izvid konizacije, če je le ta bila narejena. V napotni ambulanti dobimo izvid konizacije, ko ga bolnica sama prinese k nam.

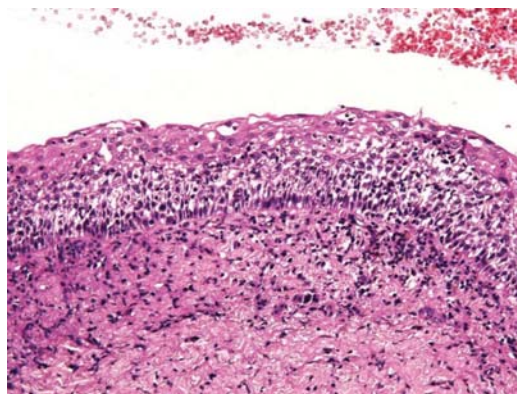
V naslednjem letu smo ugotovili, da bolnice ni bilo na kontrolni pregled po obravnavi na kliniki. Poleg tega se je preselila. A ker je imela nespremenjeno telefonsko številko, smo jo uspeli telefonsko povabiti na obisk. Že v telefonskem pogovoru je omenila, da v kolposkopsko ambulanto ni šla, a je vseeno ozdravljena. Ker se je spet pojavila izvenciklična krvavitve, je pristala na ponovni pregled. Pri pregledu septembra 2005 razen blage krvavitve iz cervikalnega kanala ni bilo posebnosti,

UZ je bil endometrij spet povsem tanek, jajčnika pa brez foliklov. Bolnica je razložila, da hodi k zdravilcu na Kurešček, da si je nabrala novo energijo in uredila mnoge neurejene stvari s svojem življenju. Povedala je, kako čuti, da je ozdravljena. Nikakor ni želela na zdravljenje na kliniko in je tudi podpisala izjavo, da razume pomen možnih sprememb na materničnem vratu ob citološki oceni PAP III.

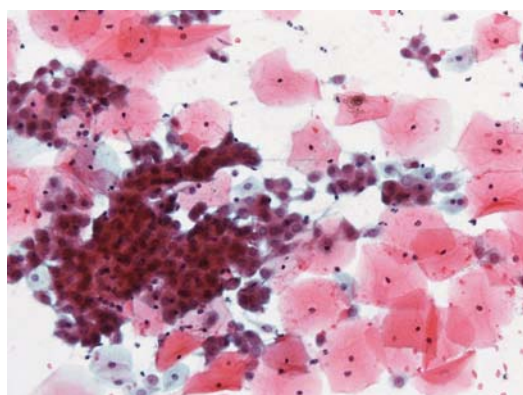
Pristala je, bolj nam na ljubo, na ponovni odvzem BMV, ki je bil odvzet ločeno iz ekto in endocerviksa v dveh ločenih preparatih. Citološka ocena obeh BMV je bila **PAP II**, blago diskariotične ploščate celice, s pripisom, da je vidna obsežna atipična metaplazija, hujše stopnje diskarioze pa v teh brisih ni vidne. Priporočena je bila kontrola BMV po 3 mesecih. Bolnica ni prišla na pregled ob dogovorjenem datumu, odzvala pa se je na ponovno vabilo.



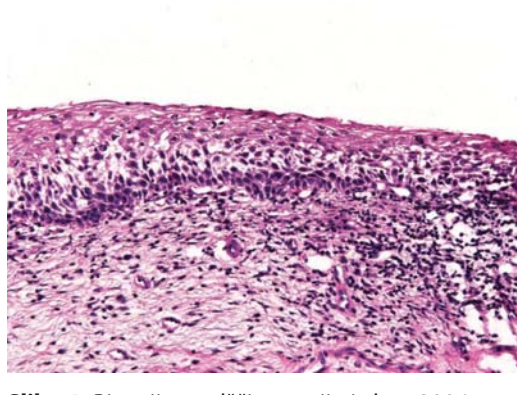
Slika 1. Bris materničnega vratu iz leta 2004, ocenjen kot PAP III: zmerno diskariotične ploščate celice (barvanje po Papanicolaou, x400).



Slika 3. Biopsija – odščip porcije iz leta 2004, ocenjen kot cervikalna intraepitelijska neoplazija stopnje 1 do 2 (CIN 1 do 2) (barvanje po hematoksilinsko eozinski metodi, x200).



Slika 2. Bris materničnega vratu iz leta 2004, ocenjen kot PAP III: številne metaplastične celice (barvanje po Papanicolaou, x200).



Slika 4. Biopsija – odščip porcije iz leta 2006, ocenjen kot cervikalna intraepitelijska neoplazija stopnje 1 (CIN 1) (barvanje po hematoksilinsko eozinski metodi, x200).

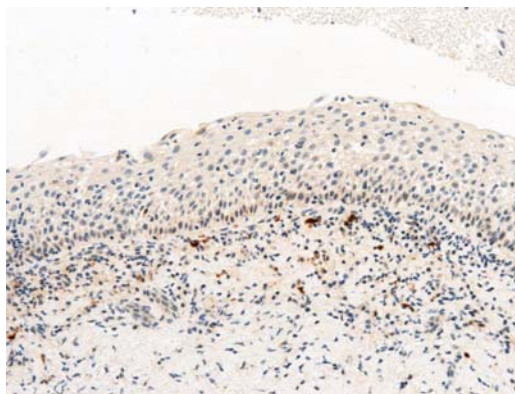
Sledili so pregledi:

- Marca 2006, odvzem BMV v dveh ločenih preparatih, patološki bris z blago diskariozo ploščatih celic, priporočena kontrola čez 6 mesecev.
- Septembra 2006, odvzem BMV v dveh ločenih preparatih, patološki bris z atipično ploščatocelično metaplazijo, kontrola čez 6 mesecev.
- Kolposkopija: obsežnejše področje nežnega belega epitela, ki sega do cervikalnega kanala, biopsija porcije na treh mestih in abrazija cervikalnega kanala. Histološka diagnoza je bila v odščipih porcije blaga displazija s koilocitnimi atipijami in fokalno parakeratozo (CIN 1), v abradatu cervikalnega kanala pa epidermiziran fibroadenomatozni cervikalni polip.
- Aprila 2007, odvzem BMV, citološka ocena bris negativen, uporaben. Bolnica tudi na preventivni pregled v ambulanto za bolezni dojk ni želela; svetovane so bile redne, vsaj letne kontrole BMV.
- Oktobra 2009, odvzem BMV, citološka ocena **bris patološki, atipične ploščate celice**, svetovana ponovitev po estrogenskem testu.
- Sledila je vrsta vabil, telefonska številka je bila spremenjena.
- Junija 2010, odvzem BMV, citološka ocena **bris negativen, manj uporaben, brez EC celic**, tudi v kliničnem zapisu je omenjena stenoza cervikalnega kanala.
- Decembra 2010 odvzem BMV, citološka ocena **bris negativen, uporaben**.
- Januarja 2012 odvzem BMV, citološka ocena **bris negativen, uporaben. HPV test je negativen**.

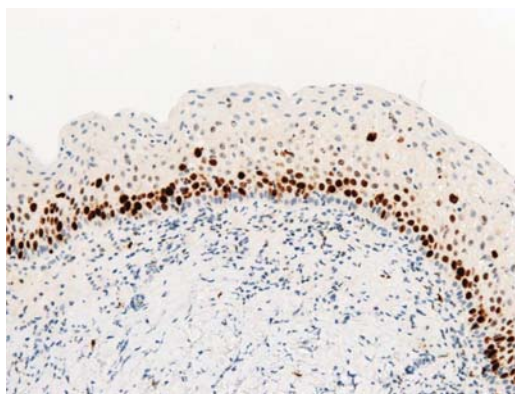
Predstavitev primera z vidika patologa

Ob pripravi primera za prikaz na srečanju smo ponovno pregledali vse BMV in pridobili histološke preparate obeh tkivnih biopsij (iz leta 2004 in 2006). Prvi odvzeti BMV, ki je bil ocenjen kot **PAP III, bi ponovno ocenili** kot zmerno diaskariozo ploščatih celic (po novi klasifikaciji ploščatocelična intraepitelijska lezija visoke stopnje (**PIL-VS**)) (Slika 1). V BMV je prisotna tudi zelo obsežna ploščatocelična metaplazija, ki smo jo v izvidu omenili že ob prvem pregledu (Slika 2).

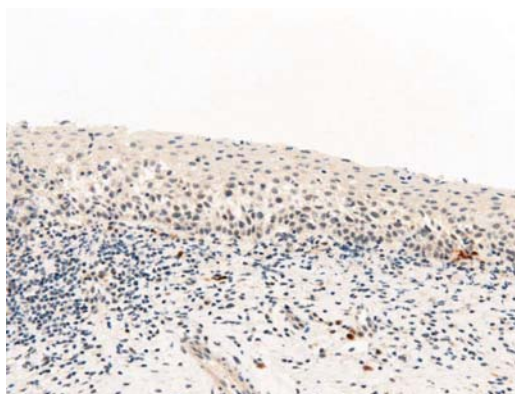
Ob ponovnem pregledu obeh tkivnih biopsij (odščipov porcije) pa smo ugotovili, da v histopatološki sliki **ni jasno izraženih kriterijev za CIN 1 ali CIN 2**, pač pa je izraženo **hudo kronično vnetje z reaktivno atipijo ploščatega epitelijskega** (Sliki 3 in 4). Za zanesljivo izključitev CIN smo na obeh vzorcih izvedli še imunohistokemične reakcije na biolo-



Slika 5. Biopsija – odščip porcije iz leta 2004: negativna imunohistokemična reakcija na p16 (x200).



Slika 6. Biopsija – odščip porcije iz leta 2004: imunohistokemična reakcija na Ki-67, pozitivna v spodnji tretjini epitelijskega (x200).



Slika 7. Biopsija – odščip porcije iz leta 2006: negativna imunohistokemična reakcija na p16 (x200).

ška označevalca **p16** in **Ki-67**. V obeh vzorcih sta bili reakcije na p16 v ploščatem epiteliju negativni, s proliferacijskim označevalcem Ki-67 pa so se pozi-

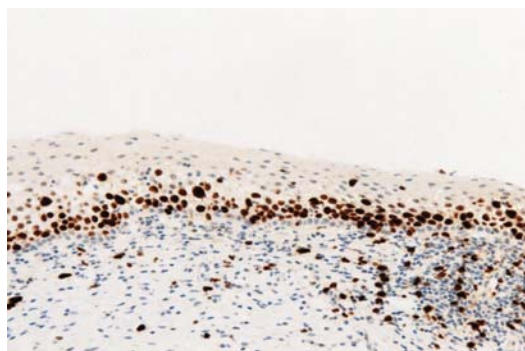
tivno obarvala le jedra parabazalnega sloja oz. spodnje tretjine ploščatega epitelija (Slike 5–8).

Razprava

Bolnica je vsekakor prepričana, da je izbrala pravo pot zdravljenja in izboljšanje citoloških in histopatoloških izvidov pripisuje uspešnemu zdravilcu s Kureščka. V resnici pa si ginekologi in citopatologi lahko zastavimo ob takem primeru več vprašanj.

Kaj bi pričakovali, če bi bila opravljena konizacija?

Ob patološkem citološkem izvidu pričakujemo v večini primerov patološki histološki izvid. Pri histološkem izvidu CIN 2 je bila v Sloveniji že pred uvedbo posodobljenih smernic večina bolnic zdravljenja, vsekakor pa ob oceni citološkega brisa PAP III, kjer bi bila tudi ob nižji histološki oceni v biopsiji indicirana diagnostična konizacija. Le-ta bi tudi z večjo verjetnostjo kot biopsija prikazala naravo in obsežnost patoloških sprememb.



Slika 8. Biopsija – odščip porcije iz leta 2006: imunohistokemična reakcija na Ki-67, pozitivna v spodnji tretjini epitelija (x200).

Kaj lahko pričakujemo, če spremembe niso zdravljene?

Praviloma bi pričakovali vztrajanje ali napredovanje patoloških sprememb, še posebej, ker je bila bolnica starejša in nismo imeli podatka o izvidih predhodnih ginekoloških pregledov. Manj verjetno bi lahko pričakovali izboljšanje. Pa vendar, noveše študije kažejo, da je regresija CIN 2 pri mladih ženskah (mlajših od 25 let) visoka, kar 70-odstotna; celo ob prisotnosti HPV 16 je regresija skoraj 50% - odstotna (1,2,8,9). Pri starejših ženskah je regresija redkejša, okoli 30 do 50-odstotna v dveh letih (10,11). Za vse starostne skupine je regresija CIN 2 redkejša kot regresija CIN 1, kjer je blizu 90-odstotna in pogostejša kot pri CIN 3, kjer je bliže 20 do 30-odstotna (1,2).

Kakšne so ob tem primeru ugotovitve in dileme patologa?

Ob histopatološki oceni CIN 2 v odščipih sluznice porcije bi pričakovali potrditev diagnoze v konizacijskem vzorcu materničnega vratu. Po naših izkušnjah v takih primerih v konusu neredko najdemo ob CIN 2 tudi CIN 3, ki pogosto leži globlje v endocervikalnem delu materničnega vratu in ni nujno zajet v predhodnih odščipih sluznice. Zelo redko pa se zgodi, da v konusu ne ugotovimo CIN. V takih primerih, če je le mogoče, ponovno pregledamo BMV in vzorce predhodnih biopsij. V primeru predstavljene bolnice, ki je odklonila konizacijo, potrebe po reviziji BMV in biopsij ni bilo, ker sta se citološka in histopatološka slika ujemale, normaliziranje citološke slike v številnih kasnejših odvzetih BMV pa bi upravičeno lahko pripisali spontani regresiji CIN. Ob ponovnem pregledu biopsij pa smo presenečeni ugotovili, da histopatološka slika ne izpolnjuje kriterijev CIN, kar smo potrdili tudi z dodatnimi imunohistokemičnimi preiskavami (Slike 3–8).

Po podatkih iz literature je variabilnost v histopatološkem ocenjevanju sprememb na materničnem vratu največja pri nižjih stopnjah CIN in v razločevanju med CIN in reaktivnimi spremembami ploščatega epitelija (3–7). V zadnjem času nam je v dvomljivih primerih v pomoč imunohistokemična preiskava z biološkim označevalcem p16, ki ga v večini primerov kombiniramo s proliferacijskim označevalcem Ki-67. Pozitivna reakcija na p16 v večini primerov zanesljivo potrdi CIN, negativna reakcija pa izključi primere z reaktivnimi atipijami ploščatega epitela, ki morfološko lahko posnemajo spremembe značilne za CIN (12–14). V času odvzema obeh biopsij preiskave p16 v slovenskih patoloških laboratorijih še nismo izvajali.

Zaključki – kako spremljati takšno bolnico?

Smernic za takšne primere ni. Vsekakor je smiselna revizija izvidov predhodnih preiskav in pogostejši odvzemi BMV. Dobro bi bilo tudi, če bi lahko v nejasnih primerih opravili triažni test HPV. Ob tem pa je pomembno, da bolnici, ki se za zdravljenje ne odloči, razložimo naravo bolezenskih sprememb ter tveganje za razvoj invazivnega raka materničnega vratu. Razložiti moramo, kakšna so slovenska priporočila za zdravljenje predrakavih sprememb materničnega vratu ter kolikšna je zanesljivost izvidov. Pojasnimo lahko tudi možnost spontane regresije sprememb, a ob tem poudarimo potrebo po pogostejših odvzemih BMV oziroma rednem spremljanju bolnice.

Kaj smo se naučili?

1. Kljub našemu trudu ne moremo v zdravljene pritegniti vseh žensk s sumom na resne predrakave spremembe materničnega vratu.
2. Bolnica, ki se ne želi zdraviti, potrebuje razlago o naravnem poteku predrakavih sprememb materničnega vratu in spremljanje s pogostejšimi odvzemi BMV.
3. V primeru izboljševanja izvidov je smiselna revizija izvidov prehodnih preiskav.

Literatura

1. McAllum B, Sykes PHH, Sadler L, et al. Is the treatment of CIN 2 always necessary in women under 25 years old? *Am J Obstet Gynecol* 2011;205:478.e1–7.
2. Discacciati MG, de Souza CA, d'Otavianno MG, et al. Outcome of expectant management of cervical intraepithelial neoplasia grade 2 in women followed for 12 months. *Eur J Obstet Gyn R B* 2011;155:204–8.
3. Ismail SM, Colclough AB, Dinnen JS, et al. Observer variation in histopathological diagnosis and grading of cervical intraepithelial neoplasia. *BMJ* 1989;298:707–10.
4. Stoler MH, Schiffman M. Interobserver reproducibility of cervical cytologic and histologic interpretations: realistic estimates from the ASCUS-LSIL Triage Study. *JAMA* 2001;285:1500–5.
5. Malpica A, Matisic JP, Niekerk DV, et al. Kappa statistics to measure interrater and intrarater agreement for 1790 cervical biopsy specimens among twelve pathologists: qualitative histopathologic analysis and methodologic issues. *Gynecol Oncol* 2005;99:38–52.
6. Cai B, Ronnett BM, Stoler M, Stoler M, et al. Longitudinal Evaluation of Interobserver and Intraobserver Agreement of Cervical Intraepithelial Neoplasia Diagnosis Among an Experienced Panel of Gynecologic Pathologists. *Am J Surg Pathol* 2007;31:1854–60.
7. Robertson AJ, Anderson JM, Beck JS, et al. Observer variability in histopathological reporting of cervical biopsy specimens. *J Clin Pathol* 1989;42:231–8.
8. Moscicki AB, Schiffman M, Burchell A, Albero G, Guiliano AR, Goodman MT, et al. Updating the natural history of Human papillomaviruses and anogenital cancers. *Vaccine* 2012; 30 Supplement 5: 24–33.
9. Moscicki AB, Ma Y, Wibbelsman C, Darragh TM, Powers A, Farhat S, et al. Rate of and risks for regression of cervical intraepithelial neoplasia 2 in adolescents and young women. *Obstet Gynecol* 2010; 116(6):1373–80.
10. Castle PE, Schiffman M, Wheeler CM, Solomon D. Evidence for frequent regression of cervical intraepithelial neoplasia – grade 2. *Obstet Gynecol* 2009; 113:18–25.
11. Matsumoto K, Oki A, Furuta R, Maeda N, Yasugi T, Takatsuka N, et al. Predicting the progression of cervical precursor lesions by human papillomavirus genotyping: a prospective cohort study. *In J Cancer* 2011; 128(12):2898–90.
12. Shi J, Liu H, Wilkerson M, et al. Evaluation of p16INK4a, minichromosome maintenance protein 2, DNA topoisomerase IIa, ProEx C, and p16INK4a/ProEx C in cervical squamous intraepithelial lesions. *Hum Pathol* 2007;38:1335–44.
13. Pinto AP, Schlecht NF, Woo TYC, et al. Biomarker (ProExTMC, p16^{INK4A} and MIB-1) distinction of high grade squamous intraepithelial lesions from its mimics. *Mod Pathol* 2008;21:1067–74.
14. Van Niekerk D, Guillaud M, Matisic J, et al. p16 and MIB1 improve the sensitivity and specificity of the diagnosis of high grade squamous intraepithelial lesions: Methodological issues in a report of 447 biopsies with consensus diagnosis and HPV HCII testing. *Gynecol Oncol* 2007;107:233–40.