

Analiza konizacij v Sloveniji v letih 2009–2018: diagnostika, zdravljenje in rezultati zdravljenja predrakavih sprememb materničnega vratu v Sloveniji

Ana Lasič¹, Urška Ivanuš^{2,3}, Tine Jerman², Špela Smrkolj^{1,3}, Branko Cvjetičanin¹, David Lukanovič^{1,3}, Mojca Florjančič²

¹ Univerzitetni klinični center Ljubljana, Ginekološka klinika, Zaloška 7, Ljubljana

² Onkološki inštitut Ljubljana, Oddelek za presejanje raka, Državni program ZORA, Zaloška 2, Ljubljana

³ Medicinska fakulteta, Univerza v Ljubljani, Korytkova 2, Ljubljana

Povzetek

Izhodišča: Presejalni program ZORA je program za zgodnje odkrivanje in zdravljenje predrakavih sprememb in raka materničnega vratu. Za enotno in kakovostno obravnavo žensk s pravo mero diagnostike in zdravljenja, so v strokovnih smernicah zapisani protokoli za ukrepanje glede na stopnjo sprememb materničnega vratu. V prispevku prikazujemo rezultate analize konizacij v zadnjih 10. letih v Sloveniji. Zanimalo nas je, ali se je z leti spreminjala skladnost postopkov s strokovnimi smernicami in izidi zdravljenja.

Metode: V retrospektivno analizo podatkov, zbranih v Registru ZORA, smo vključili vse ženske, ki so jim v posameznem koledarskem letu 2009–2018 v Sloveniji opravili konizacijo katerekoli vrste (klasična konizacija, LLETZ, re-konizacija in re-LLETZ). Če je ženska imela v enem letu več konizacij, smo v analizo vključili prvo. Podatke smo analizirali po koledarskih letih. Opazovali smo indikacije za poseg ter histopatološke izvide, pri čemer nas je zanimalo ali je bila v konusu in v kirurškem robu PIL-VS+. Nekatere analize smo stratificirali glede na vrsto konizacije in starost ženk. Opravili smo dodatne analize konizacij, v katerih ni bilo PIL-VS+ in konizacij brez predhodnega posega za histopatološko diagnozo stopnje lezije. Če razlik v opazovanih rezultatih med posameznimi koledarskimi leti ni bilo, smo rezultate prikazali za 10-letno obdobje skupaj.

Rezultati: V analizo smo vključili 18.598 konizacij, od tega 5.592 klasičnih konizacij, 12.467 LLETZ, ter skupaj 539 re-konizacij in re-LLETZ. Z leti se je večal delež konizacij LLETZ na račun zmanjševanja klasičnih konizacij, ob tem se je tudi večala povprečna starost operirank. Več kot polovica žensk je imela pred konizacijo poseg za histopatološko potrditev spremembe, okoli petina konizacij je bilo opravljenih zgolj na podlagi patološkega citološkega izvida visoke stopnje. V več kot dveh tretjinah konusov so v histopatološkem laboratoriju potrdili patološke spremembe visoke stopnje, pri čemer so imele ženske s konizacijo brez predhodnega posega večjo verjetnost, da v konusu ni bilo patoloških sprememb visoke stopnje. Približno polovica negativnih konizacij ni imela predhodnega posega za opredelitev histopatoloških sprememb.

Zaključki: Razveseljivo je, da se v Sloveniji starost bolnic ob konizaciji z leti povečuje, ter da se večja uporaba konizacij LLETZ na račun zmanjševanja klasičnih konizacij. Še vedno v 26 % konusov ni PIL-VS+, v 32 % pa je konizacija opravljena brez predhodne histopatološke diagnostike. Pred konizacijo mora operater kritično pretehtati, ali bo zdravil, ne da bi bila pred tem histološko potrjena patološka sprememba materničnega vratu, saj je brez te večja verjetnost, da bo izvid konizacije negativen.

Ključne besede: predrakave spremembe materničnega vratu, RMV, zdravljenje, konizacija

Uvod

V Sloveniji izvajamo program ZORA za zgodnje odkrivanje predrakavih sprememb in raka materničnega vratu na ravni celotne države od leta 2003. Od vzpostavitve programa se je incidenca RMV v Sloveniji prepolovila, kar zagotovo ne bi bilo mogoče brez zadostne udeležbe žensk v programu in brez kakovostnih storitev izvajalcev na vseh ravneh programa. Za zagotavljanje kakovostne obravnave žensk so nujna nacionalna strokovna priporočila, kot so na primer Smernice za celostno obravnavo žensk s predrakavimi spremembami materničnega vratu, ki so v Sloveniji v uporabi od leta 2011 in *Smernice za standardizacijo postopkov in histopatoloških izvidov na področju ginekološke patologije - cervikalna neoplazija* (1,2). Za spremljanje in nadzor, ali obravnava sledi smernicam in, ali so izidi pričakovani in vodijo v boljše zdravje žensk, je nujno spremljati vse postopke in njihove rezultate. Pri tem se je treba zavedati, da za razliko od žensk, ki same poiščejo pomoč v sistemu zdravstvenega varstva zaradi težav, ki jih imajo, v presejalne programe vabimo zdrave ženske, ki jih pregledujemo zato, da bi med njimi odkrili peščico bolnih. Zato je nujno, da jih obravnavamo tako, da je razmerje med koristmi, ki jih dosežemo (odkritje in zdravljenje patoloških sprememb, ki bi nezdravljene napredovale v raka) in škodo, ki jo ob tem povzročimo tako ženski (odkrivanje in morebitno zdravljenje sprememb nizke stopnje in spremembe visoke stopnje, ki bi spontano nazadovale tudi brez zdravljenja, neželeni učinki po zdravljenju) kot zdravstvenemu sistemu (obremenjevanje ginekoloških ambulant, laboratorijev in s tem povezani stroški) uravnoteženo, ter da smo prepričani, da z vsemi postopki delamo več koristi kot škode.

V presejalnem programu je kolposkopija pomemben sestavni del diagnostičnih postopkov pri ženskah s patološkimi spremembami visoke stopnje v brisu materničnega vratu, pozitivnim triažnim testom HPV, pri simptomatskih ženskah in v obdobju sledenja po zdravljenju predrakavih sprememb. Kolposkopska preiskava je sestavni del državnega presejalnega programa ZORA, ki odloča o tem, ali bo ženska s patološkim izvidom presejalnega testa ali drugih testov zdravljena ali ne (3). S pravočasnim odkrivanjem in zdravljenjem predrakavih sprememb materničnega vratu lahko preprečimo nastanek raka materničnega vratu. Kolposkopija je preiskava, s katero ginekolog z uporabo kolposkopa s 3 do 15 kratno povečavo, išče začetne spremembe materničnega vratu. Če pri kolposkopiji ugotovi sumljive spre-

membe, odvzame košček tkiva in ga pošlje na histopatološko preiskavo. Če v laboratoriju ugotovijo predrakave spremembe visoke stopnje PIL-VS/CIN2+, ženska potrebuje zdravljenje. Najpogosteje zado- stuje izrez materničnega vratu v obliki konusa (koni- zacija). Kolposkopija je subjektivna preiskava in zato podvržena razlikam v ocenjevanju enakih morfolo- ških sprememb med različnimi ocenjevalci. Bolj kot je lezija napredovala, večja je napovedna vrednost kolposkopske diagnoze. Zanesljivost kolposkopije narašča z velikostjo sprememb, številom opravljenih preiskav in rednim izobraževanjem kolposkopistov. Slaba kakovost kolposkopske preiskave lahko po eni strani vodi v prekomerno diagnostiko in zdravljenje, ki nepotrebno obremenjuje ženske, kolposkopske ambulate, laboratorije in zdravstveno blagajno. Po drugi strani slaba kakovost kolposkopije lahko, zaradi spregledanih in nezdravljenih sprememb maternič- nega vratu, vodi do raka materničnega vratu pri žen- skah, pri katerih bi bolezen lahko preprečili. Poleg ka- kovosti preiskave je pomembno tudi to, da kolposko- pist upošteva indikacije za kolposkopijo in je ne opravlja med rednim presejalnim pregledom, kar je bilo v preteklosti običajno. Opraviti pa jo mora, če za- njo obstojijo indikacije. V Sloveniji kolposkopsko pre- iskavo potrebuje okoli 3 % žensk, ki se udeležijo pre- sejanja. Okoli 1 % zaradi patoloških sprememb visoke stopnje in okoli 2 % zaradi pozitivnega triažnega testa HPV pol leta po presejalni diagnozi patološke spremembe materničnega vratu nizke stopnje, dva- krat zaporedno neuporabnega brisa materničnega vratu ali zaradi simptomov, kljub negativnim izvidom brisa materničnega vratu. Nekatere od teh žensk bodo zdravljene in bodo kolposkopsko preiskavo po- trebovale tudi v obdobju spremljanja po zdravljenju.

V organiziranih državnih presejalnih programih, je v skladu z Priporočilom evropskega sveta iz leta 2003 in Evropskimi smernicami za zagotavljanje kakovosti v presejanju za raka materničnega vratu (iz let 2008 in dopolnitev leta 2015) nujno spremljati kakovost dela izvajalcev (4–6). Kakovost spremljamo s pomo- čjo presejalnega registra ZORA (v nadaljevanju RZ), ki je bil vzpostavljen leta 1998, od leta 2003 pa deluje na državni ravni. V skladu s slovensko zakonodajo se vsi citopatološki in histopatološki izvidi vzorcev ma- terničnega vratu in maternic ter izvidi testa HPV regi- strirajo v RZ, podatke v RZ pošiljajo vsi slovenski la- boratoriji, ki pregledujejo vzorce materničnega vratu. Citološke izvide in izvide testa HPV laboratoriji v RZ pošiljajo v strukturirani elektronski obliki, histo- patološke izvide pa kot fotokopijo opisnega izvida, ki ga osebe RZ šifrira in vnese v register. RZ je neposre-

dno povezan s Centralnim registrom prebivalcev, zato so vse evidence v RZ personalizirane, vezane na enotno matično številko občana (EMŠO).

RZ letno pripravlja in vsem ginekologom v Sloveniji razpošlje personalizirana poročila o delu, ki so ga opravili v programu ZORA v preteklem letu. V poročilu ginekolog prejme rezultate svojega dela v primerjavi s slovenskim povprečjem. V tem prispevku smo poglobljeno analizirali zdravljenje predrakavih sprememb materničnega vratu s konizacijo v zadnjih desetih letih v Sloveniji, opazovali smo, ali se rezultati med posameznimi leti razlikujejo.

Metode

Vir podatkov za analizo je bil RZ. Opravili smo presečno analizo konizacij po koledarskih letih v obdobju 2009–2018, opazovali smo indikacije za konizacijo v povezavi s histopatološkim izvidom konizacije, pri čemer nas je zanimalo, ali je bila v konusu in v kirurškem robu prisotna patološka sprememba visoke stopnje. V analizo smo vključili vse ženske, ki so imele v posameznem letu konizacijo. Če je ženska imela v enem letu več konizacij, smo v analizo vključili prvo. Podatke smo analizirali po koledarskih letih, analize smo stratificirali glede na vrsto konizacije in starost žensk. Opravili smo dodatne analize za konizacije, v katerih ni bilo prisotne PIL-VS+ in za konizacije brez predhodnega posega za histopatološko preverjanje stopnje lezije. Če nismo zaznali razlik v opazovanih rezultatih med posameznimi koledarskimi leti, smo rezultate prikazali za 10-letno obdobje skupaj.

V analizo smo vključili vse vrste konizacij po šifrantu RZ: klasična konizacija, LLETZ (angl. large loop excision of the transformation zone), re-konizacija/ re-LLETZ (re-operacije). Pri citoloških izvidih smo uporabili klasifikacijo po Bethesda, ki je v uporabi tudi v Sloveniji. Kot citopatološki izvid visoke stopnje (VS) smo šteli vse citološke izvide, ki pri ženskah v skladu s strokovnimi smernicami narekujejo konizacijo (1,7). Pri histopatoloških izvidih smo uporabili klasifikacijo Svetovne zdravstvene organizacije, ki je v uporabi tudi v Sloveniji (2). Izvid histopatološkega pregleda smo opredelili kot visoke stopnje ali več (PIL-VS+), če je vseboval ploščatocelično intraepitelijsko lezijo visoke stopnje (PIL-VS/CIN2, CIN3, ni mogoče opredeliti), adenokarcinom in situ (AIS) ali RMV. Izvid histopatološkega pregleda smo opredelili kot nizke stopnje, če je vseboval ploščatocelično intraepitelijsko lezijo nizke stopnje (PIL-NS), in/ali CIN1, koilocitozo, koilocitno atipijo ter ploščati kondilom. Za vsako ko-

nizacijo smo v RZ poiskali najhujši citopatološki in histopatološki izvid v enem letu pred posegom, na podlagi česar smo določili indikacijo za konizacijo. Za vsako v analizo vključeno konizacijo smo preverili, ali je ženska imela predhodni poseg za histopatološko preverjanje sprememb materničnega vratu. Šteli smo, da je ženska predhodni poseg imela, če je v enem letu pred konizacijo imela vsaj en histopatološki izvid v RZ, ne glede na vrsto posega. Izvid konizacije smo šteli za negativen (negativne konizacije), če histopatološki izvid ni potrdil diagnoze PIL-VS+.

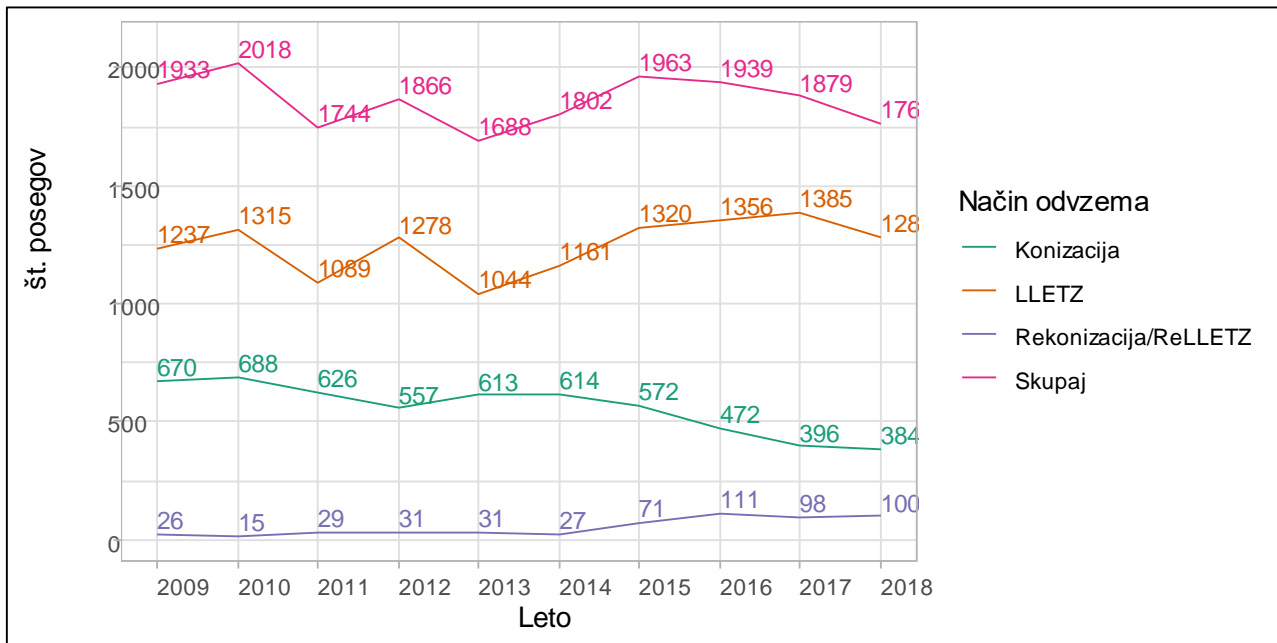
Podatki o histopatoloških izvidih v RZ za leto 2018 so preliminarni, vključeni so namreč le tisti histopatološki izvidi, ki so bili v RZ zbrani do avgusta 2019. Ocenjujemo, da je zato število posegov za leto 2018 podcenjeno, vendar zaradi sprotnega načina zbiranja histopatoloških izvidov in vnašanja v RZ ne pričakujemo, da bi se manjše število izvidov odražalo v spremenjenih deležih posameznih izvidov. Ker histopatološki laboratoriji v RZ pošiljajo kopije opisnih izvidov (ki se med histopatološkimi oddelki in patologi razlikujejo tako po količini podatkov, ki jih izvid vsebuje, kot po izrazoslovju), so podatki o histopatoloških izvidih v RZ odvisni od natančnosti napotnega ginekologa, ginekologa operaterja in patologa (popolnosti in pravilnosti podatkov ter izrazoslovja) na eni strani in tolmačenja vnašalca izvida v register na drugi strani. Zaradi tovrstnega načina zbiranja in vnašanja histopatoloških izvidov v RZ je pričakovati, da analize histopatoloških izvidov, ki jih vključujemo v analize kakovosti dela ginekologov, odsevajo probleme neenotnega zapisa histopatoloških izvidov v Sloveniji ter neenotne uporabe izrazov in šifrantov pri ginekologih in patologih. Izbrane kazalnike kakovosti dela ginekologov v analizi je nujno interpretirati previdno, saj nekateri ne odsevajo le kakovost dela ginekologa, temveč tudi kakovost citopatološke in histopatološke diagnostike ter kakovost dela drugih ginekologov, ki so žensko obravnavali v preteklosti.

Analize so bile narejene v programskem okolju R (različica 3.6.1) (8). Za analizo trenda smo uporabili Joinpoint Regression Program (različica 4.6.0.0) (9). Razliko v starosti smo primerjali s dvostranskim t-testom za neodvisna vzorca. Stopnjo značilnosti smo postavili pri $\alpha = 0.050$.

Rezultati in razprava

1. Število posegov in starost operirank

V letih 2009–2018 je bilo v RZ zabeleženih 19.313 iz-



Slika 1. Število konizacij glede na način odvzema tkiva (vrsto konizacije).

vidov konizacij pri 17.632 ženskah. V analizo smo vključili 18.598 prvih konizacij vseh vrst v posameznem letu, od tega 5.592 klasičnih konizacij, 12.467 LLETZ, ter skupaj 539 re-konizacij in re-LLETZ.

Rezultati kažejo, da se število opravljenih posegov LLETZ z leti veča na račun števila klasičnih konizacij (Slika 1). Letno skupno število vseh žensk z vsaj eno konizacijo v opazovanem obdobju niha od 2018 (v letu 2010) do 1688 (v letu 2013), vendar gibanje ne kaže statistično pomembnega trenda.

Opaziti je, da se ob vse pogostejši izbiri LLETZ (predvsem od leta 2014) na račun zmanjšane števila klasičnih konizacij, veča število re-operacij. V začetku opazovanega obdobja smo letno opravili 15–30 re-operacij, v zadnjih letih pa okrog 100 letno. Možno je, da je večanje števila re-operacij povezano s prisotnostjo PIL-VS+ v operativnih robovih, oziroma, da prisotnosti PIL-VS zaradi termične poškodbe tkiva patolog ni mogel izključiti. Prav tako je možno, da je bilo na začetku opazovanega obdobja beleženje vrste posega bolj netočno kot kasneje, čeprav je prav uporaba enotnega izrazoslovja pri vrsti konizacije eden največjih izzivov pri spremljanju posegov na materničnem vratu. Izkušnje RZ in ginekologov ter patolofov kažejo, da je v RZ število LLETZ-ov podcenjeno na račun konizacij, saj je na nekaterih histopatoloških izvidih (ki so za RZ vir podatkov tudi za vrsto konizacije) navedena kot vrsta posega konizacija namesto LLETZ. Zato v nadaljevanju ne prikazujemo rezultatov stratificiranih glede na vrsto konizacije.

V opazovanem obdobju se je večala povprečna starost operirank ob konizaciji; v opazovanem obdobju

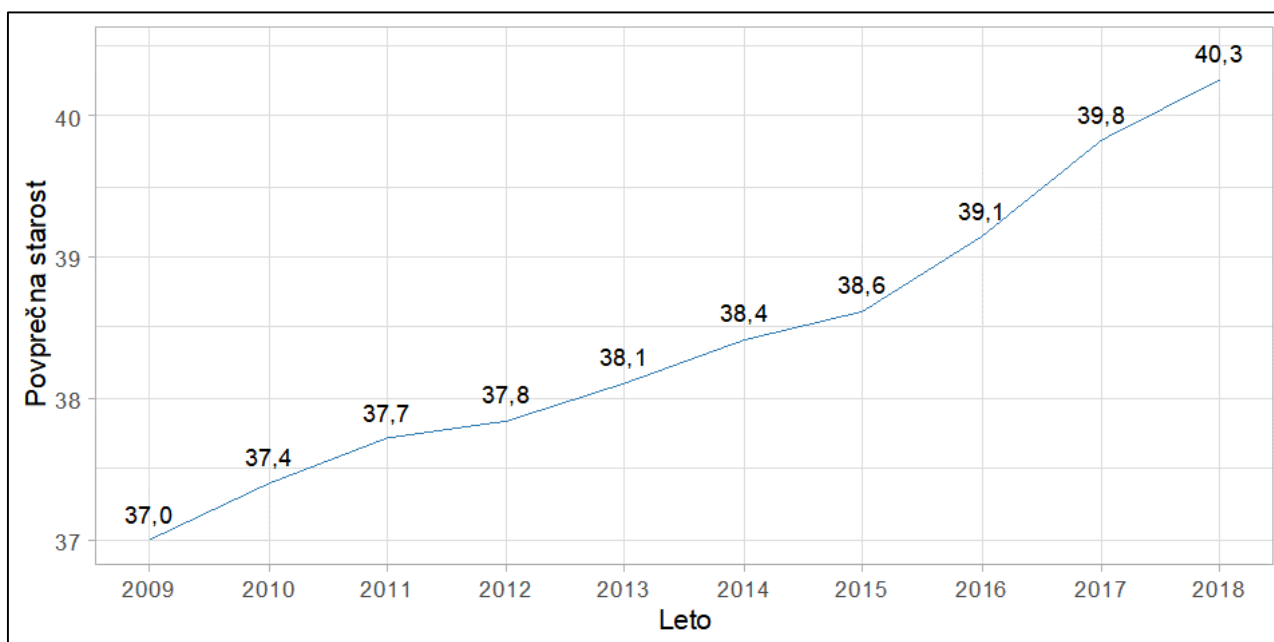
se je povečala za 3 leta: od 37 let v letu 2009, na 40 let v letu 2018 (Slika 2), kar je statistično značilna razlika ($p < 0,001$). Razveseljivo je, da je vse manj konizacij opravljenih v starosti 20–29 let, ko je stopnja spontanega nazadovanja PIL največja. Delež konizacij, opravljenih v tej starostni skupini, je v opazovanem obdobju znašal od 27 % leta 2009 (530 konizacij) do 19 % leta 2018 (335 konizacij).

2. Indikacije za konizacijo

V Tabeli 1 je prikazano, kako smo v analizi določili indikacije za konizacije in kolikšen delež žensk je imelo določeno kombinacijo najhujšega histopatološkega in citopatološkega izvida v enem letu pred konizacijo. Sprememb v časovnem trendu nismo zaznali (Slika 3).

V opazovanem obdobju je bilo skupaj 56 % (10.421 od 18.598) konizacij opravljenih zaradi histopatološko potrjene PIL-VS+. Delež žensk s to indikacijo se skozi leta ni bistveno spreminjal in je bil med 52–60 %. Na podlagi klinične prakse predpostavljamo, da je takšna ženska največkrat predhodno opravila tudi citološki pregled ter je bila na podlagi le-tega napotena na histopatološko potrditev, sledil je poseg.

V opazovanem obdobju je bilo skupaj 30 % (5.643 od 18.598) vseh konizacij opravljenih zgolj na podlagi citopatološkega izvida, brez predhodne biopsije. Skupaj 21 % (3.846 od 18.598) konizacij je bilo opravljenih zaradi citopatološkega izvida visoke stopnje (brez predhodnega histopatološkega izvida), 6 % (1.200) pa zaradi citopatološkega izvida VS ob histopatolo-



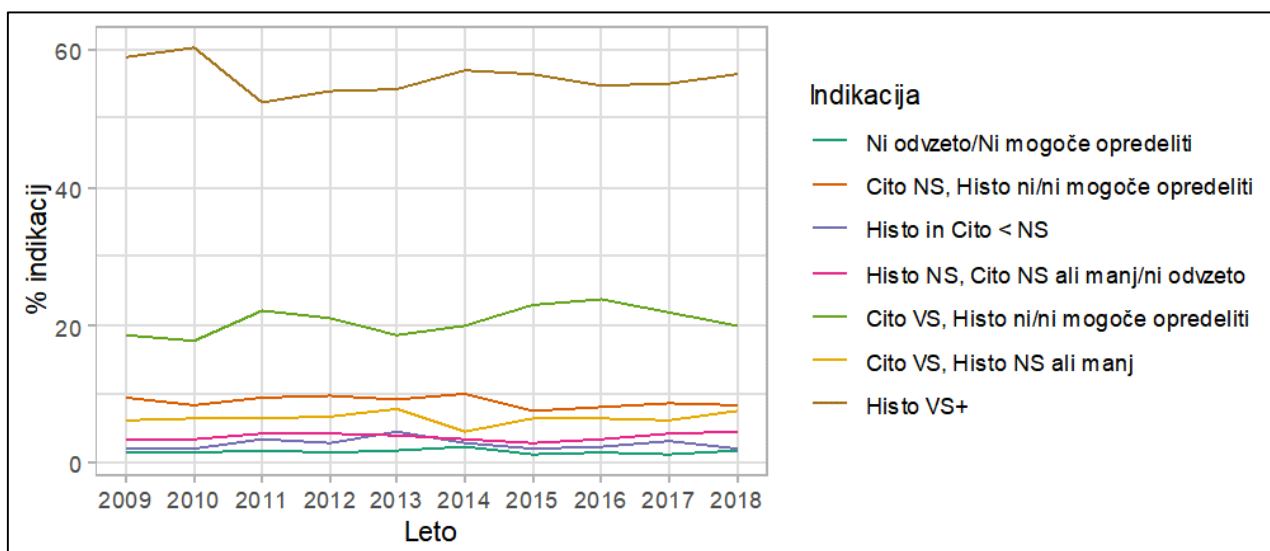
Slika 2. Povprečna starost žensk ob konizaciji.

Tabela 1.: Indikacije za konizacije v obdobju 2009-2018.

		Najhujši citopatološki izvid v 1 letu pred konizacijo					
		Ni odvzeto	Brisa ni mogoče oceniti	Bris normalen	Neneoplastične spremembe	Patološke spremembe NS	Patološke spremembe VS
Najhujši histopatološki izvid v 1 letu pred konizacijo	Ni odvzeto	283 (2 %)	1 (0 %)	254 (1 %)	49 (0 %)	1605 (9 %)	3734 (20 %)
	Ni mogoče opredeliti	4 (0 %)	0 (0 %)	5 (0 %)	2 (0 %)	41 (0 %)	112 (1 %)
	Manj kot PIL NS	18 (0 %)	0 (0 %)	26 (0 %)	8 (0 %)	145 (1 %)	432 (2 %)
	PIL NS	46 (0 %)	0 (0 %)	58 (0 %)	44 (0 %)	542 (3 %)	768 (4 %)
	PIL VS+	345 (2 %)	1 (0 %)	249 (1 %)	61 (0 %)	2493 (13 %)	7272 (39 %)
Legenda:							
Ni odvzeto/Ni mogoče opredeliti							
Cito NS, Histo ni/ni mogoče opredeliti							
Histo in Cito < NS							
Histo NS, Cito NS ali manj/ni odvzeto							
Cito VS, Histo ni/ni mogoče opredeliti							
Cito VS, Histo NS ali manj							
Histo VS+							

ško potrjeni PIL-NS ali manj. Podatka o tem, katere ženske so imele pred konizacijo kolposkopijo nimamo, ker RZ tega podatka še ne beleži. Prav tako niso znani natančni razlogi, zakaj so se zdravniki na-

mesto za spremljanje raje odločili za operativni poseg pri pacientkah brez kakršnekoli predhodne histopatološke diagnostike ali z negativnim izvidom histopatologije. Sklepamo lahko, da so razlogi za to lahko



Slika 3. Indikacija za konizacije.

bodisi atipični kolposkopski izvidi bodisi ponavljajoči brisi materničnega vratu z izvidom, ki ni normalen in drugi razlogi

Kljub nezanesljivosti podatka o vrsti konizacije (vemo, da so nekateri LLETZ registrirani kot klasična konizacija in, da so nekatere manjše ekscizije opravljene z metodo LLETZ) smo preverili, ali je opaziti razlika v indikacijah za LLETZ in klasično konizacijo. Ugotovili smo, da je bila histopatološko potrjena PIL-VS+ pogostejša pri klasičnih konizacijah (66–74 %) v primerjavi z LLETZ-om (44–54 %), LLETZ pa je bil pogostejše (v 21–27 %) kot klasična konizacija (9–17 %) opravljen na podlagi citopatološkega izvida VS. Predvidevamo, da bi bile razlike ob bolj natančnih podatkih o vrsti konizacije še nekoliko večje. Delež konizacij zaradi citopatološkega izvida VS, pri katerih s histopatološkim pregledom nismo uspeli ugotoviti PIL-VS+, je pri konizacijah in LLETZ podoben (5–10 % in 4–7 %).

3 Izvidi konizacij

V histopatološkem laboratoriju so v večini konusov, 73 % (13.570 od 18.598) potrdili prisotnost PIL-VS+, v 16 % (3.030 od 18.598) je bila diagnoza PIL-NS+, v 10 % (1.867 od 18.598) pa manj kot PIL-NS, vključno s povsem normalnimi izvidi. Okrog 1 % izvidov ni bilo mogoče opredeliti (131 od 18.598). Ti rezultati so skozi leta podobni.

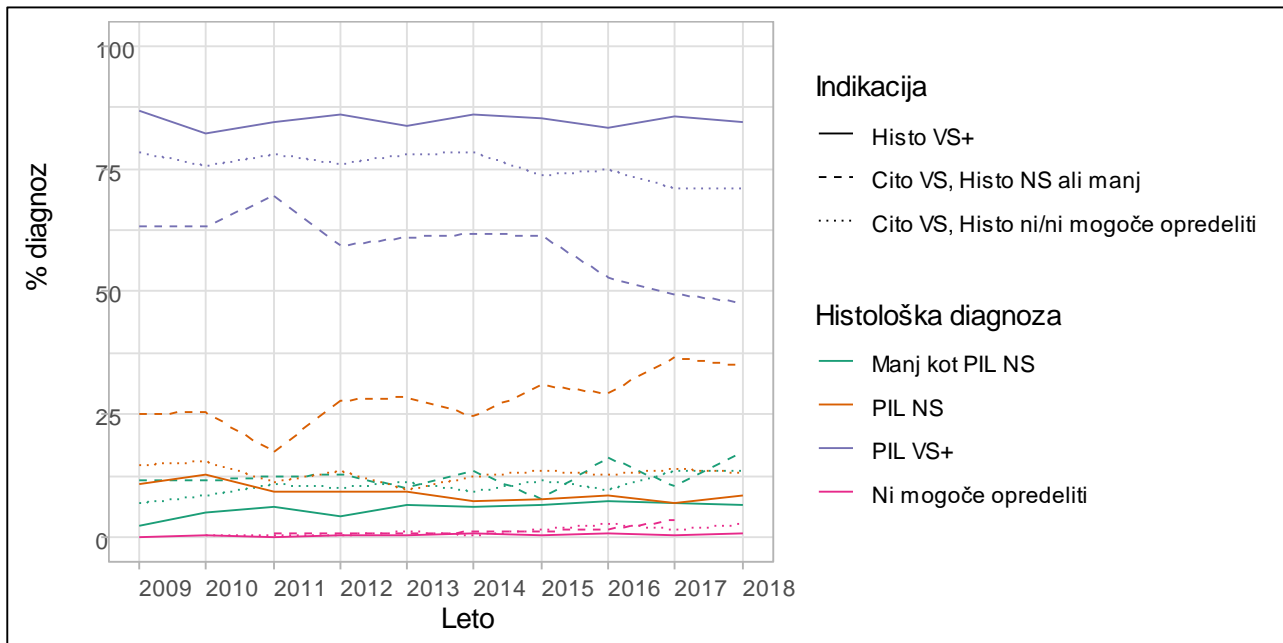
3.1 Izvidi konizacij pri ženskah s predhodno diagnozo sprememb materničnega vratu visoke stopnje

Večina žensk (84–86 %) je v letu pred konizacijo imela vsaj en patološki izvid VS (citopatološki in/ali

histopatološki). Pri teh smo indikacije razdelili v tri skupine (Slika 4):

- 1. Histopatološko potrjen PIL-VS+ pred konizacijo (58–60% operiranih):** pri teh ženskah je bila verjetnost, da bo v konusu PIL-VS+ 82–87 %, PIL-NS 7–13 %. Verjetnost spremembe manj kot PIL-NS je bila 2–8 %
- 2. Citopatološka diagnoza VS brez predhodnega posega za histopatološko diagnostiko (5–8% operiranih):** pri teh ženskah je bila verjetnost, da odkrijemo PIL-VS+ manjša (71–78 %), večja pa je bila verjetnost za PIL-NS (10–15 %) in manj kot PIL-NS (7–13 %). V tej skupini so med drugim tudi ženske, ki se po patološkem izvidu VS niso odločile za kolposkopijo ali je bila pri njih kolposkopija negativna (tkivo za histopatološki pregled ni bilo odvzeto), vendar so (verjetno po ponovnem citopatološkem izvidu VS) kasneje na poseg vendarle prišle.
- 3. Citopatološka diagnoza VS in histopatološko potrjen PIL-NS ali manj (19–24% operiranih):** pri teh ženskah je bila verjetnost, da bo konusu PIL-VS+, najmanjša (48–69 %, najmanjša je bila v zadnjih 3 letih opazovanega obdobja) večja pa je bila verjetnost PIL-NS v konusu (8–37 %). Povečala se je verjetnost histopatoloških sprememb manj kot PIL-NS: 8–17 %.

Iz teh rezultatov je razvidno, da je verjetnost za PIL-VS+ v konusu največja, če je pred konizacijo PIL-VS+ histopatološko že potrjen. Če predhodni poseg pokaže zgolj histopatološke spremembe PIL-NS ali manj, se kljub citopatološkemu izvidu VS verjetnost za negativen izvid konizacije (PIL-NS ali manj) poveča na več kot 50 %.



Slika 4. Izvidi konizacij pri ženskah z indikacijo histopatološki in/ali citopatološki izvid visoke stopnje.

3.2 Izvidi konizacij pri ženskah s najvišjo predhodno diagnozo nizke stopnje ali manj

Od 14 % do 19 % žensk je v letu pred konizacijo imelo najvišji patološki izvid NS ali manj (citopatološki in/ali histopatološki) ali so bile brez kakršnega koli izvida. Pri teh smo indikacije razdelili v štiri skupine (Slika 5):

- Histopatološko potrjen PIL-NS in citopatološka diagnoza PIL-NS ali manj (3–4% operiranih):** verjetnost za PIL-VS+ v konusu je bila 25–36 %, verjetnost za PIL-NS 49–64 %, verjetnost za PIL NS ali manj je bila 5–20 %.
- Citopatološka diagnoza NS brez predhodnega posega za histopatološko diagnostiko (8–10% operiranih):** verjetnost PIL-VS+ je bila 31–46 %, verjetnost PIL-NS 28–46 % in verjetnost za manj kot PIL-NS 17–27 %.
- Citopatološka in histopatološka diagnoza manj kot PIL-NS (2–5 % operiranih žensk):** kljub temu, da citopatološka in histopatološka diagnostika nista pokazali sprememb VS, je pri 18–33 % teh žensk v konusu prisoten PIL-VS+. Verjetnost za PIL-NS je 28–47, verjetnost za manj kot PIL-NS pa 31–49 %.
- Ženske brez citopatološkega niti histopatološkega izvida ali le z izvidom, ki ga ni bilo mogoče opredeliti (1–2 % operiranih):** verjetnost za PIL-VS+ je bila 37–63 %.

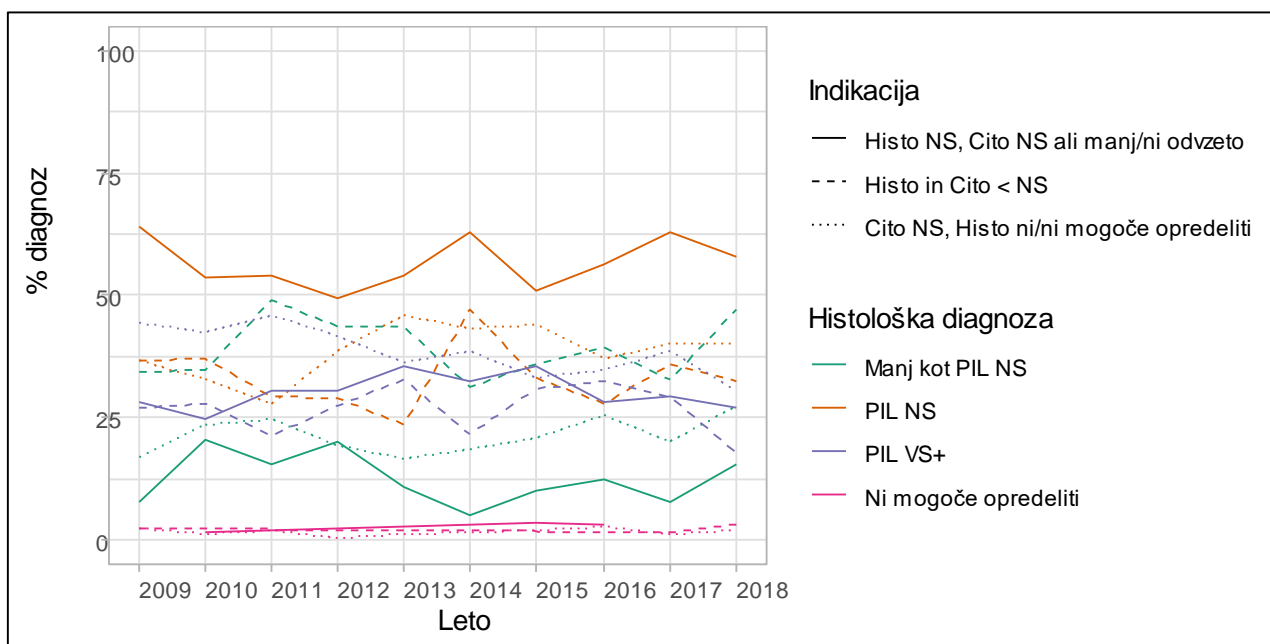
Iz opisanih rezultatov je razvidno, da je verjetnost negativnega izvida konizacije (brez PIL-VS+) večja od 50 %, če je bila najvišja diagnoza (citopatološka in/ali

histopatološka) v enem letu pred konizacijo zgolj NS ali manj. Največja verjetnost za negativni izvid konizacije (kar 79 % v letih 2011 in 2018) je bila pri ženskah, ki so imele tako citopatološko kot histopatološko diagnozo NS. Razvidno je tudi, da imajo ženske brez kakršne koli predhodne diagnoze v letu pred konizacijo ali zgolj z neuporabnim izvidom (ki sicer predstavljajo zelo majhen delež vseh koniziranih žensk), precej veliko verjetnost za PIL-VS+. Možno je, da gre za simptomatske ženske ali ženske, ki se niso odzivale na pozive za ponovni pregled ali zdravljenje po patoloških izvidih v preteklosti.

3.3 Negativni izvidi konizacij

Eden od kazalnikov kakovosti obravnave žensk je delež negativnih izvidov konizacij, takih je bilo 26 % (4.897 od 18.598) vseh izvidov, vključenih v analizo. PIL-NS je bila prisotna v 15–18 %, v preostalih 6–12 % izvidih ni bilo niti sprememb NS. Nekaj izvidov je bilo nemogoče opredeliti.

V posebni analizi smo primerjali, ali obstajajo razlike v indikacijah med negativnimi konizacijami in konizacijami, pri katerih je bil v konusu PIL-VS+ (Slika 6). Pri obeh izvidih konizacije je bila najpogostejša indikacija histopatološko potrjena PIL-VS+, vendar je opazna razlika v deležu žensk s to indikacijo. Pri negativnem izvidu konizacije je histopatološko potrjeno PIL-VS+ imelo skoraj pol manj žensk (28–40 %) kot pri konizaciji s PIL-VS+ (60–68 %).



Slika 5. Izvidi konizacij pri ženskah z indikacijo histopatološki in/ali citopatološki izvid nizke stopnje.

Sicer sta med negativnimi izvidi pogosti indikaciji za konizacijo tudi citopatološka diagnoza NS, brez histopatološke diagnostike (18–24 %) in citopatološka diagnoza VS, prav tako brez predhodne histopatološke diagnostike (14–23 %). Okoli 50 % žensk z negativnim izvidom konizacije pred tem posegom ni imelo predhodnega histopatološkega izvida. Te konizacije bi v veliki meri lahko opustili, če bi prej histopatološko preverili, ali ima ženska patološke spremembe PIL-VS+. Skupaj to pomeni 200–300 žensk letno, kar predstavlja 12–15 % vseh operirank. Kljub predhodno histopatološko potrjeni PIL-VS+ pa se zgodi, da v konusu PIL-VS+ ni. Obstaja več razlogov, eden je tudi ta, da je bila PIL-VS+ s predhodnim posegom že v celoti odstranjena. Pri konusih s PIL-VS+ so bile v enem letu pred konizacijo patološke spremembe VS ugotovljene citopatološko in/ali histopatološko kar v 90–93 %.

3.4 Konizacije brez predhodnega posega

Zaradi velikega deleža negativnih izvidov konizacij pri ženskah, pri katerih v obdobju enega leta pred konizacijo ni bilo opravljenega posega za histopatološko diagnostiko, smo z dodatno analizo preverili indikacije pri konizacijah, ki so bile opravljene brez predhodne histopatološke diagnostike in izide teh konizacij. Pri ženskah brez histopatološke diagnostike pred konizacijo jih je med 56 in 70 % imelo v letu pred konizacijo citopatološki izvid VS, 23–31 % pa citopatološki izvid NS ali manj. V primerjavi s konizacijami s predhodnim posegom (ne glede na izvid predhodnega posega), je bila pri konizacijah brez predhodnega posega manjša verjetnost za PIL-VS v konusu

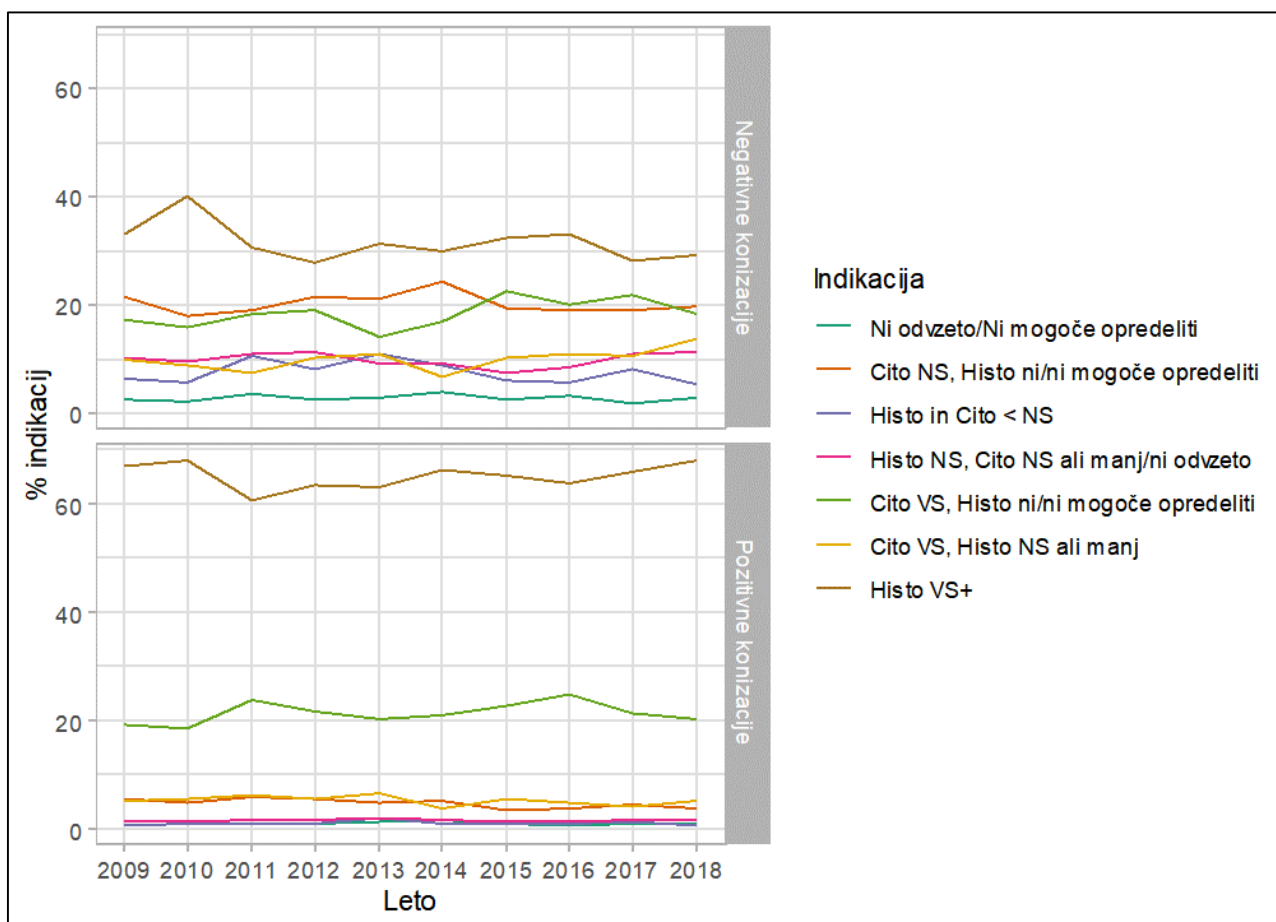
(62 % v primerjavi z 78 %) in večja verjetnost za PIL-NS ali manj (38 % v primerjavi z 21 %) (Slika 7). Pomembnih razlik med koledarskimi leti ni bilo.

Z dodatno analizo smo preverili kako se je z leti spreminjal delež žensk s konizacijo brez predhodnega posega, glede na starost žensk. Ugotovili smo, da se je po letu 2011 delež teh konizacij zmanjševal, predvsem na račun zmanjševanja konizacij med mlajšimi ženskami (Slika 8). V opazovanem obdobju je bilo najmanj konizacij brez predhodnega posega opravljenih v najmlajši skupini žensk starih 20–29 let (15–26 %), največ pa pri starosti 50 let in več (29–36 %).

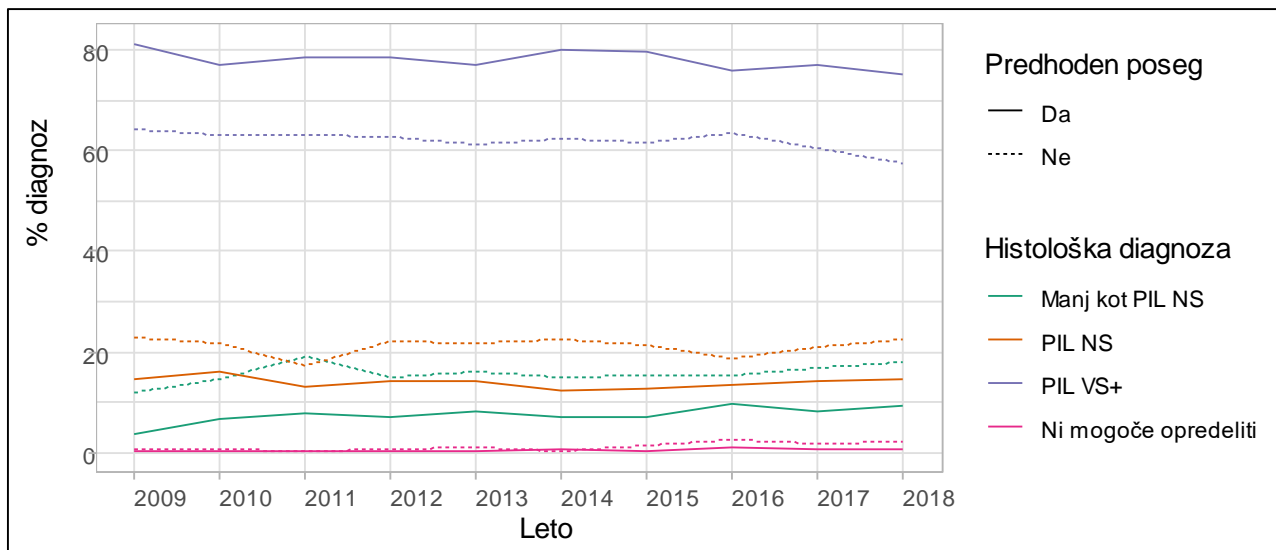
3.5 Robovi konusov

S posebno analizo smo preverili oceno prisotnosti PIL-VS+ v robovih konusov, v katerih je bil prisoten PIL-VS+. Zanimalo nas je, v kolikšnem odstotku ocena ni bila mogoča in v kolikšnem odstotku je bila PIL-VS+ s konizacijo odstranjena v celoti ter, ali so se rezultati z leti spreminjali (Slika 9).

V 57–67 % primerov je operater PIL-VS+ najverjetneje v celoti odstranil, saj v robovih konusa PIL-VS+ ni bil prisoten, razlike med leti niso bile velike. Pri 22–34 % je bil v robu prisoten PIL-VS+, delež takih izvidov se je z leti zmanjševal, in sicer predvsem na račun povečanja deleža konusov, pri katerih ocena robov ni bila mogoča. Prvi vrh izvidov pri katerih ocena robu ni bila mogoča je opaziti v letu 2012, kar sovпада s povečanjem deleža konizacij LLETZ, pri katerih se operativni rob termično poškoduje. Odstotek izvidov pri katerih ocena roba ni bila mogoča, se je po vrhu



Slika 6. Indikacije pri negativnih konizacijah (PIL NS ali manj) in konizacijah s PIL VS+.



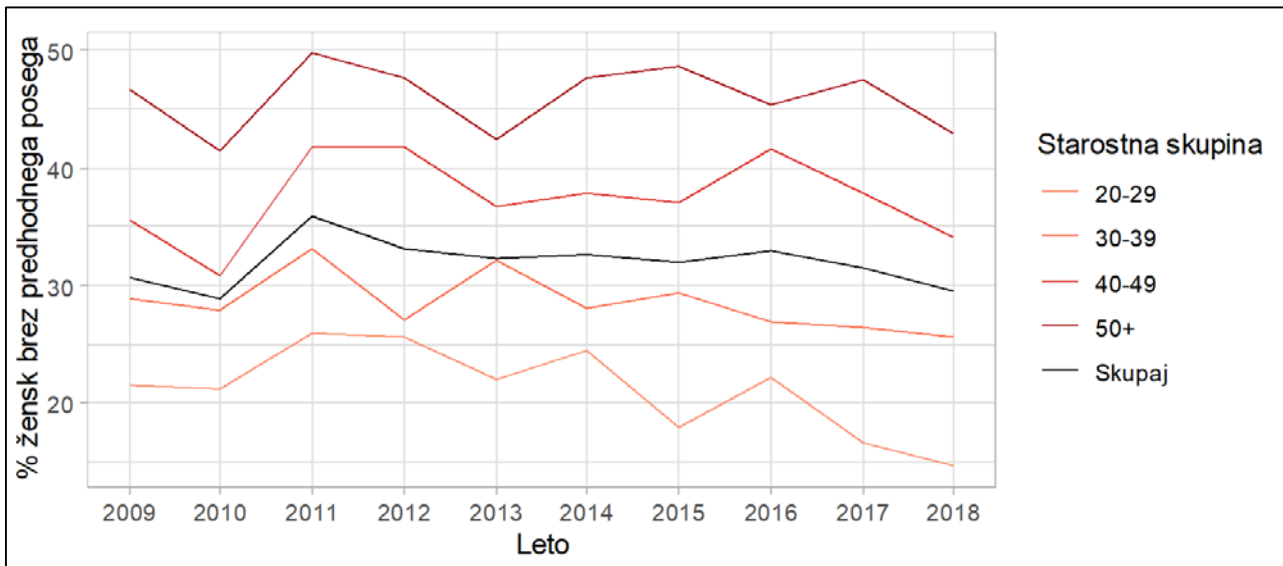
Slika 7. Izvidi konizacij glede na to, ali je bil opravljen predhoden poseg.

leta 2012 ponovno začel večati od leta 2014, v opazovanem obdobju je bil med 3 in 15 %.

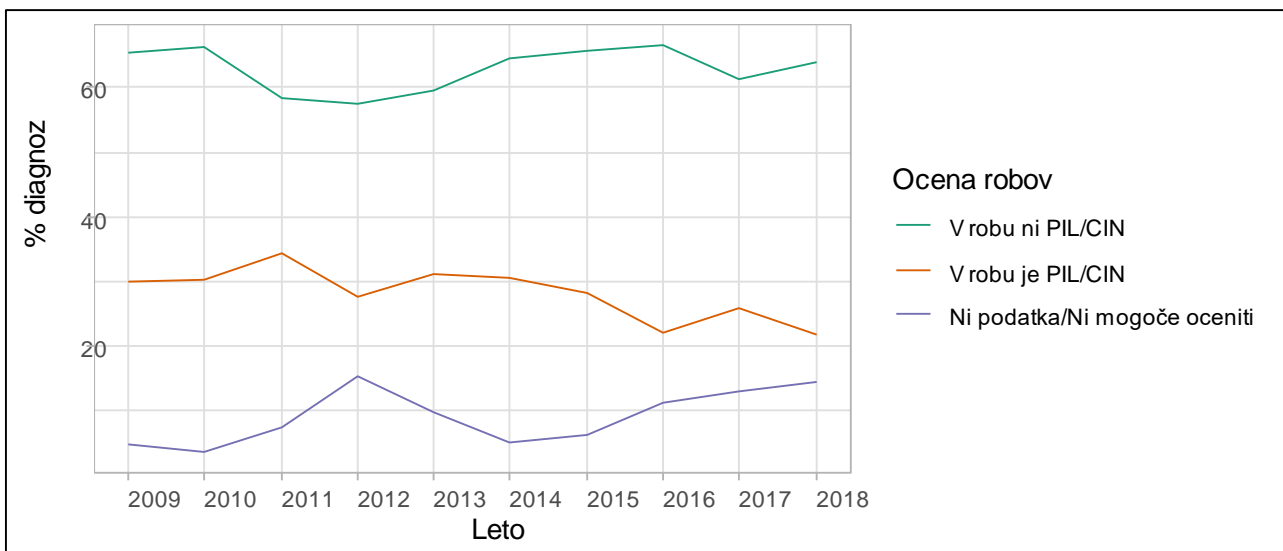
Zaključki

Z uporabo podatkov RZ smo napravili obsežno analizo konizacij v Sloveniji v zadnjih 10. letih. Ugotovili

smo, da se z leti med konizacijami povečuje delež konizacij LLETZ ter da se povečuje povprečna starost žensk ob konizaciji. To je razveselljivo, saj kaže po eni strani na vse večjo uporabo operacijske tehnike, ki ima manj neželenih učinkov v primerjavi s konizacijo s skalpelom, po drugi strani pa večanje starosti žensk ob konizaciji lahko nakazuje, da se zmanjšuje zdra-



Slika 8. Konizacije brez predhodnega posega po starostnih skupinah žensk.



Slika 9. Ocena konizacijskih robov pri konizacijah z diagnozo PIL VS+.

vljenje klinično nepomembnih patoloških sprememb materničnega vratu pri mladih ženskah, ki v veliki meri izvenijo spontano, brez zdravljenja. Žal se delež konusov z diagnozo PIL-VS+ ne večja in žal se ne manjša delež konizacij brez predhodne histopatološke vpotrditve. V zadnjih desetih letih v okoli 26 % konusov ni bilo PIL-VS+ in okoli 32 % konizacij je bilo opravljenih brez predhodne histopatološke diagnostike. Če je konizacija opravljena brez predhodne histopatološke diagnostike, je verjetnost, da bo v konusu prisoten PIL-VS+ manjša (62 %).

Opazili smo trend povečevanja števila konizacij LLETZ na račun zmanjševanja klasičnih konizacij, kljub temu, da je, glede na klinične izkušnje, verjetno veliko LLETZ-ov še vedno registriranih kot klasična konizacija. Za tovrstne analize je izjemnega pomena, da

natančno in pravilno opredelimo vrsto posega na napatnici (klasična konizacija, re-konizacija, LLETZ, re-LLETZ...). Prav tako se v kliničnem okolju uporablja izraz "diagnostični LLETZ", ki pomeni ekscizijo tkiva s termično zanko. Teh posegov v analizah zaradi načina beleženja podatkov na izvidih ne moremo ločiti od konizacij LLETZ. V klinični praksi pa lahko »diagnostični LLETZ« pomeni bodisi skrajšanje poti skrbno izbranih bolnic do diagnoze in zdravljenja, bodisi prekomerno diagnostiko, ki že meji na zdravljenje pri bolnicah, ki zdravljenja ne potrebujejo.

Določen delež LLETZ-ov brez predhodne histopatološke diagnostike je mogoče obrazložiti prav s klinično vse pogostejšo uporabo »diagnostičnih LLETZ-ov«, zanimivo pa je, da se z leti navkljub vse večji uporabi

konizacij LLETZ delež konizacij brez predhodnega posega ne večja, kar bi pričakovali, če bi bila uporaba »diagnostičnih LLETZ-ov« pogosta.

Pri operativnih posegih je zelo pomembna kritičnost pri izbiri pacientk, še posebej pri mlajših v rodnem obdobju. Študije kažejo, da je verjetnost prezgodnjega poroda statistično značilno manjša, če opravimo LLETZ namesto klasične konizacije, a je kljub temu značilno večji kot pri ženskah brez konizacije (10,11). Prav tako je pri konizacijah LLETZ manj krvavitev ter manj pooperativnih zapletov. Možno je, da se zaradi manjše invazivnosti konizacije LLETZ operaterji prej odločajo za zdravljenje pri ženskah z neujemajočimi izvidi, pri katerih sumijo, da bi lahko bila prisotna PIL-VS+.

Rezultate naše analize je nujno interpretirati ob upoštevanju metod, ki smo jih v analizi uporabili in so opisane v poglavju Metode. Naša raziskovalna vprašanja so bila povezana z vprašanjem, ali opazamo razlike med opazovanimi rezultati med kalendarскими leti. Pomembna omejitev analize je, da so podatki o histopatoloških izvidih v RZ odvisni od natančnosti napotnega ginekologa, ginekologa operaterja in patologa (popolnosti in pravilnosti podatkov ter izrazoslovja) na eni strani in tolmačenja vnašalca izvida v register na drugi strani. Zaradi tovrstnega načina zbiranja in vnašanja histopatoloških izvidov v RZ je pričakovati, da analize histopatoloških izvidov, ki jih vključujemo v analize kakovosti dela ginekologov, odsevajo probleme neenotnega zapisa histopatoloških izvidov v Sloveniji ter neenotne uporabe izrazov in šifrantov pri ginekologih in patologih. Izbrane kazalnike kakovosti dela ginekologov v analizi je nujno interpretirati previdno, saj nekateri ne odsevajo le kakovost dela ginekologa, temveč tudi kakovost citopatološke in histopatološke diagnostike ter kakovost dela drugih ginekologov, ki so žensko obravnavali v preteklosti. Pomembna prednost raziskave je dolgo, desetletno opazovano obdobje in veliko število konizacij. Tovrstna analiza ne more odgovoriti na vprašanja, povezana z napovednimi vrednostmi določenega izvida za nadaljnji potek bolezni ali zdravljenja. Za odgovore na tovrstna vprašanja je potrebno narediti kohortno analizo, v katero bomo zajeli vse ženske ali vse konizacije z določenimi vključitvenimi merili in jih nato sledili v času.

Podatki registra nam bodo v klinično pomoč le, če bomo pravilno in dosledno generirali in vnašali podatke!

Literatura:

1. Uršič Vrščaj M, Možina A, Kobal B, Takač I, Deisinger D, Zore A. Smernice za celostno obravnavo žensk s predrakavimi spremembami materničnega vratu. Posodobitev 2011. Ljubljana: Onkološki inštitut Ljubljana; 2011.
2. Strojjan Fležar M, Frković Grazio S, Gutnik H. Smernice za standardizacijo postopkov in histopatoloških izvidov na področju ginekološke patologije - cervikalna neoplazija. Združenje za patologijo in sodno medicino SZD; 2015.
3. Smrkolj Š, Jančar N, Ivanuš U. Pomen kakovosti kolposkopije za preprečevanje prekomerne diagnostike in zdravljenja ter preprečevanje spregledanih patoloških sprememb materničnega vratu. Zbornik 4. izobraževalnega dne programa ZORA, 2103; Brdo pri Kranju: Onkološki inštitut Ljubljana.
4. Council of the European Union. Council Recommendation of 2 December on Cancer Screening. Off J Eur Union 2003; 878: 34–8.
5. +screening. 2nd ed. Luxembourg: Office for Official Publications of the European Communities, 2008.
6. Anttila A, Arbyn M, De Vuyst H et al. eds. European guidelines for quality assurance in cervical cancer screening. 2nd edition - Supplements. Luxembourg: Office for Official Publications of the European Communities, 2015.
7. Pogačnik A, Strojjan Fležar M, Repše-Fokter A, Snoj V, Kirbiš Srebotnik I, Primic-Žakelj M. Navodila za citološke izvide brisov materničnega vratu–klasifikacija po Bethesda. Posodobitev 2011. Ljubljana: Onkološki inštitut Ljubljana; 2011.
8. R Core Team (2019). R: A language and environment for statistical computing. R Foundation for Statistical Computing, Vienna, Austria. <https://www.R-project.org/>
9. Joinpoint Regression Program, Version 4.6.0.0 - April 2018; Statistical Methodology and Applications Branch, Surveillance Research Program, National Cancer Institute.
10. Jančar N, Mihevc Ponikvar B, Tomšič S. Tveganje prezgodnjega poroda po konizaciji: pregled literature in slovenski rezultati. Zbornik 6. izobraževalni dan programa ZORA; 2015; Brdo pri Kranju: Onkološki inštitut Ljubljana
11. Arbyn M, Kyrgiou M, Simoons C, Raifu AO, Koliopoulos G, Martin-Hirsch P, et al. Perinatal mortality and other severe adverse pregnancy outcomes associated with treatment of cervical intraepithelial neoplasia: meta-analysis. BMJ. 2008; 337:a1284.