

Združenje za ginekološko onkologijo, kolposkopijo in cervikalno patologijo SZD

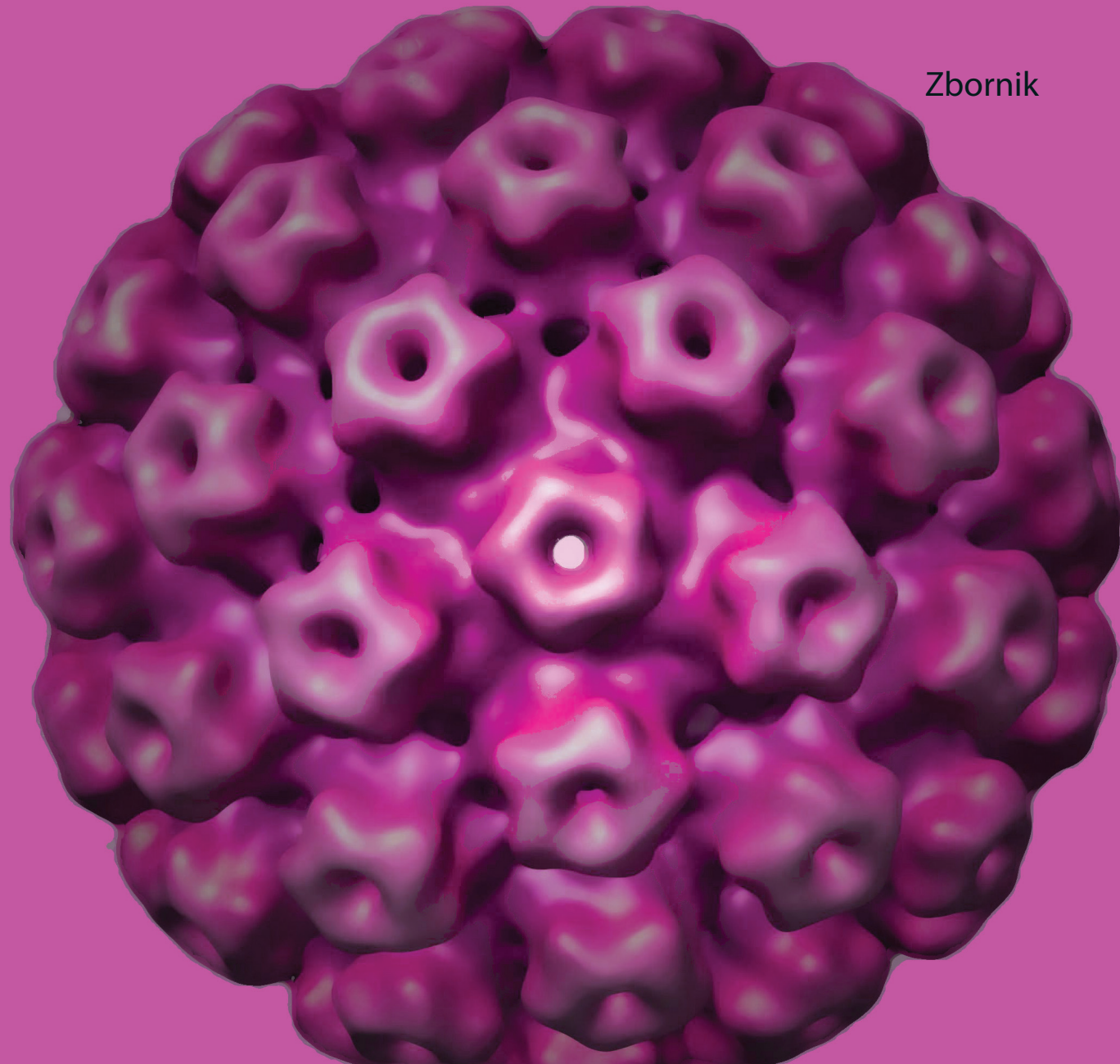Klinični oddelek za ginekologijo, UKC Ljubljana

Klinika za ginekologijo in perinatologijo, UKC Maribor

Onkološki inštitut, Ljubljana – DP Zora

# Obnovitveni kolposkopski tečaj

Zbornik



Ljubljana, maj 2018

Združenje za ginekološko onkologijo, kolposkopijo in cervikalno patologijo  
– Slovenskega zdravniškega društva.

Klinični oddelek za ginekologijo, UKC Ljubljana

Klinika za ginekologijo in perinatologijo, UKC Maribor

Onkološki inštitut, Ljubljana – DP Zora

# Obnovitveni kolposkopski tečaj



Ljubljana, 25. maj 2018

Zbornik

Obnovitveni kolposkopski tečaj

Zbornik

Ljubljana, 25. maj 2018

---

Urednica:	prof. dr. Špela Smrkolj, dr. med.
Recenzentka:	Sonja Bebar, dr. med.
Izdajatelj	Združenje za ginekološko onkologijo, kolposkopijo in cervikalno patologijo SZD in Onkološki inštitut
Tisk	Tiskarna Fota-Cop
Število izvodov	150

---

**Vodje tečaja:** prof. dr. Špela Smrkolj, dr. med.

**Strokovni in organizacijski svet:** doc. dr. Matija Barbič, dr. med., asist. dr. Mija Blaganje, dr. med., prim. Branko Cvjetičanin, dr. med., Dušan Deisinger, dr. med., dr. Snježana Frković Grazio, dr. med., Urška Ivanuš, dr. med., doc. dr. Nina Jančar, dr. med., prof. dr. Borut Kobal, dr. med., Sašo Kostovski, dr. med., asist. mag. Mateja Marčec, dr. med., doc. dr. Leon Meglič, dr. med., Marko Mlinarič, dr. med., doc. dr. Maja Pakiž, dr. med., prof. dr. Mario Poljak, dr. med., prim. prof. dr. Alenka Repše Fokter, dr. med., Urška Salobir Gajšek, dr. med., prof. dr. Špela Smrkolj, dr. med., prof. dr. Iztok Takač, dr. med., svetnik, mag. Andrej Zore, dr. med., Martina Pečlin, dr. Ivan Verdenik, univ.dipl.ing.

CIP - Kataložni zapis o publikaciji  
Narodna in univerzitetna knjižnica, Ljubljana

618.146/.16-072.1(082)  
618.146-006(082)

OBNOVITVENI kolposkopski tečaj (2018 ; Ljubljana)

Zbornik / Obnovitveni kolposkopski tečaj, Ljubljana, 25. maj 2018 ; [urednica Špela Smrkolj]. - Ljubljana : Združenje za ginekološko onkologijo, kolposkopijo in cervikalno patologijo SZD : Onkološki inštitut, 2018

ISBN 978-961-93998-3-5 (Združenje za ginekološko onkologijo, kolposkopijo in cervikalno patologijo SZD)  
ISBN 978-961-7029-07-9 (Onkološki inštitut)  
1. Smrkolj, Špela, 1971-  
294961408

# Vsebina

<b>Sodelujoči</b> .....	4
<b>Uvodnik</b>	
<i>Špela Smrkolj</i> .....	6
<b>Okužbe s HPV</b>	
<i>Mario Poljak, Lea Hošnjak</i> .....	9
<b>Mesto kolposkopije v programu ZORA</b>	
<i>Urška Ivanuš</i> .....	30
<b>Odvzem brisa materničnega vratu in testa HPV</b>	
<i>Alenka Repše Fokter, Špela Smrkolj, Mija Blaganje</i> .....	50
<b>Nova klasifikacija tumorjev ženskih reproduktivnih organov SZO</b>	
<i>Snježana Frković Grazio</i> .....	60
<b>Terminologija, indikacije za kolposkopski pregled in kako pravilno kolposkopiramo</b>	
<i>Mateja Marčec, Tatjana Kodrič</i> .....	72
<b>Normalna kolposkopska slika</b>	
<i>Andrej Zore, Špela Smrkolj</i> .....	81
<b>Kolposkopija vnetnih in infektivnih sprememb</b>	
<i>Nina Jančar</i> .....	87
<b>Algoritem postopkov pri PIL-NS</b>	
<i>Borut Kobal, Jakob Koren</i> .....	93
<b>Kolposkopija visokotveganih predrakavih sprememb materničnega vratu (PIL-VS)</b>	
<i>Branco Cvjetičanin, Mija Blaganje, Špela Smrkolj</i> .....	100
<b>Kolposkopija zgodnjega raka materničnega vratu</b>	
<i>Maja Pakiž, Andraž Dovnik</i> .....	105
<b>Kolposkopija in žlezne spremembe</b>	
<i>Leon Meglič</i> .....	110
<b>Kolposkopija v nosečnosti</b>	
<i>Uršula Salobir Gajšek</i> .....	115
<b>Kolposkopija zunanjega spolovila</b>	
<i>Matija Barbič, Mateja Marčec, Sašo Kostoski</i> .....	121
<b>Kolposkopija v dobi HPV</b>	
<i>Marko Mlinarič</i> .....	134
<b>Sodobno zdravljenje predrakavih sprememb materničnega vratu in sledenje</b>	
<i>Iztok Takač, Darja Arko, Andraž Dovnik</i> .....	141
<b>Pojasnilna dolžnost v ginekološkem dispanzerju in kolposkopski ambulanti</b>	
<i>Dušan Deisinger</i> .....	162
<b>Mesto testa HPV doma v presejalnih programih</b>	
<i>Urška Ivanuš</i> .....	169

# Sodelujoči

**Prof. dr. Darja Arko, dr. med.**

*Univerzitetni klinični center Maribor, Klinika za ginekologijo in perinatologijo*

**Doc. dr. Matija Barbič, dr. med.**

*Ginekološka klinika, KO za ginekologijo, UKC Ljubljana*

**Asist. dr. Mija Blaganje, dr. med.**

*Ginekološka klinika, KO za ginekologijo, UKC Ljubljana*

**Prim. Branko Cvjetičanin, dr. med.**

*Ginekološka klinika, KO za ginekologijo, UKC Ljubljana*

**Dušan Deisinger, dr. med.**

*SB Izola, Oddelek za ginekologijo in porodništvo*

**Asist. dr. Andraž Dovnik, dr. med.**

*Univerzitetni klinični center Maribor, Klinika za ginekologijo in perinatologijo*

**Dr. Snježana Frković Grazio, dr. med.**

*Ginekološka klinika, Oddelek za patologijo, UKC Ljubljana,*

**Urška Ivanuš, dr. med.**

*Onkološki inštitut Ljubljana, DP Zora*

**Doc. dr. Nina Jančar., dr.med.**

*Ginekološka klinika, KO za reprodukcijo, UKC Ljubljana,*

**Prof. dr. Borut Kobal, dr. med.**

*Ginekološka klinika, KO za ginekologijo, UKC Ljubljana*

**Prim. Tatjana Kodrič, dr. med.**

*Zdravstveni dom Lenart v Slovenskih goricah*

**Asist. Jakob Koren, dr. med.**

*Ginekološko-porodniški oddelek, SB Celje*

**Sašo Kostoski, dr. med.**

*Ginekološka klinika, KO za ginekologijo, UKC Ljubljana*

**Asist. mag. Mateja Marčec, dr. med.**

*Ginekološko-porodniški oddelek, SB Ptuj*

**Doc. dr. Leon Meglič, dr. med.**

*Ginekološka klinika, KO za ginekologijo, UKC Ljubljana*

**Marko Mlinarič, dr. med.**

*Ginekološka ambulanta Zagorje*

**Doc. dr. Maja Pakiž, dr. med.**

*Univerzitetni klinični center Maribor, Klinika za ginekologijo in perinatologijo*

**Prof. dr. Mario Poljak, dr. med.**

*Inštitut za mikrobiologijo in imunologijo, MF Ljubljana*

**Prim. prof. dr. Alenka Repše Fokter, dr. med.**

*Enota za citološko dejavnost, SB Celje*

**Uršula Salobir Gajšek, dr. med.**

*Ginekološko-porodniški oddelek, SB Celje*

**Prof. dr. Špela Smrkolj, dr. med.**

*Ginekološka klinika, KO za ginekologijo, UKC Ljubljana,*

**Prof. dr. Iztok Takač, dr. med., svetnik**

*Univerzitetni klinični center Maribor, Klinika za ginekologijo in perinatologijo*

**Mag. Andrej Zore, dr. med.**

*Ginekološka klinika, KO za ginekologijo, UKC Ljubljana*

# Uvodnik

*Spoštovane kolegice in kolegi,*

*Veseli me, da ste se odzvali vabilu na naš Obnovitveni kolposkopski tečaj, ki je že od leta 2015 odobren s strani Evropskega združenja za kolposkopijo (EFC) kot osnovni tečaj kolposkopije, ki ustreza vsem strogim zahtevam EFC za podelitev tega naziva.*

*Kolposkopija še naprej ostaja zelo pomemben del presejalnih programov raka materničnega vratu. Vloga in pomen kakovostne kolposkopske obravnave bosta še izrazitejši v bližnji prihodnosti, ko bodo na preizkušnji podaljšani intervali in HPV problematika v triaznem in morda presejalnem pomenu. Te spremembe sicer veliko obetajo, a hkrati zahtevajo pogoje za kakovostno opravljanje kolposkopske dejavnosti, ki se v Sloveniji vse prepočasi uveljavljajo.*

*Zaradi vse večje zahteve po kakovosti kolposkopije, je v okviru projekta prenove informacijskega sistema DP ZORA predvidena standardizacija in informatizacija kolposkopskih izvidov na ravni cele Slovenije. Izvide se bo v informacijski sistem vnašalo sproti, takoj po avtorizaciji bodo dostopni v informacijskem sistemu, kjer bodo na voljo za vpogled s strani osebne ginekologa in drugih zdravnikov, ki obravnavajo žensko ali njene vzorce, obenem pa tudi za analize z namenom spremljanja kakovosti kolposkopije v Sloveniji.*

*Zaradi subjektivnosti kolposkopije in skromnih napovednih vrednosti, je kolposkopska dejavnost potrebna sprotne evaluacije, spremljanje in izboljševanje zastavljenih kazalcev kakovosti pa je verjetno ena od pomembnejših lastnosti slebernega kolposkopista. Nesporno in znano je dejstvo, da se kakovost preiskave izboljšuje s številom opravljenih kolposkopij in kontinuiranim izobraževanjem.*

*Organizatorji Obnovitvenega kolposkopskega tečaja 2018 smo se odločili, da našim zainteresiranim udeležencem letos po opravljenem tečaju prvič ponudimo možnost individualnega dela v kolposkopski ambulanti z mentorjem.*

*Obnovitveni kolposkopski tečaj je namenjen vsem tistim, ki se šele podajajo na pota kolposkopske diagnostike, kakor tudi že izkušenim kolposkopistom, ki imajo v prenatrpanem delovnem ritmu redko priložnost poglobljanja in obnavljanja slikovnih impresij v kratkem času.*

*Želim vam prijetno druženje v času tečaja in veliko zadovoljstva pri kolposkopskem prakticiranju.*

*Špela Smrkolj*





V tem preglednem članku predstavljamo razvrščanje in splošne lastnosti HPV, zgradbo in pomnoževanje HPV, molekularno patogenezo in imunologijo okužbe s HPV ter osnovni koncept mikrobiološke diagnostike okužbe s HPV. Določenih delno prekrivajočih tem, ki so že bile podrobno opisane v zbornikih predhodnih kolposkopskih tečajev ali izobraževalnih dni programa ZORA, nismo ponovno obravnavali.

## **Razvrščanje in splošne lastnosti HPV**

Virusi iz družine *Papillomaviridae* ali papilomavirusi (PV) so zelo heterogena in široko razprostranjena skupina DNA-virusov, ki povzročajo različne novotvorbe pri ljudeh in živalih. Do leta 2000 so bili ti virusi taksonomsko uvrščeni v družino *Papovaviridae*, ki je bila nato razdeljena na dve družini: *Papillomaviridae* in *Poliomaviridae*. Ime papiloma izhaja iz latinske besede *papilla* (bradavica) in *oma* (tumor). Na podlagi skladnosti nukleotidnih zaporedij PV razvrščamo v različne virusne genotipe, ki predstavljajo tudi osnovno taksonomsko enoto pri njihovi klasifikaciji. PV najdemo pri večini sesalcev in ptičev, nekaterih plazilcih in ribah. Nekateri, predvsem evolucijsko nižji, sesalci imajo samo en za vrsto značilen genotip, medtem ko je raznolikost PV pri opicah in ljudeh mnogo večja. Skupino genotipov PV, ki so pomembni v humani medicini, imenujemo človeški papilomavirusi (angl. *human papillomaviruses*, HPV).

Kot novi genotip PV opredelimo vsak virusni izolat, katerega nukleotidno zaporedje gena L1 se za več kot 10 % razlikuje od gena L1 vseh predhodno opredeljenih genotipov PV. V primeru, ko je neskladnost med dvema zaporedjema gena L1 med 2 in 10 %, je to virusni podtip. Če je razlika manjša od 2 %, novi virus opredelimo kot podtipsko (genetsko) različico enakega genotipa PV. Genotipe PV razvrščamo v rodove, od katerih jih je 23 označenih z grškimi črkami alfa–omega. Ker je število novoodkritih virusov preseglo število črk v grški abecedi, preostale rodove označujemo z grškimi črkami *delta–rho*, ki imajo dodano predpono *dys*. Skladnost nukleotidnih

zaporedij v celotnem genu L1 med različnimi rodovi PV je manjša od 60 %. Virusne vrste znotraj posameznega rodu izkazujejo 60–70 % nukleotidno skladnost v genu L1, medtem ko genotipi znotraj posamezne vrste izkazujejo 71–89 % nukleotidno skladnost v genu L1. Za večino genotipov HPV, uvrščenih v eno vrsto, velja, da imajo podobne biološke lastnosti, to je tropizem za specifična tkiva in/ali organe ter podoben tumorogeni potencial.

Tradicionalno so genomska zaporedja PV pridobivali iz epitelnih novotvorb s pomočjo klasičnih tehnik kloniranja, ki so primerne predvsem za opredeljevanje genotipov HPV, ki so v kliničnih vzorcih prisotni v zelo visokih koncentracijah. Z napredovanjem molekularne biologije in razvojem tehnik kot so PCR, podvojevanje celotnega genoma s pomočjo tehnike kotalečega se kroga (angl. rolling circle amplification) in globoko sekveniranje so za identifikacijo novih PV začeli uporabljati tudi te metode. Uporaba novejših metod je pripeljala do identifikacije in karakterizacije številnih novih PV, ki so v kliničnih vzorcih praviloma prisotni v zelo nizkih koncentracijah.

Odkrivanje novih genotipov HPV spremljajo v Referenčnem centru za HPV (Human papillomavirus Reference Center, Karolinska Institutet) v Stockholmu (Švedska), kjer določajo tudi zaporedne številke novo opredeljenih genotipov HPV. Genotipi HPV so (na žalost) oštevilčeni popolnoma naključno, glede na vrstni red osamitve, in ne glede na biološke lastnosti virusov ali njihovo genomsko podobnost. Tako npr. genotip HPV16 oz. krajše HPV-16, predstavlja šestnajsti po vrsti odkriti genotip HPV. Do aprila 2018 je bilo popolnoma opredeljenih 221 različnih genotipov HPV, po podatkih nedavno objavljenih raziskav, pa obstaja še več kot 300 potencialno novih genotipov, ki čakajo na dokončno molekularno in filogenetsko opredelitev. V zadnjih desetih letih je naša raziskovalna skupina odkrila in dokončno opredelila 12 novih uradno priznanih genotipov HPV, in sicer HPV-120, HPV-125, HPV-150, HPV-151, HPV-159, HPV-174, HPV-179, HPV-184, HPV-199, HPV-204, HPV-209, HPV-210 in delno opredelila več kot 80 kandidatnih izolatov za nove genotipe HPV. Za opredelitev in uradno priznanje novega genotipa HPV je še vedno potrebno celotni genom izolata HPV (lahko tudi po delih) vklonirati v plazmidne vektorje in mu določiti nukleotidno zaporedje oz. za PV značilna genomska področja. Odkrivanje in potrjevanje novih živalskih PV naj bi spremljali v Referenčnem centru za živalske papilomaviruse (*Animal Papillomavirus Reference Center*) v New Yorku (ZDA), ustanovljenem leta 2010, vendar center še vedno ni polno zaživel. Vsak novi genotip živalskih PV je označen s kratico rodu in vrsto živali, pri kateri je bil osamljen, ter z zaporedno številko osamitve (npr. kra-

tici FdPV1 in FdPV2 označujeta PV, odkrita pri domači mački – *Felis domesticus*). Do aprila 2018 je bilo popolnoma opredeljenih 170 živalskih PV pri 75 živalskih vrstah. Naša raziskovalna skupina je doslej popolnoma opredelila dva nova genotipa PV, MfuPV1 in PsuPV1, ki smo ju odkrili pri japonskem makaku in sibirskem hrčku.

Z namenom zagotovitve organiziranega in ažurnega vira informacij znanstveni skupnosti, ki se ukvarja z raziskavami na področju PV, je bila ustanovljena prosto dostopna podatkovna baza PaVE (PapillomaVirus Episteme). PaVE trenutno vsebuje vse referenčne genome PV, več kot 100 celotnih nukleotidnih zaporedij novih genotipov HPV, ki so bila odkriti samo z globokim sekvenciranjem in trenutno še niso priznani kot uradni novi genotipi HPV, več kot 130 celotnih nukleotidnih zaporedij podtipskih različic genotipov HPV, več kot 6.000 nukleotidnih zaporedij posameznih genov, regij genoma in virusnih beljakovin ter več kot 60 tridimenzionalnih struktur virusnih beljakovin, ki jih lahko uporabniki brezplačno prenesejo, raziskujejo in analizirajo.

Vse doslej opredeljene genotipe HPV, skupaj z nekaterimi opičjimi PV, uvrščamo v 5 rodov (*Alphapapillomavirus*, *Betapapillomavirus*, *Gamma papillomavirus*, *Mupapillomavirus* in *Nupapillomavirus*). Posamezni rodovi HPV izkazujejo dokaj značilen tropizem za določeno vrsto epitela.

Rod *Alpha*-PV združuje klinično najbolj pomembne HPV, ki so povezani z nastankom številnih benignih in malignih sprememb večskladnega ploščatoceličnega epitela kože in sluznic. V rod *Alpha*-PV trenutno uvrščamo 65 genotipov HPV, ki so razvrščeni v 14 virusnih vrst. Približno 40 genotipov HPV iz rodu *Alpha*-PV s tropizmom za epitel sluznic glede na vrsto novotvorb, ki jih povzročajo, delimo na visokorizične in nizkorizične genotipe HPV. Visokorizični genotipi HPV (HPV-16, -18, -31, -33, -35, -39, -45, -51, -52, -56, -58 in -59) so etiološko dokazano povezani z več kot 99 % primerov raka materničnega vratu, 70-90 % raka zadnjika in nožnice, 40 % raka vulve, 47 % raka penisa ter 25-30 % raka ustnega dela žrela. Nizkorizični genotipi HPV (najpomembnejša sta HPV-6 in HPV-11) so povezani z nastankom vseh primerov anogenitalnih bradavic in papilomov grla. V rod *Alpha*-PV uvrščamo tudi nekatere genotipe HPV (HPV-2, HPV-27 in HPV-57), ki povzročajo predvsem okužbe ploščatoceličnega epitela kože, in so povezani z nastankom navadnih kožnih bradavic in anogenitalnih bradavic.

V rod *Beta*-PV trenutno uvrščamo 54 genotipov HPV, ki so razvrščeni v 5 virusnih vrst in smo jih v preteklosti povezovali predvsem z bolniki z redko dedno boleznijo, imenovano bradavičasta epidermodisplazija (angl. *epidermodysplasia verruciformis*; EV). Viruse iz rodu *Beta*-PV najpogosteje dokažemo v zdravi koži, kjer povzročajo prikrite oz. klinično neznačilne okužbe in v dlačnih mešičkih, ki predstavljajo pomemben rezervoar teh virusov, v katerih lahko *Beta*-PV zaključijo svoj življenjski krog. Nedavno je bilo dokazano, da lahko *Beta*-PV okužijo tudi sluznični epitel predela glave in vratu ter požiralnika in kožno-sluznični epitel analnega kanala. *Beta*-PV redko zaznamo v sluznici vaginalnega predela. Pri imunsko oslabljenih osebah lahko *Beta*-PV kot kofaktorji sodelujejo pri nastanku ne-melanomskega raka kože.

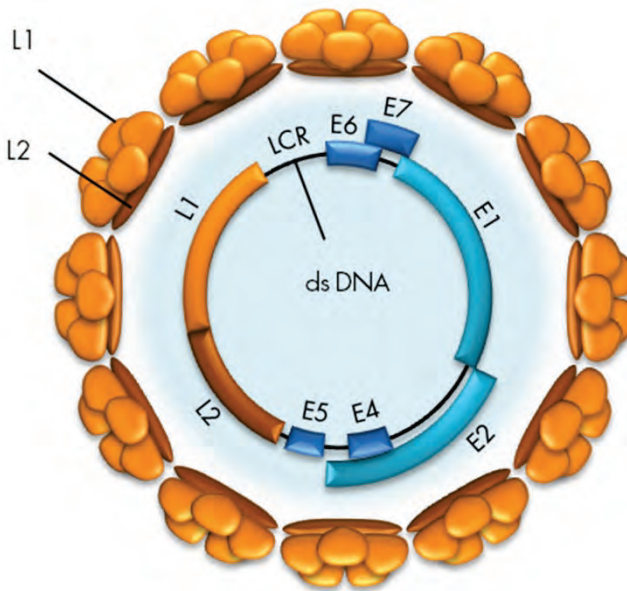
V rod *Gamma*-PV je trenutno uvrščenih 98 v celoti molekularno opredeljenih genotipov HPV, ki so razvrščeni v vsaj 27 virusnih vrst. Število novoodkritih virusov iz rodu *Gamma*-PV se je v zadnjih nekaj letih zelo povečalo in preseglo število genotipov HPV iz rodov *Alpha*-PV in *Beta*-PV. *Gamma*-PV so prisotni v koži, kjer povzročajo dolgotrajne okužbe, lahko tudi doživljenjske, ki so najpogosteje prikrite oz. klinično neznačilne. Vzorci ploščatoceličnega karcinoma kože, bazalnoceličnega karcinoma kože, aktinične keratoze, seboroične keratoze in keratoakantoma pogosto vsebujejo veliko število različnih genotipov HPV iz rodu *Gamma*-PV. Virusno breme *Gamma*-PV v omenjenih kožnih spremembah je zelo nizko (< 1 virusna kopija/1000 celic), medtem ko je virusno breme istih virusov na površini teh sprememb zelo visoko (do 4.100 virusnih kopij/ $\mu$ l). Visoko virusno breme na površini kožnih sprememb nakazuje na produktivno okužbo, ki poteka v bližini omenjenih kožnih sprememb; virusi iz rodu *Gamma*-PV tako najverjetneje niso etiološko povezani z nastankom teh sprememb. Na podlagi novejših dokazov lahko *Gamma*-PV najdemo tudi v sluznici glave in vratu (ustna in nosna votlina ter grlo), penisa, materničnega vratu in vulve ter v kožno-sluzničnem epitelu analnega kanala, ponavadi v klinično neznačilni obliki. Za tovrstne okužbe je značilna odsotnost ali minimalna produkcija zrelih virusnih delcev. Nekatere genotipe iz rodu *Gamma*-PV povezujemo s posameznimi primeri kožnih bradavic tako pri imunsko oslabljenih kot tudi pri imunsko kompetentnih posameznikih.

V rod *Mu*-PV so trenutno uvrščeni trije genotipi HPV (HPV-1, -63 in -204), ki so razvrščeni v tri virusne vrste, medtem ko je v rod *Nu*-PV trenutno uvrščen le en genotip HPV (HPV-41). Viruse iz rodov *Mu*-PV in *Nu*-PV povezujemo z nastankom kožnih bradavic.

## Zgradba in pomnoževanje HPV

HPV so majhni DNA-virusi brez ovojnice, ki v premeru merijo približno 55 nm. Dedni material je obdan z dvoplastno beljakovinsko sredico. Virusna sredica (kapsida) ima ikozaedrično simetrijo in je sestavljena iz 72 morfoloških enot, t. i. kapsomer, ki jih sestavljata dva tipa strukturnih beljakovin, in sicer velika (L1) in mala (L2) plaščna beljakovina. Vsaka od 72 kapsomer je sestavljena iz petih beljakovin L1, molekulske mase 54 kDa, ki so navzkrižno povezane z disulfidnimi mostički, in ene, aksialno vstavljene beljakovine L2 (74–80 kDa), ki pomaga oblikovati in vzdrževati strukturo kapsomere.

Virusni genom je krožna, zaprta, dvojnovijačna molekula DNA, velikosti 7,5–8 kbp in molekulske mase  $5,2 \times 10^6$  Da (Slika 1). Genom je sestavljen iz kodirajočega in nekodirajočega območja. Kodirajoče območje genoma delimo na zgodnje območje E (angl. *early*) in pozno območje L (angl. *late*).



**Slika 1:** Organizacija genoma HPV. (Vir: Kocjan BJ, Poljak M. Papilomavirusi. In: Poljak M, Petrovec M, eds. *Medicinska virologija*. Ljubljana: Medicinski razgledi; 2011. p. 41-60.)

Območje E vsebuje zapise (gene) za beljakovine, pomembne za uravnavanje podvojevanja virusne DNA, uravnavanje izražanja virusnih genov in interakcijo s celičnimi beljakovinami gostitelja. Večina do sedaj opredeljenih genotipov HPV ima do šest različnih genov E, in sicer E1, E2, E4, E5, E6 in E7. Ti se prepisujejo kot različne bi- ali policistronske molekule mRNA (vsebujejo bralne okvirje za več različnih beljakovin) iz zgodnjega promotorja P1 (HPV-11), ki se nahaja v nekodirajočem območju LCR (angl. *long control region*). Izjema so nizkorizični genotipi HPV, pri katerih se mRNA-beljakovine E7 prepiše posebej, in sicer s promotorja P2 (HPV-11), ki se nahaja v genu E6.

Gena E6 in E7 sta med vsemi območji genoma HPV najbolj raziskana, saj imata najpomembnejšo vlogo v onkogenezi novotvorb, katerih nastanek povezujemo s HPV. Virusni beljakovini E6 in E7 vplivata na številne celične procese, ki lahko vodijo do maligne transformacije s HPV okuženih celic. Med njimi so najpomembnejši spodbujanje oz. vzdrževanje celične proliferacije, zaviranje zaščitnega delovanja celičnih tumor-zavirajočih beljakovin ter indukcija celične nesmrtnosti. Onkogeno delovanje beljakovin E6 in E7 je podrobneje opisano v poglavju *Patogeneza in imunost*.

Transformirajoče lastnosti izraža tudi virusna beljakovina E5, za katero domnevamo, da bi lahko sodelovala v začetni stopnji onkogeneze, posredovane s HPV iz rodu *Alpha-PV*. Beljakovina E5 spodbuja receptorje celičnih rastnih dejavnikov EGF (angl. *epidermal growth factor*) in PDGF (angl. *platelet derived growth factor*) ter na ta način povišuje nivo mitogenih dejavnikov, ki spodbujajo celično proliferacijo. Najnovejše raziskave ji pripisujejo tudi pomembno vlogo pri spodbujanju angiogeneze in antiapoptotsko delovanje. Poleg tega E5 omogoča tudi izmikanje HPV imunskemu odgovoru, saj ovira zorenje molekul pglavitnega histokompatibilnostnega kompleksa razreda I (PHK I). Zapis za beljakovino E5 manjka pri večini genotipov HPV iz rodov *Beta-* in *Gamma-PV*.

Virusna beljakovina E1 je pomembna za začetek podvojevanja virusne DNA in vzdrževanje HPV v obliki zunajkromosomskih krožnih DNA-delcev ali episomov. E1 se skupaj z beljakovino E2 veže v bližino mesta začetka podvojevanja virusnega genoma (angl. *origin of replication; ori*), ki se nahaja v nekodirajočem območju LCR in deluje kot encim z ATP-azno in helikazno aktivnostjo.

Beljakovina E2 se veže na značilna zaporedja DNA v nekodirajočem področju LCR in uravnava podvojevanje, segregacijo in izražanje virusnega genoma.

Vezava E2 je nujna za pritrditev beljakovine E1 na mesto *ori*, ki v naslednjem koraku veže celične beljakovine, potrebne za podvojevanje virusne DNA, vključno z beljakovino RPA (angl. *replication protein A*) in DNA-polimerazo alfa primazo. Poleg tega je beljakovina E2 potrebna za pritrditev virusnih episomov na mitotske kromosome in njihovo pravilno segregacijo med celično delitvijo. Beljakovina E2 je izjemno pomembna tudi za uravnavanje izražanja virusnih onkogenov. V nizkih koncentracijah E2 spodbuja izražanje E6 in E7, medtem ko v visokih koncentracijah E2 zavira izražanje istih genov, z neposrednim oviranjem vezave celičnih dejavnikov prepisovanja SP1 in TFIID na zgodnji virusni promotor p97 (HPV-16).

Vloga virusne beljakovine E4 še ni povsem znana. Dosedanje raziskave so pokazale, da se E4 veže na citokeratine okuženih celic in na ta način povzroči propad celičnega citoskeleta. Domnevamo, da je porušenje citokeratinske mreže potrebno za lažje izstopanje zrelih virusnih delcev iz okuženih celic.

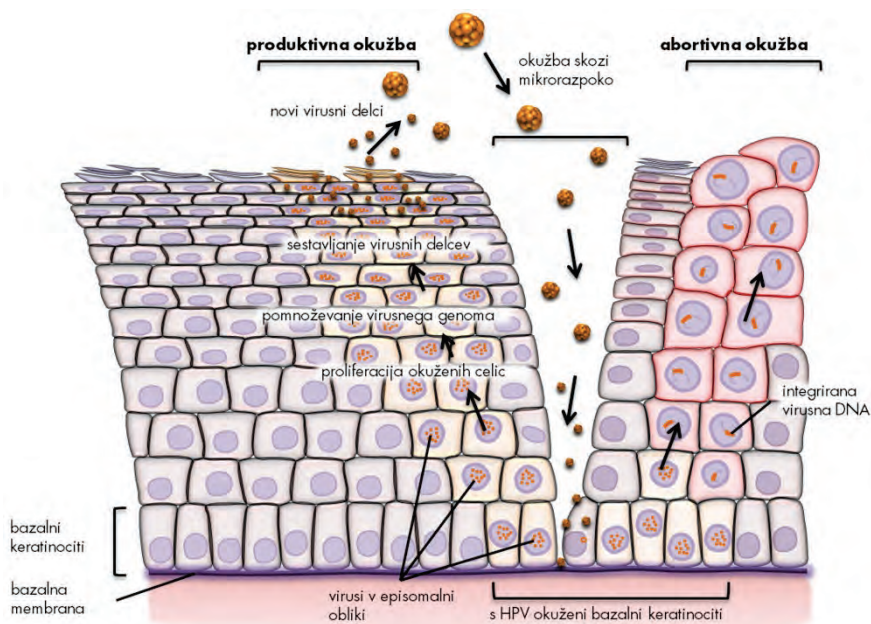
Območje L virusnega genoma vsebuje zapisa za strukturni beljakovini virusne kapside (L1 in L2), ki se prepisujeta kot bi- in/ali policistronske mRNA iz poznega promotorja P3 (HPV-11), ki se nahaja v genu E7. Omenjeni promotor je pomemben tudi za prepis zgodnjih virusnih beljakovin E1, E2 in E4, ki so pomembne za pomnoževanje virusa v diferencirajočih se epitelijskih celicah (glej *Proces pomnoževanja HPV*). Gen L1 vsebuje zapis za veliko plaščno beljakovino, ki je skupaj z odprtim bralnim okvirjem za beljakovino E1 najbolj ohranjeni del genoma med različnimi genotipi HPV in predstavlja osnovo za klasifikacijo in raziskave evlucijske sorodnosti (H)PV. Beljakovina L1 predstavlja tudi najbolj imunogeno virusno beljakovino, ki v gostitelju izzove nastanek nevtralizirajočih protiteles, ki so značilna za posamezen genotip HPV. Gen L2 nosi zapis za malo plaščno beljakovino, ki vsebuje visoko ohranjene epitope, ki v gostitelju izzovejo nastanek nevtralizirajočih protiteles, ki ščitijo proti širokemu spektru genotipov HPV. Navzkrižno nevtralizirajoči epitopi so skriti v notranjosti kapside in se razkrijejo šele ob vezavi kapside na gostiteljsko celico.

Nekodirajoče območje LCR ne vsebuje zapisa za virusne beljakovine, ampak zaporedja DNA, pomembna za uravnavanje podvojevanja in prepisovanja virusnega genoma: mesto *ori*, zgodnje virusne promotornje, vezavna mesta za dejavnike prepisovanja, ojačevalce in represorske uravnavalne beljakovine. LCR se nahaja med genoma L1 in E6. Pomen drugega nekodirajočega območja, ki se nahaja med genoma E5 in L2, še ni znan.



## Molekularna patogeneza okužbe s HPV

Okužba s HPV se prične z vstopom virusa skozi poškodovani epitel kože ali sluznice, najpogosteje skozi mikroskopsko razpoko v epitelu, in z okužbo bazalnih celic večvrstnega ploščatoceličnega epitela (Slika 2). Domnevamo, da so za vezavo virusa na gostiteljsko celico ključni heparan-sulfatni proteoglikani (HSPG), ki se nahajajo na bazalni membrani in površini epitelnih celic. V začetni stopnji okužbe pride do vezave virusne kapside oz. beljakovin L1 na primarno vezavno mesto, ki ga predstavljajo receptorji HSPG na bazalni membrani. V nadaljevanju se kapsida prenese do sekundarnega vezavnega mesta, ki je na površini celic in ki ga prav tako predstavljajo receptorji HSPG. Pri tem pride do konformacijske spremembe, zaradi katere se izpostavi visoko-ohranjeni N-terminalni del beljakovine L2, ki ga v nadaljevanju cepi celični encim furin. Ti dogodki privedejo do nadaljnjih konformacijskih sprememb v kapsidi, ki bodisi zmanjšajo afiniteto kapside do receptorjev HSPG ali pa vodijo do izpostavitve mest, ki so potrebna za vezavo kapside oz. beljakovine L1 na še nepoznane sekundarne receptorje, ki sprožijo endocitozo. HPV vstopa v celico relativno počasi (prve prepise virusnih genov lahko zaznamo šele po 12–24 urah). HPV-16 vstopa v celice s pomočjo klatrinsko posredovane endocitoze. Ta mehanizem vstopa najverjetneje ni univerzalen za vse HPV, tako npr. HPV-31 v celice vstopa s pomočjo kaveolnega endocitotskega sistema, neodvisnega od klatrina. Poleg tega so ugotovili, da se lahko nekateri HPV, ki v celico vstopijo s pomočjo klatrinskega endocitotskega sistema, znotrajcelično prenašajo tudi s kaveosomi. Po vstopu v celico se virusni delci razgradijo v poznih endosomih in/ali lizosomih, virusni genom HPV pa se na še neznan način (najverjetneje s pomočjo beljakovine L2 in mikrotubulov) prenese v jedro bazalnih celic.



**Slika 2:** Potek okužbe s HPV. (Vir: Kocjan BJ, Poljak M. Papilomavirusi. In: Poljak M, Petrovec M, eds. Medicinska virologija. Ljubljana: Medicinski razgledi; 2011. p. 41-60.)

V nadaljevanju HPV okužba lahko poteka kot (i) klinično neznačilna, (ii) produktivna ali (iii) nepopolna (transformirajoča, abortivna). Več informacij o kliničnih lastnostih in kliničnem pomenu posameznih vrst HPV okužb lahko najdemo v prispevku Ivanuš U. in Primic Žakelj M., z naslovom Pomen izvida testa HPV v kolposkopski ambulanti, objavljenem v Zborniku kolposkopskega tečaja 2013.

Proces pomnoževanja HPV je natančno uravnan in je odvisen od prisotnosti oz. odsotnosti določenih virusnih beljakovin in stopnje zrelosti epitelnih celic gostitelja. Tako je npr. pomnoževanje HPV v bazalnih epitelnih celicah močno omejeno. Pozneje se sočasno z dozorevanjem okuženih celic povečuje tudi sposobnost pomnoževanja HPV, kompletni virioni pa se sproščajo le iz popolnoma dozorelih celic. V jedrih bazalnih celic se genom HPV nahaja izključno v obliki episomov. Bazalne celice z episomi so nosilke latentne HPV-okužbe in jih histološko ni mogoče razlikovati od neokuženih celic. Kmalu po okužbi bazalnih celic se število kopij virusnega genoma poveča na od 50 do 100 kopij na celico, neodvisno od celičnega cikla. Podvojevanje virusnega genoma nato tesno sledi celičnemu ciklu gostiteljske celice, saj se

pri eni celični delitvi virusni genom navadno podvoji le enkrat. Ko se HPV nahaja v bazalnem sloju, je sinteza virusnih beljakovin minimalna. V glavnem se sintetizirata beljakovini E6 in E7, poleg minimalne količine drugih virusnih beljakovin, predvsem E1 in E2, ki sta potrebni za začetek podvojevanja virusnega genoma (episoma). S pomočjo beljakovin E6 in E7, katerih izražanje spodbuja nizka raven E2 (v tem primeru beljakovina E2 deluje kot aktivator prepisovanja E6 in E7), HPV v nadaljevanju okužbe spremeni celično okolje z namenom, da ustvari pogoje za podvojevanje virusa med potekom diferenciacije okuženih celic v keratinocite. V fizioloških pogojih (to je brez prisotnosti HPV) bazalne celice, ki vstopijo v suprabazalne epitelne sloje, po določenem številu delitev izstopijo iz celičnega cikla in začnejo proces terminalne diferenciacije s ciljem, da vzpostavijo zaščitni keratinski sloj, ki ga normalno zagotavlja koža. Nasprotno se zaradi vpliva beljakovin E6 in E7 ter delno tudi E5 s HPV okužene celice suprabazalnega sloja, preden preidejo v višje sloje epitela, delijo večkrat kot običajno. Ko pridejo v *stratum spinosum*, v njih naraste količina beljakovin HPV, ki so nujne za podvojevanje virusa (E1 in E2). Povišana raven beljakovine E2 zavre izražanje virusnih onkogenov, kar zaustavi proliferacijo epitelnih celic in omogoči njihovo diferenciacijo v keratinocite. Glede na to, da je izražanje genov E6 in E7 zavrto, se beljakovini E1 in E2 vežeta na značilna zaporedja DNA v območju LCR in aktivirata celične beljakovine oz. mehanizme, potrebne za podvojevanje virusne DNA. Predvideva se, da tu podvajanje virusnega genoma poteka po načinu kotalečega se kroga (angl. *rolling circle replication*), tako da v gostiteljskih celicah nastaja na tisoče kopij virusnega genoma. Ko okuženi keratinociti pridejo v zgornje sloje epitela (*stratum granulosum*), podvojevanju virusnega genoma sledi sinteza virusnih beljakovin, ki so potrebne za sestavljanje virionov (L1, L2) oz. njihovo sproščanje (E4) iz gostiteljskih celic. Pri oblikovanju infektivnih virusnih delcev ima pomembno vlogo tudi beljakovina E2, saj povečuje učinkovitost vključitve virusnega genoma v virusno sredico s strani L1 in L2. Virusni delci nastajajo v zelo velikem številu in so sposobni okužiti sosednje celice.

Aktivno pomnoževanje HPV v anogenitalnem področju se klinično največkrat odraža kot benigne, bradavicam podobne, spremembe ali kot cervikalna intraepitelijska neoplazija 1. Stopnje (CIN I), ki s svoje površine sproščajo veliko količino infektivnih virusnih delcev. Okužbo, v kateri virus uspešno zaključi svoj življenjski krog, imenujemo produktivna virusna okužba, same spremembe, ki pri tem nastanejo, pa produktivne spremembe oz. lezije. V produktivnih spremembah je izražanje virusnih genov natančno uravnvano.

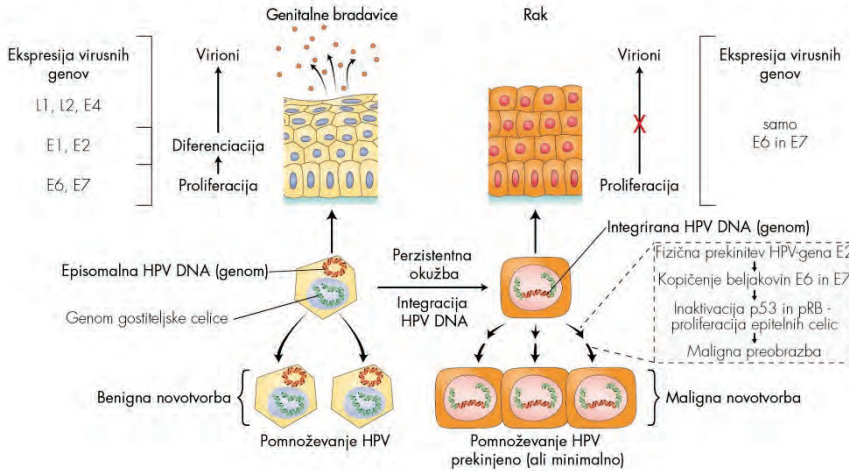
Virusne beljakovine se namreč izražajo v točno določenih časovnih intervalih in v nadzorovanih količinah ter sovpadajo z dozorevanjem gostiteljskih celic. Številni genotipi HPV povzročajo samo to vrsto sprememb, in redko oz. nikoli nastanek malignih sprememb. Dogodki, ki vodijo do nastanka zrelih virusnih delcev v zgornjih plasteh epitela, so skupni tako nizkorizičnim kot tudi visokorizičnim genotipom HPV. Zaradi pomnoževanja HPV v dokončno diferenciranih epitelih celicah se le-te morfološko spremenijo in začnejo postopoma propadati. Ta citopatski učinek, značilen za HPV, imenujemo koilocitoza. Za koilocite so značilna skrčena, hiperkromna jedra različnih oblik, kromatin je grudast, okoli jeder se pojavlja značilen svetli pas ali halo. Koilocitoza je znak produktivne virusne okužbe, ki se odraža v propadu celic, in je histološko najbolje vidna v zgornji tretjini epitela benignih sprememb, povezanih s HPV.

Rak materničnega vratu je najhujša posledica okužbe s HPV, ki se razvije postopoma, skozi zaporedje relativno dobro poznanih dogodkov, in lahko nastane le pri ženskah, ki so dolgotrajno okužene z enim ali več visokorizičnimi genotipi HPV, najpogosteje s HPV-16 ali HPV-18. Pri teh osebah izguba zaščitnega delovanja celičnih tumor-zavirajočih beljakovin, ki nastane kot posledica nenadzorovanega izražanja (delovanja) virusnih beljakovin E6 in E7, vodi do kopičenja različnih sekundarnih mutacij, ki lahko čez leta privedejo do nastanka raka.

### **Molekularni model karcinogeneze, posredovane z visokorizičnimi genotipi HPV**

Novejša spoznanja o HPV so privedla do razvoja molekularnega modela karcinogeneze, posredovane z visokorizičnimi genotipi HPV. Temelj modela je interakcija virusnih beljakovin z močno kontroliranim spletom celičnih onkogenov in tumor-zavirajočih beljakovin, predvsem p53 in pRB (retinoblastomska beljakovina), ki uravnavajo rast in delitev celic. Model opisuje nastanek malignih novotvorb v treh stopnjah, pri čemer kot vzorčni tumor služi rak materničnega vratu. V prvi stopnji HPV okuži bazalne celice ploščatoceličnega epitela. V drugi stopnji pride do vključevanja (integracije) HPV DNA v genom gostiteljske celice, kar je tudi ključni dogodek v nastanku raka. Do vključevanja virusne DNA v gostiteljev genom pride le v primeru razmeroma redke dolgotrajne (perzistentne) okužbe z visokorizičnimi genotipi HPV (predvsem HPV-16 in -18), saj je ta dogodek pri okužbi z nizkorizičnimi genotipi HPV (npr. HPV-6 in HPV-11) izjemno redek (Slika 3). V tretji stopnji razvoja tumorja imajo poleg HPV (ta deluje kot

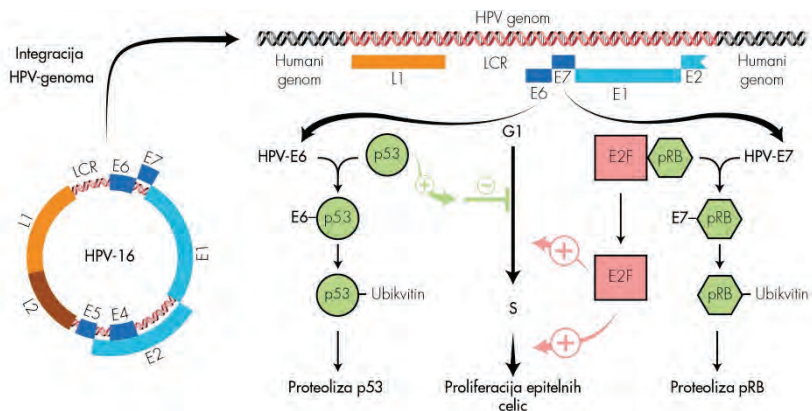
endogeni karcinogen) pomembno vlogo tudi dodatne karcinogene snovi, kot so cigaretni dim, UV-žarki, obsevanje, najrazličnejši kemični agensi itd., ker povzročajo nastanek številnih sprememb človeškega genoma, ki vodijo v nesmrtnost okuženih celic in na koncu do njihove maligne preobrazbe.



**Slika 3:** Povzetek ključnih dogodkov v patogenezi anogenitalnih bradavic in raka materničnega vratu. (J. Triglav, 2011. Prirejeno po: Beutner KR, Tyring S. *Human papilloma virus and human disease. Am J Med.* 1997; 102: 9–15, Figure 2; Doorbar J. *Molecular bio logy of human papilloma virus infection and cervical cancer. Clin Sci (Lond).* 2006; 110: 525–41, Figure 2, Figure 5.)

Številne raziskave so pokazale, da je fizikalno stanje genoma HPV v benignih in malignih novotvorbah oz. različnih predrakavih spremembah epitela različno (Slika 3). V benignih novotvorbah, kot so genitalne bradavice, je virusna DNA prisotna v obliki episoma, medtem ko je pri večini malignih novotvorb in delu CIN III vsaj del virusne DNA (vedno sta vključena vsaj zapisa za E6 in E7) integriran v genom gostiteljske celice. Genom HPV je vključen tudi pri manjšem deležu CIN I, zato domnevamo, da je virusna integracija najverjetneje zgodnji dogodek v procesu nastanka raka. Mesto v DNA bazalnih celic, na katerem pride do vključevanja genoma HPV, ni specifično. Vgrajeno virusno DNA so našli na različnih kromosomih, vendar pogosto v bližini t. i. krhkih mest, medtem ko se krožni genom virusa pred vključitvijo skoraj vedno prekine na istem mestu, tj. v področju gena E2 (Slika 4). Glede na to, da je beljakovina E2 odgovorna za zaviranje prepisovanja zgodnjih virusnih genov E6 in E7, fizična prekinitvev gena E2 vodi do izgube njene biološke vloge. Rezultat tega je povečano in nekontrolirano izražanje

oz. kopičenje beljakovin E6 in E7, ki se vežeta na celični tumor-zavirajoči beljakovini p53 in pRB in sodelujeta pri njihovi razgradnji (Slika 4). Do nekontroliranega izražanja virusnih onkogenov redkeje prihaja v primeru, ko gen E2 ni prekinjen, oz. v primeru, ko je vezavno mesto za beljakovino E2 znotraj uravnalnega območja LCR nedostopno oz. metilirano. Ne glede na mehanizem, zmanjševanje fizioloških količin beljakovin p53 in pRB znotraj celice in prekinitev njunega tumorsko-zaščitnega delovanja predstavlja ključni dogodek v razvoju raka.



**Slika 4:** Shematski prikaz molekularnih interakcij med virusnima beljakovinama E6 in E7 ter celičnima tumor-zavirajočima beljakovinama p53 in pRB (J. Triglav, 2011. Prirejeno po: Vousden K. Interactions of human papilloma virus transforming proteins with the products of tumor suppressor genes. *FASEB J.* 1993; 7: 872–9, Figure 1; Lazo PA. The molecular genetics of cervical carcinoma. *Br J Cancer.* 1999; 80: 2008–18, Figure 1.)

Nedavne raziskave so pokazale, da se beljakovina E6 visokorizičnih genotipov HPV v gostiteljskih celicah poveže v tridelni kompleks s celično beljakovino p53 in celično ubikvitinsko ligazo E6AP (angl. *cellular E6AP ubiquitin ligase*) in sproži hitro razgradnjo p53 z od ubikvitina-odvisnim sistemom proteaz oz. s proteasomi. Beljakovina p53 je dejavnik prepisovanja, ki normalno uravnava prepisovanje celičnih beljakovin, ki sodelujejo v nadzoru celičnega cikla na prehodu iz G1- v S-fazo. Njeno izražanje lahko sprožijo različni geno- ali citotoksični dejavniki, ki predstavljajo potencialno nevarnost za celico (najpogosteje so to poškodbe DNA). Po poškodbi celične DNA, ki lahko nastane kot posledica normalnega celičnega pomnoževanja in/ali zaradi izpostavitve celične DNA različnim fizikalnim ali kemijskim agensom, raven p53 naglo naraste (sama beljakovina se aktivira s postransla-

cijskimi modifikacijami), kar zaustavi celično delitev za tako dolgo, dokler celični popravljalni mehanizmi ne popravijo okvarjenih odsekov DNA. Po odpravi poškodb raven p53 upade in celični cikel napreduje v S-fazo, kjer se podvoji popravljena DNA. V primeru, ko so poškodbe celičnega genoma preobsežne ali nepopravljive, p53 sproži proces celične apoptoze. Beljakovino p53 so zaradi te vloge poimenovali varuh človeškega genoma. Nasprotno pa trajno znižana raven beljakovine p53, do katere lahko pride zaradi mutacij ali odsotnosti gena p53, ali pa beljakovino p53 inaktivira HPV-E6, omogoča neovirano delitev celic s poškodovano DNA, kar v končni fazi lahko privede do njihove maligne preobrazbe. Čeprav je osrednja vloga beljakovine HPV-E6 vezana na razgradnjo tumor-zavirajoče beljakovine p53, se ta veže tudi na nekatere ostale celične beljakovine ali uravnava njihovo izražanje. Na ta način se prepreči nespecifični imunski odgovor na okužbo s HPV npr. z oviranjem interferonskega protivirusnega odziva, signalne poti TLR (angl. *toll-like receptor*) in od p53-neodvisne apoptotske poti (npr. apoptotska signalna pot preko membranskih receptorjev TNF ali mitohondrijskih beljakovin Bak in Bax) ter se spodbudi proliferacija epitelnih celic in nastanek malignih tumorjev (npr. z aktivacijo encima telomeraze oz. njegove katalitične podenote hTERT, kar vodi v nesmrtnost celic, s povzročanjem kromosomalnih aberacij, z oviranjem celične adhezije, z rušenjem medceličnih stikov in celičnega citoskeleta, z oviranjem diferenciacije epitelnih celic ter spodbujanjem angiogeneze).

Čeprav lahko tudi beljakovine E6 nizkorizičnih genotipov HPV tvorijo stabilne komplekse z beljakovino E6AP, ti ne vežejo oz. ne vodijo do razgradnje p53. Zato domnevamo, da so tarča kompleksa E6-E6AP nizkorizičnih HPV nekatere druge, še neznane, celične beljakovine. Nasprotno pa se lahko beljakovine E6 tako nizkorizičnih kot tudi visokorizičnih genotipov HPV vežejo neposredno na p53 ali povzročajo njegovo nestabilnost (npr. z inaktivacijo encima acetiltransferaze p300 in beljakovine CBP) in na ta način dodatno ovirajo njegovo vezavo na značilna zaporedja v celični DNA.

Virusna beljakovina E7 je strukturno in funkcionalno podobna antigenu E1A adenovirusov (Ad EA1) in velikemu antigenu T virusa polioima SV40 (SV40 T-Ag). Vse omenjene beljakovine tvorijo komplekse s celično tumor-zavirajočo beljakovino pRB in sorodnima žepnima beljakovinama (angl. *pocket proteins*) p107 in p130, ki jih tako zavrejo. Po vezavi E7 visokorizičnih genotipov HPV na beljakovino pRB pride do proteolitske razgradnje pRB v celičnih proteasomih. Beljakovina pRB normalno deluje kot zaviralec (repressor) družine dejavnikov prepisovanja E2F, ki imajo ključno vlogo v

aktivaciji genov, potrebnih za sintezo DNA, in stimulaciji vstopa celice v S-fazo celičnega cikla; z vezavo na E2F beljakovina pRB prepreči izražanje teh genov. Na koncu G1-faze celičnega cikla, ko so izpolnjeni vsi fiziološki pogoji za vstop celice v S-fazo, od ciklina odvisne kinaze fosforilirajo pRB in ga tako inaktivirajo, E2F se odcepi od pRB in aktivira podvojevanje DNA oz. delitev celic. Vezava virusne beljakovine E7 z defosforilirano obliko pRB ima v osnovi enak učinek kot fosforilacija pRB; to je odcepitev E2F od pRB in spodbujanje celične proliferacije. Ta je za razliko od proliferacije, ki poteka fiziološko oz. brez prisotnosti HPV, nekontrolirana in povišana ter tako odpira vrata maligni preobrazbi celice. Inaktivacija pRB z beljakovino E7 visokorizičnih genotipov HPV se odraža v povečanem izražanju njegovega zaviralca – beljakovine p16<sup>INK4A</sup>. Ugotavljanje povečanega izražanja p16<sup>INK4A</sup> z imunohistokemično metodo v citoloških in histoloških vzorcih se v zadnjih nekaj letih uporablja tudi v diagnostične namene za dokazovanje s HPV-okuženih celic, ki imajo povišano raven izražanja beljakovine E7 oz. za dokazovanje CIN višjih stopenj in raka materničnega vratu. Beljakovina E7 lahko tvori komplekse tudi z nekaterimi drugimi celičnimi beljakovinami (različni prepisovalni dejavniki, histonske deacetilaze, beljakovine prepisovalnega kompleksa AP1, ciklina A in E, inhibitorja od ciklina odvisnih kinaz p21 in p27), ki so posredno ali neposredno odgovorne za uravnavanje celične proliferacije in preko katerih lahko dodatno spodbuja pomnoževanje gostiteljskih celic. Podobno kot beljakovina E6 tudi beljakovina E7 povzroča genetsko nestabilnost celičnega genoma, npr. s povzročanjem aneuploidije in preureditve kromosomov, in na ta način pospešuje proces karcinogeneze. Povzročanje genomske nestabilnosti s strani E6 in E7 se smatra za zgodnji dogodek v procesu karcinogeneze, pred integracijo HPV-DNA v celični genom, in je značilno le za visokorizične genotipe HPV. Beljakovina E7 naj bi bila pomembna tudi za vzdrževanje aktiviranega stanja telomeraz in podaljševanje telomer s sistemom ALT (angl. *alternative lengthening of telomeres*). Pomembna dodatna vloga E7 je aktivacija nekaterih celičnih metabolnih encimov (npr. piruvat kinaze in alfa glukozidaze), ki omogočajo hitrejšo izrabo celičnih zalog glikogena, pospešujejo biosintezo in obenem zmanjšujejo potrebo celice po kisiku (značilnost tumorskih celic), ovirajo različne komponente interferonskega protivirusnega odziva in apoptotsko pot *anoikis* – ta pot se sproži v celicah, ki vstopajo v S-fazo celičnega cikla in niso pritrjene na zunajcelični matriks; z oviranjem te poti virusni beljakovini E6 in E7 dodatno usmerjata celice v maligno preobrazbo. Sposobnost vezave s tumorzavirajočo beljakovino pRB imajo tudi virusne beljakovine E7 nizkorizičnih



genotipov HPV, vendar je njihova moč vezave v primerjavi z beljakovinami E7 visokorizičnih HPV približno stokrat manjša.

Z oviranjem normalnega delovanja poglavitnih protitumorskih zaščitnikov naših celic virusni beljakovini E6 in E7 visokorizičnih genotipov HPV omogočata neovirano škodljivo delovanje različnih karcinogenih dejavnikov (E6 in E7 delujeta kot endogena mutagena) in nenadzorovano proliferacijo celic s poškodovano DNA, kar lahko vodi do kopičenja različnih sekundarnih mutacij znotraj ene ali več celic in s tem do velike nagnjenosti k nesmrtnosti in maligni preobrazbi s HPV okuženih celic. Zgodnji genetski dogodki v procesu karcinogeneze, posredovane s HPV, ki so povezani z indukcijo nesmrtnosti, vključujejo delecije na kromosomih 3p, 6q, 10p, 11p, 11q, 13q in 18q, pridobitve (angl. *non-random gains*) na kromosomih 5, 7q, 8q, 9q in 20q ter strukturne spremembe na kromosomih 10, 18 in 20. Genetske spremembe na kromosomih 3p in 6q vodijo do:

- delecije genov, ki nosijo zapise za tumorje-zavirajoče beljakovine,
- reaktivacije encima telomeraze (npr. zaradi izgube gena za telomerni represor) in
- izmikanja virusa imunskemu odgovoru (npr. izguba genov za antigene PHK I).

Pozni genetski dogodki v procesu karcinogeneze, ki so povezani z indukcijo celične transformacije (invazije), vključujejo:

- pridobitve na kromosomu 3q, zaradi katerih se poveča število genov za strukturno podenoto hTR-encima telomeraze,
- izgube na kromosomu 11, ki vodijo do delecije genov za nekatere tumor-zavirajoče beljakovine in
- epigenetske spremembe oz. hipermetilacijo promotorjev za tumor-zavirajoče beljakovine, kot so TSLC1, CDH1, DAPK, FHIT, HIC-1, p16, RAR-beta, RASSF1A in TIMP-2.

Genetske spremembe na gostiteljskih kromosomih vplivajo tudi na nepravilno oz. povečano izražanje celičnih onkogenov, kot so EGF-receptor, c-myc, neu/c-erb-B2, MDM2 in ras, ki tako najverjetneje prispevajo svoj delež k nastanku malignih sprememb. Njihovo povečano izražanje je najpogosteje posledica pomnoževanja kromosomskih odsekov, ki nosijo zapise za te gene.

## Imunologija okužbe s HPV

Imunski odgovor na okužbo s HPV je še poln neznank in je v primerjavi z večino ostalih virusov nenavadno slab in počasen, kar nakazuje na to, da so HPV evolucionsko razvili mehanizme, s katerimi se uspešno izmikajo imunskemu odgovoru. Mehanizem imunskega izmikavanja HPV temelji predvsem na oviranju učinkovite predstavitve virusnih antigenov. HPV se namreč pomnožujejo le v zgornjih plasteh epitela kože in sluznic, pri čemer ne povzročajo pomembnejše celične lize oz. nekroze tkiv. Za razliko od večine drugih virusov v poteku okužbe s HPV ni viremije. Vse to zmanjšuje količino virusnih antigenov, ki so predstavljeni imunskim celicam, in obenem zagotavlja minimalno količino vnetnih signalov, ki bi lahko aktivirali imunski sistem. Ker je vnetnih citokinov premalo in ker virusni beljakovini E6 in E7 zavirata izražanje genov MIP3 $\alpha$ , IL-8, TLR9, je pomembno motena aktivacija in migracija antigen predstavitev celic (Langerhansove celice) in posledično aktivacija limfocitov T in B. Poleg tega je izražanje najbolj imunogene beljakovine HPV, tj. velike plaščne beljakovine L1, omejeno le na dokončno diferencirane epitelne celice, ki se nahajajo v zgornjih plasteh epitela. Da bi se izognili hitremu in učinkovitemu imunskemu odgovoru, HPV motijo tudi signalne poti, ki jih sprožata interferona alfa in gama, ter ovirajo izražanje celične beljakovine IRF-1 (angl. *interferon regulatory factor 1*). Le-ta je odgovorna za prepis interferona alfa in beta ter za od interferonov-spodbujeno prepisovanje celičnih genov. HPV v okuženih celicah ovirajo tudi nastajanje polipeptidnih verig molekul PHK I, kar dodatno ovira proces predstavitve virusnih antigenov. Vse skupaj vodi do relativno počasnega celičnega in zlasti humoralnega imunskega odgovora. Po mnenju strokovnjakov se pri večini okuženih v prvih treh mesecih po okužbi najprej pojavi celični imunski odgovor proti virusnima beljakovinama E2 in E6, ki povzroči uspešno regresijo večine novonastalih genitalnih bradavic in CIN I. Humoralni imunski odgovor, za katerega je značilen zelo nizek nivo protivirusnih protiteles anti-HPV, se pojavi le nekaj mesecev kasneje. Ocenjeno je, da je povprečen čas od okužbe s HPV do pojava merljive količine protiteles anti-HPV v serumu (serokonverzije) 12 mesecev. Poleg tega v 18 mesecih po okužbi samo 54–69 % okuženih oseb razvije merljiv nivo protiteles proti virusni beljakovini L1. Večina strokovnjakov je prepričana, da so protitelesa anti-HPV, ki nastanejo po naravni okužbi, značilna za določen genotip HPV in ne ščitijo navzkrižno pred okužbo z drugimi genotipi HPV, za razliko od protiteles anti-HPV, spodbujenih s cepljenjem proti HPV. Po preboleli okužbi s HPV (merilo je izguba HPV-DNA) nivo protiteles anti-HPV z leti

pada; pri pomembnem deležu inicialno anti-HPV-pozitivnih žensk po nekaj letih protitelesa izginejo iz seruma oz. njihova količina pade pod merljivi nivo. Nedavne raziskave so pokazale, da po naravni okužbi nastala protitelesa anti-HPV ne ščitijo popolnoma pred ponovno okužbo z istim genotipom HPV. Zaenkrat ni jasno, ali je ta fenomen povezan s padcem minimalne količine protiteles, ki bi bila potrebna za dolgotrajno zaščito pred ponovno okužbo z istim genotipom skozi čas, ali s kakšnim drugi razlogom.

## **Osnovni koncept diagnostike okužbe s HPV**

HPV dokazujemo skorajda izključno z molekularnimi metodami. Okužbo s HPV je sicer mogoče dokazati tudi z opazovanjem značilnih citopatskih sprememb epitelnih celic s svetlobnim mikroskopom, z opazovanjem virusnih delcev s pomočjo elektronskega mikroskopa ali z dokazovanjem virusnih strukturnih beljakovin z uporabo poliklonskih protiteles z imunohistokemično metodo, vendar se zaradi nizke občutljivosti in nezmožnosti določanja genotipa HPV te metode ne uporabljajo v rutinski diagnostiki okužb s HPV.

Klinični pomen izvida testa HPV v kolposkopski ambulanti, indikacije za uporabo testa HPV v Sloveniji ter problemi povezani z nekritično uporabo ali neuporabo testa HPV so podrobno opisani v prispevku Ivanuš U. in Primic Žakelj M., z naslovom Pomen izvida testa HPV v kolposkopski ambulanti, objavljenem v Zborniku kolposkopskega tečaja 2013. V nadaljevanju bomo na kratko predstavili osnovni koncept HPV-testiranja v primerjavi z drugimi mikrobiološkimi testi, ki jih uporabljamo v medicini.

Smernice, ki narekujejo uporabo testov HPV, temeljijo izključno na uporabi klinično preverjenih testov. Po naših podatkih je bilo na svetovnem tržišču oktobra 2017 vsaj 240 različnih komercialno dostopnih testov HPV in vsaj 210 njihovih različic. Kljub tako velikemu številu testov, smo po nedavnem natančnem pregledu objav v medicinskih časopisih ugotovili, da le zelo omejeno število testov HPV na tržišču (manj kot desetina) zadovoljuje minimalnim kriterijem za varno uporabo v klinične namene za vsaj eno od dogovorjenih kliničnih indikacij. Poleg tega za več kot tri četrtine testov HPV, ki so trenutno komercialno dostopni, kljub obsežnemu pregledu literature, nismo našli niti ene same objave v recenziranih znanstvenih revijah. Enotni zaključek vseh strokovnjakov je, da tako komercialno dostopnih testov HPV kot tistih razvitih v laboratoriju (*angl. in-house tests*), ki niso bili ustrezno klinično preverjeni, ne smemo uporabljati v klinični praksi. Zaradi pomanjkanja

predpisov in šibke kontrole na tem področju, se na žalost po vsem svetu v vsakdanji praksi uporabljajo številni testi HPV, ki niso klinično preverjeni. To se na srečo v Sloveniji zaenkrat ne dogaja in močno upamo, da bo tako ostalo tudi v prihodnje.

Podobno kot drugi mikrobiološki testi, ki jih uporabljamo v medicini, mora vsak nov test HPV, ki naj bi ga uporabljali v klinični praksi, izpolnjevati dogovorjene standarde za klinično specifičnost in občutljivost. Da bi olajšali uvedbo novih komercialno dostopnih testov HPV, so nedavno objavili mednarodna strokovna priporočila o tem, kako ustrezno ovrednotiti novo razvite teste HPV, predvsem za varno uporabo v primarnem presejalnem testiranju za zgodnje odkrivanje raka materničnega vratu ter za druge klinične indikacije. Mednarodna priporočila temeljijo na tem, da morajo testi HPV izpolnjevati vse dogovorjene standarde za klinično občutljivost, klinično specifičnost in znotraj- in med- laboratorijsko ponovljivost, medtem ko se lahko razlikujejo glede na tehnologijo testiranja, stopnjo avtomatizacije, materialne stroške testiranja in sposobnost analize različno velikega števila vzorcev.

HPV-testiranje za boljše prepoznavanje žensk z večjim tveganjem za razvoj raka materničnega vratu se bistveno razlikuje od molekularnega testiranja na druge medicinsko pomembne viruse, ker visoka analitična občutljivost testa ni glavni kriterij za njegovo dobro klinično uporabnost. Kljub temu dejstvu, ima več kot tri četrte komercialno dostopnih testov HPV, ki se trenutno uporabljajo po svetu, previsoko analitično občutljivost, ki vodi v prekomerno odkrivanje prehodnih klinično neznačilnih in produktivnih okužb, s čimer narašča število nepotrebnih kolposkopij in biopsij, slabo korelacijo testa HPV s histologijo, nepotrebno zdravljenje in posledično v zdravnikovo nezaupanje pozitivnim rezultatom testa HPV.

Druga posebnost testov HPV, v primerjavi z drugimi mikrobiološkimi testi, je, da je za boljše prepoznavanje žensk z večjim tveganjem za razvoj raka materničnega vratu, potrebno uravnesiti in zmanjšati število tarčnih genotipov HPV v testu. Tako je pri načrtovanju novega testa HPV, ki naj bi se uporabljal za dogovorjene klinične indikacije, potrebno zelo dobro pretehtati, kako uskladiti klinično občutljivost s klinično specifičnostjo za odkrivanje predrakavih sprememb. Z vključevanjem HPV genotipov, ki pogosto povzročajo klinično neznačilne okužbe ali predrakave spremembe nizke stopnje in so le redko ali izjemoma povezani z razvojem raka materničnega vratu (npr. HPV-53 ali HPV-66), tvegamo zelo velik padec klinične specifičnosti

testa HPV ob zanemarljivi izboljšavi občutljivosti. Prav tako je potrebno imeti v mislih, da ne glede na najvišjo možno analitično občutljivost testa HPV, s katerim izvedemo presejalno testiranje na rak materničnega vratu, negativni izvid ni nikoli popolno zagotovilo za odsotnost bolezni, zaradi mnogih drugih od testa HPV-neodvisnih dejavnikov, kot so npr. nekvalitetno odvzet bris, za bris nedostopna sprememba, zamenjan vzorec, neprimeren transport vzorca, prisotnost bioloških in nebioloških zaviralcev v vzorcu, napaka izvajalca testiranja, zamenjava izvida, neprimerno razumevanje rezultata testa.

Glavni cilji za nadaljnje izboljšave testov HPV so avtomatizacija, boljša klinična občutljivost in višja klinična specifičnost. Raziskave razumevanja mehanizmov patogeneze napredovanja predrakavih sprememb do raka materničnega vratu, ostajajo prednostna naloga, saj bi lahko rezultati takšnih raziskav privedli k odkritju novih biomarkerjev za CIN3/rak materničnega vratu, ki bi jih lahko uporabili kot nove tarče v obstoječih triažnih testih ali presejalnih programih.

## **Viri za dodatni študij**

Arbyn M, Ronco G, Anttila A, et al. Evidence regarding human papillomavirus testing in secondary prevention of cervical cancer. *Vaccine*. 2012; Suppl 30: F88-F99.

Castle PE. Abuses in human papillomavirus DNA testing. *Obstet Gynecol*. 2011; 118: 1-3.

Cubie HA. Diseases associated with human papillomavirus infection. *Virology*. 2013; 445: 21-34.

Cubie HA, Cuschieri K. Understanding HPV tests and their appropriate applications. *Cytopathology*. 2013; 24: 289-308.

de Villiers EM. Cross-roads in the classification of papillomaviruses. *Virology*. 2013; 445: 2-10.

Dillner J. Primary human papillomavirus testing in organized cervical screening. *Curr Opin Obstet Gynecol*. 2013; 25: 11-6.

Doorbar J, Quint W, Banks L, et al. The biology and life-cycle of human papillomaviruses. *Vaccine*. 2012; Suppl 30: F55-F70.

Ivanuš U, Primic Žakelj M. Pomen izvida testa HPV v kolposkopski ambulanti. In: Smrkolj Š, ed. *Obnovitveni kolposkopski tečaj (zbornik)*; 2013 Mar 29-30; Ljubljana (Slovenia).

Ljubljana: Združenje za ginekološko onkologijo, kolposkopijo in cervikalno patologijo SZD in Onkološki inštitut; 2013. p. 78-101.

Kocjan BJ, Poljak M. Papilomavirusi. In: Poljak M, Petrovec M, eds. Medicinska virologija. Ljubljana: Medicinski razgledi; 2011. p. 41-60.

Luhn P, Wentzensen N. HPV-based tests for cervical cancer screening and management of cervical disease. *Curr Obstet Gynecol Rep.* 2013; 2: 76-85.

Maglennon GA, McIntosh P, Doorbar J. Persistence of viral DNA in the epithelial basal layer suggests a model for papillomavirus latency following immune regression. *Virology.* 2011; 414: 153-63.

Moscicki AB, Schiffman M, Burchell A, et al. Updating the natural history of human papillomavirus and anogenital cancers. *Vaccine.* 2012; Suppl 30: F24-33.

Poljak M, Cuzick J, Kocjan BJ, et al. Nucleic acid tests for the detection of alpha human papillomaviruses. *Vaccine.* 2012; Suppl 30: F100-F106.

Kocjan B, Bzhalava D, Forslund O, Dillner J, Poljak M. Molecular methods for identification and characterization of novel papillomaviruses. *Clin Microbiol Infect* 2015; 21: 808-16.

Arbyn M, Snijders PJ, Meijer CJ, et al. Which high-risk HPV assays fulfil criteria for use in primary cervical cancer screening? *Clin Microbiol Infect* 2015; 21: 817-26.

Quint W, Jenkins D, Molijn A, et al. One virus, one lesion-individual components of CIN lesions contain a specific HPV type. *J Pathol.* 2012; 227: 62-71.

Rector A, Van Ranst M. Animal papillomaviruses. *Virology.* 2013; 445: 213-23.

Schiffman M, Clifford G, Buonaguro FM. Classification of weakly carcinogenic human papillomavirus types: addressing the limits of epidemiology at the borderline. *Infect Agent Cancer.* 2009; 4: 8.

## **Breme raka materničnega vratu**

### ***a) V svetu***

Rak materničnega vratu je v svetu četrti najpogostejši ženski rak, letno zboli okoli 530.000 žensk in umre okoli 279.000 žensk. Večina zbolelih in umrlih (okrog 85 %) je iz manj razvitih svetovnih področij (1). Največje breme tega raka je Afriki, kjer starostno standardizirana incidenčna stopnja (svetovni standard) presega 30/100.000 žensk, najmanjša pa Avstraliji/Novi Zelandiji in zahodni Aziji, kjer je ta stopnja 5,5–4,4/100.000 žensk. Še večje so razlike v umrljivosti; v nekaterih predelih Afrike za rakom materničnega vratu umre okoli 28/100.000 žensk, medtem ko zahodni Evropi, Avstraliji/novi Zelandiji in zahodni Aziji manj kot 2/100.000.

### ***b) V Evropi***

V Evropi, zlasti v državah, ki so uspešne pri njegovem obvladovanju, je bistveno redkejša bolezen, letno zboli okoli 60.000 žensk in umre okoli 24.000 žensk (1). V Evropi je RMV šesti najpogostejši rak pri ženskah in drugi najpogostejši rak med mladimi ženskami starimi 15–44 let. Starostno standardizirana incidenčna stopnja RMV (svetovni standard) je 11,4/100.000, največja je v Vzhodni Evropi (15,4/100.000) in najmanjša v Zahodni Evropi (7,3/100.000). Starostno standardizirana umrljivostna stopnja RMV (svetovni standard) je 3,8/100.000, največja v Vzhodni Evropi (6,2/100.000) in najmanjša v Zahodni Evropi (1,8/100.000).

### ***c) V Sloveniji***

V Sloveniji se rak materničnega vratu ne umešča več med pogoste rake. V zadnjih letih letno zboli okoli 120 žensk in umre 40–50 žensk (2). Najnižja starostno standardizirana incidenčna stopnja RMV (svetovni standard) je bila zabeležena v letu 2014 in je bila 6,8/100.000, najnižja umrljivostna

stopnja pa 1,9/100.000 v letu 2013. **S temi rezultati se Slovenija umešča med države z najmanjšo incidenco RMV in umrljivostjo zaradi RMV.**

V preteklosti temu ni bilo tako. Rak materničnega vratu je bil v obdobju 1962–1965, ob vzpostavitvi Registra raka RS, drugi najpogostejši rak pri ženskah. V letu 1962 je bila zabeležena največja registrirana incidenca RMV v Sloveniji – z 286 novimi primeri RMV je bila starostno standardizirana incidenčna stopnja RM (svetovni standard) 27,5/100.000, kar je primerljivo z incidenco RMV v Afriki danes. Za umrljivost so podatki na voljo od leta 1985 dalje, ko je bila starostno standardizirana umrljivostna stopnja (svetovni standard) 7,7/100.000. Zmanjšanje incidence RMV v Sloveniji je posledica učinkovitega odkrivanja in zdravljenja predrakavih sprememb materničnega vratu v okviru programa ZORA, zmanjšanje umrljivosti bolnic z RMV pa odkrivanja rakov v zgodnejših stadijih in bolj učinkovito zdravljenje. Nedavna evropska raziskava objavljena leta 2015 je pokazala, da so največje stopnje RMV na 100.000 žensk so v preteklosti zabeležili v Romuniji, Nemčiji, na Danskem in v Sloveniji (25–35), najmanjše pa v Španiji, Belgiji, na Nizozemskem in na Malti (3). Od držav z organiziranimi populacijskimi programi se je incidenčna stopnja RMV glede na zgodovinsko največjo stopnjo najbolj zmanjšala na Danskem (-17,7) in v Sloveniji (-15,7) (3).

### ***Spremembe v bremenu RMV po uvedbi DP ZORA***

Po uvedbi programa ZORA leta 2003, se je incidenca RMV skoraj prepolovila (**tabela 1**). V zadnjih letih se je vrh incidence RMV premaknil v starejše starostne skupine, predvsem na račun zmanjšanja incidence pri mladih. Ob tem se manjša delež rakov odkritih v omejenem stadiju na račun večanja deleža rakov odkritih v razširjenem in razsejanem stadiju. V zadnjih letih v Sloveniji (tako kot v drugih evropskih državah s kakovostnimi presejalnimi programi) **zbolevajo predvsem ženske, ki se programa ZORA ne udeležujejo redno. Pri njih je rak odkrit praviloma v napredovalem stadiju, ki je kljub sodobnemu zdravljenju slabše ozdravljiv, kar se na populacijski ravni že kaže v zmanjšanem preživetju. Pri ženskah, ki se udeležujejo presejanja, rake odkrivamo v nižjih stadijih.** V letih 2011–2015 je bilo kar 77 % RMV, ki so bili odkriti v okviru presejanja, ob diagnozi v začetnem stadiju (FIGO I), medtem, ko so bili raki, odkriti izven presejanja, ob diagnozi v začetnem stadiju le v 27 %. Pregled zgodovine RMV iz Registra ZORA pri bolnicah, ki so dobile diagnozo RMV v letih 2014 in 2015, je pokazal, da je med njimi čedalje več tistih žensk, ki se niso udeleževale presejalnega programa in so prišle na pregled zaradi kliničnih težav ali po daljšem premoru med presejal-



nimi pregledi. V povprečju gre za starejše ženske, ki imajo ob diagnozi tudi bolj razširjeno bolezen.

**Tabela 1:** Incidenca raka materničnega vratu v Sloveniji po uvedbi DP ZORA. Prikazano je število novih primerov (incidenca), število novih primerov na 100.000 slovenskih žensk (groba incidenčna stopnja) ter starostno standardizirana incidenčna stopnja (evropski in svetovni standard). Tabela je dostopna na spletni strani DP ZORA (<https://zora.onko-i.si/>), vir podatkov je Register raka RS.

LETO	Število novih primerov (incidenca)	Število novih primerov/100.000 (groba incidenčna stopnja)	Starostno standardizirana incidenčna stopnja/100.000 (evropski standard)	Starostno standardizirana incidenčna stopnja/100.000 (svetovni standard)
2016	121	11,6	9,7	7,7
2015	119	11,4	9,4	7,4
2014	114	11	8,7	6,8
2013	124	11,9	10	8
2012	118	11,4	9,6	7,7
2011	142	13,7	11,4	9
2010	141	13,6	11,8	9,3
2009	131	12,7	11	8,8
2008	130	12,7	10,9	8,8
2007	154	15	13,3	10,5
2006	162	15,8	14	11,3
2005	182	17,8	15,6	12,7
2004	198	19,4	17,2	13,7
2003	211	20,7	18,8	15,3

## Presejanje za RMV v Evropi

### *Z organiziranimi populacijskimi presejalnimi programi je možno preprečiti do 80 % RMV*

Čeprav je RMV v svetu pogost, pa je eden redkih rakov, ki ga je mogoče preprečiti s pravočasnim odkrivanjem in zdravljenjem predrakavih sprememb. Zato je **v državah z dolgoletno tradicijo organiziranih presejalnih programov incidenca RMV praviloma majhna**. Kakovostno organizirani populacijski presejalni programi, ki temeljijo na rednih, tri do petletnih citoloških pregledih brisov materničnega vratu (BMV), omogočajo **zmanjšati incidenco RMV do 80 %** (4). Zmanjšanje incidence, umrljivosti in stroškovna učinkovitost programov se med državami zelo razlikujejo, najboljše rezultate dosegajo organizirani, populacijski presejalni programi (3). Bistveno za uspeh programov sta visoka udeležba ciljne skupine žensk in kakovost vseh postopkov, kar je mogoče doseči le z organiziranimi populacijskimi

programi. Povsod tam, kjer nista bila izpolnjena oba ali vsaj eden od teh pogojev, do bistvenega zmanjšanja incidence raka materničnega vratu ni prišlo, kljub razširjenemu priložnostnem, spontanem presejanju (4).

### ***Jasna mednarodna priporočila in smernice***

Prve presejalne programe so v šestdesetih letih prejšnjega stoletja začeli na Finskem, v delu Norveške in na Nizozemskem (4). Leta 2003 je Svet Evropske zveze sprejel **Priporočila o presejanju za raka v Evropski zvezi** (5). Kot presejalni test za raka materničnega vratu so priporočili citološki bris (test PAP), ki naj ga začno uporabljati pri ženskah, starih od 20–30 let, ponavljajo pa naj ga na 3–5 let do 60. ali 65. leta starosti. Poudarili so, da je na vseh ravneh presejanja treba zagotoviti čim večjo kakovost, kar je mogoče udejanjiti le v organiziranih populacijskih programih; priložnostno presejanje naj bi čim bolj omejili. Zagotoviti je treba tudi spremljanje posameznih žensk in njihovih izvidov, ki nastanejo pri presejanju, v diagnostiki in zdravljenju. Zbirajo naj se v centralnem presejalnem registru zato, da se sproti ugotavlja, ali program dosega zastavljene kratkoročne in dolgoročne cilje.

Leta 2008 so izšle prenovljene **Evropske smernice za zagotavljanje kakovosti v presejanju za raka materničnega vratu** (6). Te ponovno poudarjajo, da sta na populacijski ravni za uspeh presejalnega programa pomembni visoka udeležba ciljne skupine žensk, kakovost vseh postopkov in redno spremljanje, kar je mogoče doseči le z organiziranim programom.

Leta 2015 so izšle **Dopolnitve Evropskih smernic (Dopolnitve 2015)**, ki temeljijo na novih dokazih o učinkovitosti in varnosti uporabe klinično validiranih testov HPV v organiziranih presejalnih programih in uvedbi cepljenja proti HPV (7). Državam priporočajo uvedbo nacionalnega programa cepljenja proti HPV, državam z organiziranimi presejalnimi programi pa presojajo ali bi uvedba presejanja s testom HPV pri ženskah ustrezne starosti izboljšala rezultate programa brez povzročanja dodatne škode iz naslova prekomerne diagnostike in zdravljenja.

Leta 2017 je izšlo **Drugo poročilo o presejalnih programih v Evropi**, ki opisuje kako države članice upoštevajo Priporočila o presejanju za raka v Evropski zvezi (8). Ugotovili so, da v 22 evropskih državah že izvajajo organizirano populacijsko presejanje za raka materničnega vratu, ali pa ga načrtujejo. Glede na priporočila evropskih smernic so v večini držav prenehali s presejanjem žensk mlajših od 25 let in so podaljšali presejalni interval na 3–5 let. Slovenija in Češka sta edini državi, ki izvajata organizirano presejanje

izven priporočene starostne meje 25(30)–64(69) let. Nekatere države postopno uvajajo organizirano presejanje s testom HPV za starejše ženske v izbranih področjih, na primer na Danskem, Finskem, Švedskem, Portugalskem, v Italiji in Romuniji. Nizozemska je nedavno uvedla presejanje s testom HPV na ravni cele države, ključno s testom HPV doma za neodzivnice. Vse več je dokazov za upravičenost presejanja tudi po 64. letu starosti. V nekaterih državah preverjajo »izstopni test HPV«, ki ga naredijo ženskam na zadnjem pregledu pred izstopom iz presejanja. Zaradi večje negativne napovedni vrednosti testa HPV v primerjavi z BMV, negativen izvid tega testa nudi ženski večjo varnost, da ne bo zbolela in, da presejanja ne potrebuje več. V presejalne programe vstopajo prve generacije cepljenih deklic, zaenkrat posebnih presejalnih shem za cepljenje države še ne uvajajo, preverjajo pa različne možnosti. V nekaterih država se še vedno izvaja dvojno presejanje s testom HPV in BMV (kotestiranje), ki ga Evropske smernice izrecno odsvetujejo, saj ženskam ne prinaša dodatne varnosti.

## **Državni presejalni program ZORA**

Slovenija je ena izmed držav v Evropske Zvezi, ki ima organizirano populacijsko presejanje za RMV v skladu s Priporočilom sveta Evropske zveze in Evropskih smernic. **Državni presejalni program za zgodnje odkrivanje predrakavih in rakavih sprememb materničnega vratu ZORA** (program ZORA) je namenjen ženskam med 20. in 64. letom starosti, ki naj bi se vsake tri leta udeležile rednega presejalnega pregleda z odvzemom BMV pri svojem izbranem ginekologu (9, 10).

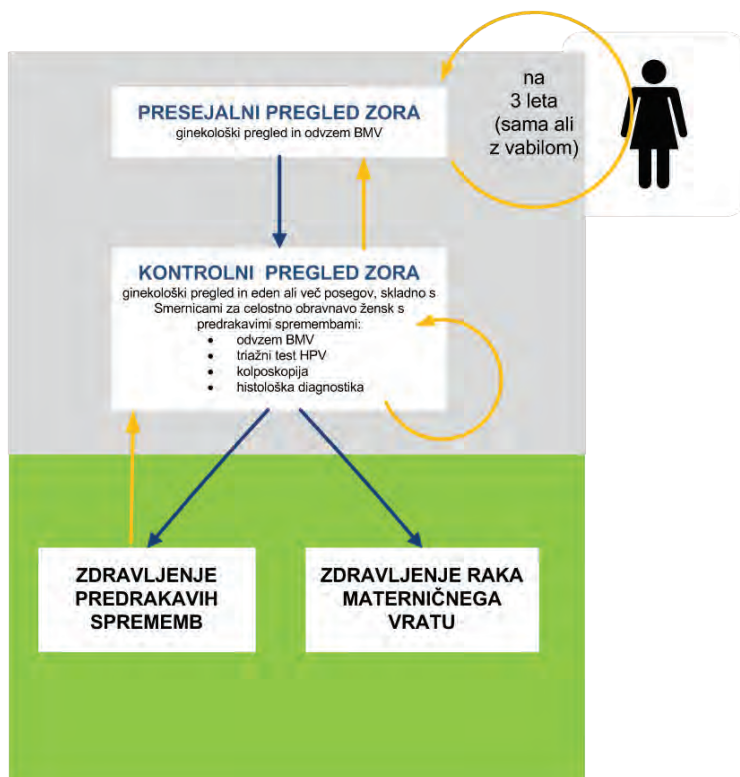
### ***Vzpostavitev in vodenje programa ZORA***

Redno spremljanje podatkov Registra raka Republike Slovenije (RRRS) o incidenci raka materničnega vratu, tj. številu novih primerov te bolezni pri nas, je omogočilo spoznanje, da se je število novih primerov konec devetdesetih v Sloveniji vztrajno večalo in da smo bili po incidenci v zgornji tretjini lestvice evropskih držav. To je bila spodbuda, da se je na Onkološkem inštitutu Ljubljana v sodelovanju z Ministrstvom za zdravje in Zavodom za zdravstveno zavarovanje pred okoli 20 leti začelo načrtovati organizirani presejalni program in ga preveriti v pilotski študiji. Izkušnje drugih in številne raziskave so dokazovale, da le tak pristop lahko zveča učinkovitost dotlej priložnostnega presejanja, uveljavljenega pri nas več desetletij. Z uvedbo presejalnega programa na državni ravni leta 2003 je bil na Onkološkem inštitutu Ljubljana vzpostavljen tudi koordinacijski center s centralnim

informativnim sistemom, Register ZORA. V Registru ZORA se iz citoloških in histoloških laboratorijev mesečno zbirajo podatki o izvidih brisov materničnega vratu (BMV) in o izvidih histoloških preiskav zaradi cervikalne patologije, od leta 2010 tudi izvidi triažnega testa HPV (11).

### ***Pot ženske skozi program ZORA***

Povezava izvidov BMV s Centralnim registrom prebivalstva (CRP) in Registrom prostorskih enot omogoča spremljanje stopnje pregledanosti ciljne skupine (ženske stare 20 do 64 let) ter identifikacijo tistih, ki v zadnjih štirih letih nimajo zabeleženega izvida BMV. Tem pošljemo na naslov stalnega prebivališča vabilo na preventivni ginekološki pregled z odvzemom BMV. Letno tako iz Registra ZORA pošljemo okrog 70.000 vabil, manj kot en odstotek vabil se zaradi neustreznega podatka o stalnem prebivališču ali vitalnem stanju v CRP vrne. Zaradi posebnosti primarnega zdravstvenega varstva ženk pri nas (izbrani ginekolog), se ženske namreč na presejalne preglede v določenih intervalih lahko naročijo tudi same oz. jih je po 3 letih od zadnjega pregleda dolžan povabiti izbrani ginekolog (10). Presejalni interval je drugačen za vstopnice v program (mlada dekleta po 20. letu) in ponovne vstopnice (ženske, ki vsaj 5 let ali več niso imele pregledanega BMV) – le te morajo opraviti ob (ponovnem) vstopu v program dva BMV v razmaku enega leta, šele po dveh zaporednih BMV z negativnim izvidom se lahko vključijo v redni, 3-letni presejalni interval. S tovrstnim načinom vabljenja dosegamo v Sloveniji dobro 3-tetno pregledanost ciljne populacije, ki je večja od 70 % (12). Ženska nadaljuje pot v programu ZORA glede na presejalni izvid in v skladu s sodobnimi strokovnimi smernicami (slika 1). Malo ogrožene ženske se vrnejo v 3-letni presejalni interval, srednje ogrožene so povabljene na kontrolni pregled z odvzemom BMV in/ali triažnim testom HPV, visoko ogrožene pa so napotene na takojšnjo kolposkopijo.



*Slika 1. Pot ženske skozi program ZORA.*

### **Zagotavljanje in nadzor kakovosti v programu ZORA**

Pomembna naloga koordinacijskega centra od vsega začetka je tudi priprava in izdajanje strokovnih smernic v sodelovanju s strokovnjaki za posamezna področja (9, 13, 14). V začetku je bilo največ pozornosti posvečene ureditvi citopatološke dejavnosti. Citologija je tisto področje v programu ZORA, ki ima najbolj dodelan sistem za zagotavljanje in nadzor kakovosti. Elementi tega sistema so enotna citološka napotnica in izvid s poenoteno terminologijo, centralna registracija podatkov v Registru ZORA, standardi in navodila za delo v citopatoloških laboratorijih, vsakoletna revizija brisov materničnega vratu žensk, ki so na novo zbolele za RMV in redna, sistematična izobraževanja. Uvedba teh elementov je nujna tudi na drugih področjih delovanja programa ZORA, kot sta npr. kolposkopija in histopatologija, katerih kakovost je skupaj z uvedbo triaznega testa HPV v obravnavo žensk s predrakavimi spremembami pomembna za to, da lezije ne bodo ostale neprepoznane

in da bo nepotrebne invazivne diagnostike čim manj. Glede na to, da mora posameznim spremembam slediti tudi pravilno ukrepanje ginekologa, so bile v času delovanja programa večkrat posodobljene smernice za obravnavo žensk s predrakavimi spremembami, zadnjič leta 2011 (13). Prenovljene smernice priporočajo triažni test HPV, ki je z dodatnimi indikacijami v letu 2011 postal del diagnostičnega postopka pri ženskah z izbranimi indikacijami. Poleg tega pa nove Smernice že vključujejo dodatne celične spremembe v brisu, kot jih vsebuje klasifikacija po Bethesda.

#### ***d) Prenova informacijskega sistema programa ZORA***

V letu 2016 je Onkološki inštitut Ljubljana, nosilec DP ZORA, v sodelovanju z vodji strokovnih skupin DP ZORA ter drugimi strokovnjaki s področja ginekologije, citopatologije, histopatologije in molekularne diagnostike in informatike pripravil koncept prenove informacijskega sistema DP ZORA z novimi funkcionalnostmi (15). Obstoječi informacijski sistem DP ZORA je bil vzpostavljen pred 15 leti in zaradi zastarelosti ne izpolnjuje več potreb DP ZORA, ciljne populacije in izvajalcev.

Projekt prenove se je začel novembra 2017 in bo predvidoma potekal dve leti, proti koncu bodo v testno okolje vključeni tudi izvajalci. Koncept predvideva vzpostavitev brezpapirne, elektronske povezave med ginekologi in laboratoriji, ki sodelujejo v DP ZORA, in zadostuje vsem etičnim, strokovnim in zakonskim določilom glede varovanja osebnih in zdravstvenih podatkov ter zagotavlja varno in kakovostno obravnavo žensk. Prenovljena baza podatkov, ki se bo lahko povezala v sistem eZdravja. Predvidena je vzpostavitev novih povezav z zunanjimi bazami podatkov, kot so Elektronski register cepljenih oseb in informacijski sistem Zavoda za zdravstveno zavarovanje. Vsi izvajalci DP ZORA bodo povezani v e-krog, kar bo omogočilo brezpapirno naročanje preiskav in posredovanje e-izvidov. Osebni ginekolog bo sproti obveščen o izvidih njegovih opredeljenih žensk na sekundarni ali terciarni ravni. Ginekologi in laboratoriji bodo lahko preverili predhodne izvide ženske v obravnavi, če bodo te podatke potrebovali za odločitve o diagnozi ali nadaljnji obravnavi. V dogovoru s ključnimi strokovnjaki bodo standardizirani tako izvidi s področja cervikalne patologije kot kolposkopski izvidi. Prešli bomo na prenovljen sistem vabljenja žensk na presejalne preglede in pisno obveščanje žensk o presejalnih izvidih. Nov informacijski sistem bo ginekologe sproti opozarjal na zamujene kontrolne preglede ali zdravljenja; sedaj jim Register ZORA ta podatek posreduje le enkrat letno. Sodoben, visoko parametriran procesni koncept bo omogočil lažje spremin-

janje vnaprej dogovorjenih parametrov brez dodatnega programiranja, kar za nosilca DP ZORA pomeni hitrejše prilagajanje sistema spremembam in manjše stroške nadgrajevanja sistema in vzdrževanja. Nov informacijski sistem DP ZORA bo prinesel pomembne prednosti za ženske, za izvajalce DP ZORA, za nosilca DP ZORA in za državo. Zagotavljal bo bolj varno in kakovostno obravnavo žensk, enako in bolj kakovostno informiranost in obravnavo v skladu s sodobnimi smernicami, večjo sledljivost postopkov obravnave in manj napačnih obravnave. V prispevku so opisana tudi izhodišča, nujna za prenovo informacijskega sistema DP ZORA in predvidena časovnica.

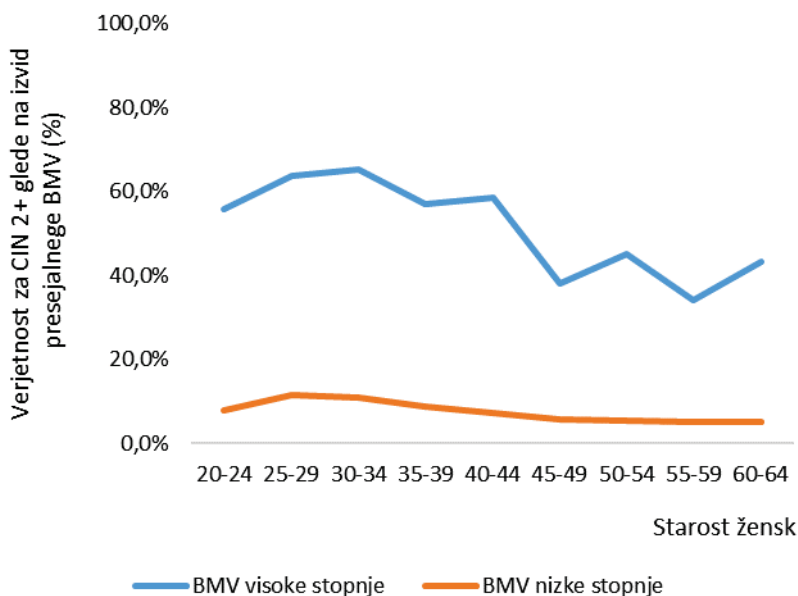
Zaradi vse večje zahteve po kakovosti kolposkopije, je v okviru projekta prenove informacijskega sistema DP ZORA je predvidena standardizacija in informatizacija kolposkopskih izvidov na ravni cele Slovenije. Izvide se bo v informacijski sistem vnašalo sproti, takoj po avtorizaciji bodo dostopni v informacijskem sistemu, kjer bodo na voljo za vpogled s strani osebnega ginekologa in drugih zdravnikov, ki obravnavajo žensko ali njene vzorce, obenem pa tudi za analize z namenom spremljanja kakovosti kolposkopije v Sloveniji. Nov informacijski sistem predvideva elektronski, standardiziran kolposkopski izvid z enotnim naborom podatkov za celo Slovenijo in s centralno registracijo kolposkopskih izvidov. V letu 2018 bodo v sodelovanju s ključnimi strokovnjaki ter mednarodnimi priporočili posodobljeni standardi za kolposkopijo in pripravljene *Standardi DP ZORA za izvajalce kolposkopije*. Želimo si, da bi kolposkopijo lahko opravljal vsak ginekolog, ki bo izpolnjeval standarde kakovosti. Ginekologi, ki sami ne izvajajo kolposkopije, bodo lahko žensko napotili na kolposkopski pregled v kolposkopsko ambulanto na sekundarno ali terciarno raven, pri čemer bodo vse potrebne podatke kolposkopski ambulantni posredovali elektronsko v obliki standardiziranega zahtevka za kolposkopijo oziroma eNapotnice.

## **Vloga kolposkopije v programu ZORA**

### ***Verjetnost za CIN2+ glede na presejalni citološki izvid***

Nedavna analiza podatkov programa ZORA za leto 2013 je pokazala, da so imele v tem letu ženske s presejalno diagnozo BMV visoke stopnje 54,3-odstotno verjetnost, da bo pri njih v enem letu in pol po presejalnem izvidu BMV odkrit PIL-VS/CIN 2+ in 42,8-odstotno verjetnost, da bo odkrit PIL-VS/CIN3+. Pri ženskah s presejalno diagnozo BMV nizke stopnje je bila verjetnost za PIL-VS/CIN 2+ 8,3-odstotna in za PI-VS/CIN3+ 4,9-

odstotna. BMV nizke stopnje vključuje vse tiste citološke izvide, ki v skladu strokovnimi smernicami priporočajo kontrolni pregled čez pol leta (APC-N in PIL-NS), BMV visoke stopnje pa narekujejo kolposkopijo (vsi preostali presejalni izvidi BMV). Verjetnost za PIL-VS je povezana s starostjo žensk, največja je pri ženskah med 25 in 35 letom, nato se zmanjšuje (**slika 2**).



**Slika 2:** Verjetnost za PIL-VS/CIN2+ v enem letu in pol po presejalni diagnozi visoke (modra črta) in nizke stopnje (rdeča črta) za BMV odvzete v letu 2013. Vir podatkov o izvidih BMV in PIL-VS/CIN 2 je Register ZORA, vir podatkov o PIL-VS/CIN 3 in RMV je Register raka RS.

### **Razlogi za neujevanje med citološkim in histološkim izvidom**

Ujevanje med citološkimi in histopatološkimi izvidi preverjamo iz dveh razlogov (16–18):

- Da zagotovimo pravočasno in ustrezno obravnavo pacientke z neujeajočimi izvidi: takojšnji ponovni pregled brisa materničnega vratu (BMV) in tkivnega vzorca lahko razreši, zakaj se izvida ne ujema. Razrešijo se napake pri ocenjevanju BMV ali tkivnega vzorca, po drugi strani pa je potrditev neujevanja tudi po ponovnem pregledu



obeh vzorcev lahko signal ginekologu, da ponovi kolposkopijo (še posebej pri patološkem izvidu BMV visoke stopnje (BMV VS) ob negativnem histopatološkem izvidu). V Sloveniji neujemanja zaznajo praviloma v laboratorijih, ker na napotnici dobijo tudi predhodno citološko diagnozo. Če neujemanje zazna ginekolog je priporočljivo, da pokliče v citološki ali histopatološki laboratorij in razloge razišče. Podatke o ponovnem pregledu hranijo laboratoriji.

- Da nadziramo in spodbujamo izboljševanje kakovosti dela v laboratorijih (tako citoloških kot histopatoloških): z retrospektivnimi študijami ujemanja histopatoloških in citoloških diagnoz ter ponovnim pregledom neujemajočih preparatov. Rezultati tovrstnih analiz služijo predvsem kot povratna informacija laboratorijem o kakovosti njihovega dela in lahko identificirajo tista področja, kjer je smiselno dodatno izobraževanje ali dodatni notranji nadzor kakovosti dela v laboratoriju.

***Razlogi za neujemanje citoloških in histopatoloških izvidov so različni in jih delimo v dve glavni skupini:***

- napake pri vzorčenju (odvzemu BMV med ginekološkim pregledom ali odvzemu tkivnega vzorca med kolposkopijo) in
- napake pri ocenjevanju (precenjena ali podcenjena ocena BMV ali tkivnega vzorca).

Tuje študije kažejo, da je najbolj pogost razlog za neujemanje citološkega in histopatološkega izvida napaka pri vzorčenju (angl. sampling error). V do sedaj največji študiji ujemanja med citološkimi in histopatološkimi izvidi so ugotovili, da je bila napaka pri vzorčenju razlog za 85 % vseh napačno pozitivnih izvidov BMV (BMV pozitiven, histopatološki izvid negativen) in za 95 % vseh napačno negativnih izvidov BMV (BMV negativen, histopatološki izvid pozitiven). Podobno kažejo tudi druge študije in zdi se, da kljub napredku v tehnologiji BMV (tekočinska citologija, avtomatizirano presejanje s pomočjo računalniškega programa, triažni test HPV ipd.) delež napačnega vzorčenja BMV ali tkivnega vzorca ostaja približno enak (18, 19). Do napake pri vzorčenju lahko pride pri odvzemu BMV (v analizi ujemanja se šteje tak BMV kot napačno negativen) ali pri odvzemu tkivnega vzorca za histopatološki pregled (v analizi ujemanja se šteje tak BMV kot napačno pozitiven). Napaka pri ocenjevanju vzorca (angl. interpretation error) je manj pogosta (15 % vseh napačno pozitivnih BMV in 5 % vseh napačno

negativnih BMV) in je lahko posledica napačne ocene BMV ali napačne ocene tkivnega vzorca.

### ***Analiza ujemanja med citološkimi in histološkimi izvidi v letu 2013 v Sloveniji***

Iz podatkov Registra ZORA smo izračunali v odstotek ujemanja citoloških izvidov BMV odvzetih v letu 2013 s histopatološkimi za Slovenijo in jih predstavili na 5. izobraževalnem dnevu DP ZORA. V letu 2013 je 211.866 žensk imelo vsaj en izvid BMV v registru ZORA (ne glede na starost ženske in razlog odvzema BMV), od tega jih je 5,5 % imelo vsaj en izvid patološki (20). Zaradi BMV visoke stopnje je bilo na kolposkopijo napotениh 1,2 % žensk. Pri ženskah, ki so bile zaradi ponavljajočih se izvidov nizke stopnje, pozitivnega triažnega testa HPV napotene na kolposkopijo in je bila pri njih opravljena biopsija, je bila verjetnost, da so na biopsiji odkrili PIL-VS/CIN 2+ 33,5 %. Verjetnost, da so pri ženski z BMV visoke stopnje ob biopsiji odkrili PIL-VS/CIN2+ je bila 63,8 %. Verjetnost za neujemanje izvidov visoke stopnje pri ženskah z biopsijo (BMV visoke stopnje brez CIN 2+ ali CIN 2+ brez BMV visoke stopnje) je bila 24,6 %. Odstotek žensk, ki so pred diagnozo PIL-VS/CIN 2+ imele samo negativen izvid BMV (stopnja napačno negativnih BMV med ženskami s CIN 2+), se je med laboratoriji pomembno razlikoval in je znašal od 3,1 % do 13,1 %, slovensko povprečje je bilo 7,1 %. Od vseh žensk z negativnim izvidom BMV jih je imelo poseg 1,1 %, pri teh ženskah je bil PIL-VS/CIN 2+ izjemno redek (< 0,1 % vseh žensk z negativnim izvidom BMV). Slovenski rezultati ujemanja med citološkimi in histopatološkimi izvidi so primerljivi s tujimi, kot drugod po svetu pa se med laboratoriji nakazujejo razlike v ocenjevanju BMV. Za zagotavljanje ustrezne obravnave žensk je smiselno ponovno oceniti citološki in histopatološki vzorec takoj, ko se ugotovi, da se izvida ne ujemata. Pri tem so lahko v pomoč multidisciplinarni konziliji za ženske z neujemajočimi izvidi, na katerih se ginekolog, citolog in patolog posvetujejo o nadaljnji obravnavi žensk z neujemajočimi izvidi.

### ***Umeščenost kolposkopije v slovenske strokovne smernice***

Na podlagi izvidov in v skladu s sodobnimi strokovnimi smernicami iz leta 2011 lahko ženske v programu ZORA v grobem razvrstimo v tri skupine glede na tveganje, da že imajo ali da bodo v obdobju do treh let (še pred naslednjim presejalnim pregledom) zbolele za CIN 2+ in zato rabile zdravljenje (ženske z majhnim, srednjim in velikim tveganjem). Glede na tveganje

so v novih smernicah v grobem priporočeni trije različni ukrepi (vrnitev ženske v redno presejanje, kontrolni pregled čez 6–12 mesecev ali takojšnja kolposkopija) (13).

**Ženske z majhnim tveganjem se lahko varno vrnejo v 3-letni presejalni interval.** Sem sodijo ženske:

- z *negativnim izvidom presejalnega BMV* (normalen izvid ali neneoplastične spremembe z izjemo hiper/parakeratoze);
- z *negativnim izvidom triažnega testa HPV po presejalni diagnozi APC-N in PIL-NS 35+ in negativnim ali APC-N izvidom kontrolnega BMV*.
- Pozor, ženske s histološko potrjenim PIL-NS, po zdravljenju CIN in ženske s presejalno diagnozo AŽC-N (ki so imele triažni test HPV) morajo imeti dva zaporedna negativna izvida triažnega testa HPV in/ali BMV, da se lahko varno vrnejo v 3-letno presejanje.

**Ženske s srednjim tveganjem so povabljene na kontrolni pregled čez 6–12 mesecev.** V to skupino spadajo ženske, pri katerih je verjetnost, da že imajo CIN 2+ sicer majhna, obstaja pa večje tveganje, da bodo zbolele še pred naslednjim presejalnim pregledom. Zato je pri teh ženskah priporočena predčasna kontrola pri ginekologu. V skladu s slovenskimi smernicami so to ženske:

- s presejalno diagnozo APC-N ali PIL-NS;
- s presejalno diagnozo neneoplastična sprememba – hiperkeratoza ali parakeratoza;
- s histološko potrjenim PIL-NS;
- po zdravljenju CIN;
- s pozitivnim izvidom triažnega testa HPV po presejalni diagnozi APC-N ali PIL-NS 35+ in negativnim izvidom kontrolnega BMV ali ali APC-N izvidom kontrolnega BMV (samo pri presejalni diagnozi PIL-NS 35+).

**Ženske z velikim tveganjem so povabljene na takojšnjo kolposkopijo.** Pri ženskah, pri katerih obstaja dovolj velika verjetnost, da že imajo CIN 2+, je indicirana takojšnja kolposkopija. To so ženske, ki imajo:

- v *presejalnem brisu patološke spremembe celic visoke stopnje*: APC-VS, PIL-VS, kakršne koli patološke spremembe žleznih celic (vključno z AŽC-N) ali karcinomske celice v BMV (P-CA, A-CA);

- *pozitiven izvid triažnega testa HPV* vsaj 6 mesecev po presejalni diagnozi APC-N ali PIL-NS 35+, če imajo ob tem tudi patološki izvid kontrolnega BMV (APC-N oziroma PIL-NS ali več); po presejalni diagnozi AŽC-N in negativnem histološkem izvidu; vsaj 12 mesecev po histološko potrjenem PIL-NS; vsaj 12 mesecev po zdravljenju CIN (ali patološki izvid kontrolnega BMV kadarkoli na kontrolnem pregledu); kadarkoli dva zaporedna pozitivna izvida testa HPV v razmaku vsaj 6 mesecev;
- *negativen izvid triažnega testa HPV*, a patološki izvid kontrolnega BMV (APC-N ali več pri ženskah po zdravljenju CIN; PIL-NS ali več pri ženskah s presejalno diagnozo APC-N ali PIL-NS 35+.);
- *dva zaporedna neuporabna izvida BMV*.

### ***Spremembe na področju kolposkopije po uvedbi triažnega testa HPV***

Po uvedbi triaže s testom HPV pri ženskah s patološkimi BMV nizke stopnje, je na kolposkopijo napotenih manj žensk iz te skupine, so pa te bolj ogrožene. Rezultati analize podatkov registra ZORA pri ženskah s presejalno diagnozo APC-N kažejo, da je v skladu s priporočili novih smernic na takojšnjo kolposkopijo po prvem kontrolnem pregledu napotenih skoraj polovica žensk manj kot v skladu s starimi smernicami (17,7 % žensk v primerjavi s 30,5 %), vendar se pri njih odkrije približno enako CIN 2+ (81,6 % v primerjavi z 82,4 %) (21).

Uvedba triažnega testa HPV v spremljanje žensk po zdravljenju CIN je po eni strani skrajšala čas spremljanja večine žensk z 10 let (kontrolni BMV vsako leto) na 2 leti (dvakrat negativen izvid triažnega testa HPV in hkrati BMV), po drugi strani pa povečala verjetnost kolposkopskega pregleda v prvih dveh letih po zdravljenju (ženska v skladu s smernicami rabi kolposkopijo tudi če je kontrolni BMV negativen, a je triažni test HPV pozitiven).

Poseben problem pri uporabi testa HPV predstavljajo HPV-pozitivne ženske z negativnim izvidom BMV in brez CIN 2+. Čeprav imajo HPV-pozitivne ženske z negativnim BMV veliko manjše tveganje, da imajo ali bodo v prihodnjih nekaj letih zbolele za RMV kot ženske z obema pozitivnima testoma (5-letno kumulativno tveganje za CIN 3+ je okoli 6 % in 12 %), je to tveganje še vedno preveliko, da bi te ženske lahko varno vrnil v presejanje (22). Še posebej je težavna obravnava žensk z dolgotrajno okužbo brez CIN. Dolgotrajna okužba je praviloma sicer produktivna, vendar bo okoli 2–3 % žensk s to okužbo tudi po sedmih letih vztrajanja okužbe še vedno imela

normalne citološke in histološke izvide (23). To vnaša v obravnavo ženske v kolposkopski ambulantni velike težave, saj se lahko zgodi, čeprav redko, da ima ženska več zaporedno pozitivnih testov HPV, pri tem pa nima patološkega izvida BMV in tudi kolposkopski izvid je normalen. Obravnava takih žensk je težavna in le dobra kolposkopska diagnostika lahko prepreči prekomerno diagnostiko in zdravljenje pri teh ženskah. Za vrnitev ženske z dolgotrajno okužbo v presejanje je ključnega pomena zelo kakovostna kolposkopska diagnostika z visoko negativno napovedno vrednostjo. V Sloveniji se ženske ne vrnejo v presejanje, dokler se okužba s HPV ne očisti. V praksi dva zaporedno pozitivna testa HPV pri isti ženski še ne pomenita, da gre za dolgotrajno okužbo, saj gre lahko za novo okužbo z drugim ali istim genotipom. Ni redko, da si partnerja »podajata« okužbo in znano je, da okužbe, ki se hitro očistijo, pogosto ne povzročijo imunosti na okužbo z istim genotipom, zato se lahko ženska večkrat okuži z istim genotipom HPV, vendar gre pri tem za večkratne prehodne okužbe in ne vztrajanje ene same okužbe.

Čakanje pa je za ženske stresno in je lahko tudi zelo dolgotrajno, saj lahko od okužbe do CIN visoke stopnje mine tudi več let, celo 10 in več. Ta problem HPV-pozitivnih žensk z negativnim BMV je prisoten tako v primarnem presejanju s HPV kot v triaži. Strokovnjaki zato iščejo nove možnosti za triažo HPV-pozitivnih žensk z negativnim izvidom BMV na tiste z večjim (dolgotrajna okužba) in manjšim tveganjem (prehodna okužba). Najbolj raziskana metoda je uporaba genotipizacije, ki je namenjena prepoznavi žensk, okuženih s HPV 16 in 18, ter bolj intenzivni obravnavi v tem primeru (24). V zadnjem času se je razmahnilo raziskovanje novih triažnih metod, ki naj bi med HPV-pozitivnimi ženskami prepoznale tiste z dolgotrajno in/ali transformirajočo okužbo. Kot najbolj obetavne tovrstne metode se kažejo analiza metilacije virusne ali človeške DNK in imunohistokemično barvanje p16<sup>INK4a</sup>. Strokovnjaki upajo, da bodo nove metode omogočile učinkovito triažo HPV-pozitivnih žensk na tiste, ki rabijo takojšnjo kolposkopsko diagnostiko, in tiste, ki se lahko varno vrnejo v presejanje.

### ***Vstop cepljenih deklic v presejanje***

Poseben izziv predstavlja vstop deklet cepljenih proti okužbi s HPV v presejalni program (25). Slovenski nacionalni program cepljenja proti HPV poteka od leta 2009. Vanj so vključene deklice v 6. razredu osnovne šole in šola-joče se zamudnice, ki se niso cepile po programu. Cepljenje je brezplačno, ni pa obvezno. Cepljenje je dostopno tudi starejšim ženskam in dečkom, vendar za njih ni brezplačno. Podatki Nacionalnega inštituta za javno zdravje

kažejo, da je po nacionalnem programu cepljenih le okoli polovica vseh deklic. V DP ZORA bodo v naslednjih letih začela vstopati dekleta, cepljena proti HPV v okviru nacionalnega programa cepljenja. Ta dekleta bodo imela pomembno manjšo verjetnost, da bodo zbolela za predrakavo spremembo materničnega vratu visoke stopnje ali RMV kot necepljene vrstnice. Čeprav bodo cepljena dekleta imela manjše tveganje, pa bodo še vedno zbolevala – predvsem zaradi okužb z nevarnejšimi HPV, ki jih cepiva ne pokrivajo. Zaradi povezave med naravnim potekom bolezni in genotipom HPV, ki bolezen povzroča, pričakujemo, da bodo predrakave spremembe pri cepljenih dekletih v primerjavi z necepljenimi imele večjo verjetnost za nazadovanje ter manjšo verjetnost za napredovanje v RMV, zaradi česar se lahko ob neustrezni presejalni politiki posebno pri mladih ženskah poveča odkrivanje in zdravljenje klinično nepomembnih predrakavih sprememb (tudi visoke stopnje) in s tem povezani neželeni učinki zdravljenja, kot je na primer povečano tveganje za prezgodnji porod. Vse to bo spremenilo razmerje med koristmi in škodo, ki jo lahko povzročimo s presejanjem.

Do nadaljnega cepljena dekleta presejamo in obravnavamo enako kot necepljena. Podobno kot v drugih državah z organiziranimi presejalnimi programi za zgodnje odkrivanje predrakavih sprememb materničnega vratu tudi v Sloveniji načrtujemo presojo obstoječe presejalne politike Državnega presejalnega programa ZORA. Spoznanje, da je dolgotrajna okužba z nevarnejšimi HPV nujen, vendar ne zadosten dejavnik za nastanek raka materničnega vratu, je spodbudilo razvoj s HPV-povezanih tehnologij, ki omogočajo tako boljšo zaščito pred okužbo s HPV (cepljenje proti HPV) kot tudi boljšo prepoznavo žensk s povečanim tveganjem za predrakave spremembe materničnega vratu visoke stopnje (testi HPV). Namen presoje je zagotoviti, da bo slovenski presejalni program ostal v koraku s sodobnimi znanstvenimi spoznanji in slovenskim ženskam še naprej zagotavljal najboljšo možno obravnavo. Cilja presoje sta do leta 2021 odločiti se, ali bomo presejalno politiko spremenili ali ne, in če da, izbrati presejalno politiko, ki bo ženskam prinašala največ koristi, ki bo prilagojena na posebnosti slovenskega zdravstvenega varstva in obstoječega presejalnega programa ter bo finančno vzdržna.

## **Zaključek**

Breme raka materničnega vratu je v Sloveniji v primerjavi z drugimi evropskimi državami majhno, predvsem zaradi učinkovitega odkrivanja in zdravljenja predrakavih sprememb v okviru presejalnega programa ZORA. Temu ni bilo vedno tako, saj se zgodovinsko gledano Slovenija umešča med evrop-

ske države z največjo registrirano incidenco RMV v preteklosti. Za ohranjanje majhnega bremena RMV je nujno nadaljevati preventivne ukrepe kot sta presejanje in cepljenje proti HPV.

Kolposkopija še naprej ostaja zelo pomemben del presejalnih programov. Zaradi uvedbe novih pristopov v primarni in sekundarni preventivi RMV (cepljenja proti HPV in uporabe testa HPV v presejalnih programih) se že in se bo tudi v bodoče spreminjala potreba po kolposkopiji, spreminjala pa se bo tudi ogroženost žensk, ki bodo napotene na kolposkopski pregled. Sodobni ukrepi v presejalnih programih so usmerjeni v čim boljšo triažo žensk že pred napotitvijo v kolposkopsko ambulanto, zaradi česar lahko pričakujemo, da bodo v prihodnje v kolposkopsko ambulanto napotene po eni strani ženske z večjim tveganjem za predrakave ali rakave spremembo materničnega vratu, po drugi strani pa bodo lezije, ki jih bodo odkrivali kolposkopisti čedalje manjše (26). Napovedi iz raziskav in simulacij presejanja kažejo, da se ob uvedbi presejanja s testom HPV načeloma število kolposkopij in biopsij poveča, predvsem na račun večje občutljivosti testa HPV v primerjavi z BMV (27). Pričakujemo lahko, da se bo v prihodnje zahtevnost kolposkopije večala, kar pomeni, da se bo še povečala potreba po zagotavljanju in nadzoru nad kakovostjo kolposkopije v organiziranih presejalnih programih. Do nadaljnega cepljena dekleta presejamo in obravnavamo enako kot necepljena.

Zaradi vse večje zahteve po kakovosti kolposkopije, je v okviru projekta prenove informacijskega sistema DP ZORA predvidena standardizacija in informatizacija kolposkopskih izvidov na ravni cele Slovenije. Izvide se bo v informacijski sistem vnašalo sproti, takoj po avtorizaciji bodo dostopni v informacijskem sistemu, kjer bodo na voljo za vpogled s strani osebnega ginekologa in drugih zdravnikov, ki obravnavajo žensko ali njene vzorce, obenem pa tudi za analize z namenom spremljanja kakovosti kolposkopije v Sloveniji.

## Literatura

1. M. Ervik, F. Lam, J. Ferlay, L. Mery, I. Soerjomataram, F. Bray (2016). Cancer Today. Lyon, France: International Agency for Research on Cancer. Cancer Today. Available from: <http://gco.iarc.fr/today>, accessed (03. 05. 2018).
2. Zadnik V, Primic Žakelj M. SLORA: Slovenija in rak. Epidemiologija in register raka. Onkološki inštitut Ljubljana. [www.slora.si](http://www.slora.si) (03. 05. 2018).

3. Elfström KM, Arnheim-Dahlström L, von Karsa L, Dillner J. Cervical cancer screening in Europe: Quality assurance and organisation of programmes. *Eur J Cancer*. 2015;51(8):950-68.
4. International Agency for Research on Cancer. Cervix cancer screening. IARC handbooks of cancer prevention. Vol. 10. Lyon, France: IARC Press; 2005: 1–302.
5. Council of the European Union. Council Recommendation of 2 December on Cancer Screening. *Off J Eur Union* 2003; 878: 34–8.
6. Arbyn M, Anttila A, Jordan J et al. eds. European guidelines for quality assurance in cervical cancer screening. 2nd ed. Luxembourg: Office for Official Publications of the European Communities, 2008.
7. Anttila A, Arbyn M, De Vuyst H et al. eds. European guidelines for quality assurance in cervical cancer screening. 2nd edition - Supplements. Luxembourg: Office for Official Publications of the European Communities, 2015.
8. Basu P, Ponti A, Anttila A, Ronco G, Senore C, Vale DB, Segnan N, Tomatis M, Soerjomataram I, Primic Žakelj M, Dillner J, Elfström KM, Lönnberg S, Sankaranarayanan R. Status of implementation and organization of cancer screening in The European Union Member States-Summary results from the second European screening report. *Int J Cancer*. 2018 Jan 1;142(1):44-56.
9. Pravilnik za izvajanje preventivnega zdravstvenega varstva na primarni ravni (Ur. l. RS, št. 19/1998, 47/1998, 26/2000, 67/2001, 33/2002, 37/2003, 117/2004, 31/2005, 83/2007 in 22/2009).
10. Primic Žakelj M, Uršič Vrščaj M, Pogačnik A, Ivanuš U, editors. Navodila ginekologom za delo v programu ZORA. Posodobitev 2011: Onkološki inštitut Ljubljana; 2011.
11. Primic-Žakelj M, Zadnik V, Pogačnik A, Uršič-Vrščaj M. Presejanje za raka materničnega vratu v Sloveniji in državni program ZORA. *Radiol Oncol* 2006; 40, Suppl. 1: S143–S148.
12. Primic Žakelj M, Ivanuš U. 10 let delovanja programa ZORA. Zbornik 4 izobraževalnega dne programa ZORA; 2013 26. april 2013; Brdo pri Kranju: Onkološki inštitut Ljubljana.
13. Uršič Vrščaj M, Možina A, Kobal B, Takač I, Deisinger D, Zore A. Smernice za celostno obravnavo žensk s predrakavimi spremembami materničnega vratu. Posodobitev 2011. Ljubljana: Onkološki inštitut Ljubljana; 2011.
14. Pogačnik A, Strojman Fležar M, Repše-Fokter A, Snoj V, Kirbiš Srebotnik I, Primic-Žakelj M. Navodila za citološke izvide brisov materničnega vratu–klasifikacija po Bethesda. Posodobitev 2011. Ljubljana: Onkološki inštitut Ljubljana; 2011.



15. Ivanuš U, Primic Žakelj M, Florjančič M, Jerman T, Kuster M, Pogačnik A, Kloboves Prevodnik V, Smrkolj Š, Gašper Oblak U, Stroan Fležar M, Pižem J, Frkovič Grazio S. Nove funkcionalnosti prenovljenega informacijskega sistema DP ZORA. Zbornik 7. izobraževalnega dne programa ZORA; 2017; 17. maj 2017; Brdo pri Kranju: Onkološki inštitut Ljubljana.
16. Wiener HG, Klinkhamer P, Schenk U, Arbyn M, Bulten J, Bergeron C, Herbert A. European guidelines for quality assurance in cervical screening: recommendations for cytology laboratories. *Cytopathology* 2007; 18: 67–78.
17. Arbyn M, Anttila A, Jordan J, Ronco G, Schenck U, Segnan N, et al., editors. European guidelines for quality assurance in cervical cancer screening. 2 ed. Luxembourg: Office of Official Publications of the European Union, European Communities; 2008.
18. Crothers BA, Jones BA, Cahill LA, Moriarty AT, Mody DR, Tench WD, Souers RJ. Quality improvement opportunities in gynecologic cytologic histopathologic correlations. *Arch Pathol Lab Med* 2013; 199–213.
19. Jones BA, Novis DA. Cervical biopsy cytology correlation. *Arch Pathol Lab Med* 1996; 523–531.
20. Snoj V, Ivanuš U, Pogačnik A, Primic Žakelj M. Ujemanje citoloških in histopatoloških izvidov: slovenski rezultati. Zbornik 6. izobraževalnega dne programa ZORA; 2014; 15. oktobra 2014; Brdo pri Kranju: Onkološki inštitut Ljubljana.
21. Ivanuš U. Uvedba triažnega testa HPV v program ZORA: ocena prednosti in slabosti javnozdravstvene intervencije. Specialistična naloga. Onkološki inštitut Ljubljana 2013.
22. Katki HA, Kinney WK, Fetterman B, Lorey T, Poitras NE, Cheung L, et al. Cervical cancer risk for women undergoing concurrent testing for human papillomavirus and cervical cytology: a population-based study in routine clinical practice. *The lancet oncology*. 2011;12(7):663-72.
23. Rodriguez AC, Schiffman M, Herrero R, Hildesheim A, Bratti C, Sherman ME, et al. Longitudinal study of human papillomavirus persistence and cervical intraepithelial neoplasia grade 2/3: critical role of duration of infection. *Journal of the National Cancer Institute*. 2010;102(5):315-24.
24. Cuzick J, Bergeron C, von Knebel Doeberitz M, Gravitt P, Jeronimo J, Lorincz AT, et al. New technologies and procedures for cervical cancer screening. *Vaccine*. 2012;30 Suppl 5:F107-16.
25. Ivanuš U, Primic Žakelj M. Novi izzivi v presejanju za raka materničnega vratu: izhodišča za presojo prenove presejalne politike DP ZORA. Zbornik 7. izobraževalnega dne programa ZORA; 2017; 17. maj 2017; Brdo pri Kranju: Onkološki inštitut Ljubljana.

26. Mlinarič M. Kolposkopija v dobi HPV. Zbornik obnovitvenega kolposkopskega tečaja; 21. marec 2014; Ljubljana: Ginekološka klinika UKC Ljubljana
27. Lew JB, Simms KT, Smith MA, Hall M, Kang YJ, Xu XM, Caruana M, Velentzis LS, Bessell T, Saville M, Hammond I, Canfell K. Primary HPV testing versus cytology-based cervical screening in women in Australia vaccinated for HPV and unvaccinated: effectiveness and economic assessment for the National Cervical Screening Program. *Lancet Public Health*. 2017 Feb;2(2): e96-e107.

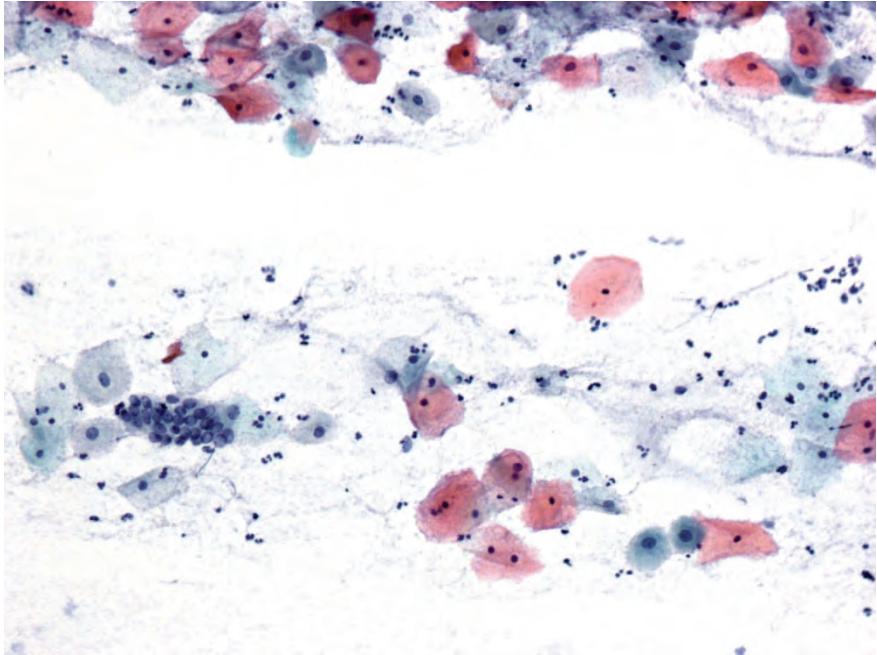
# Odvzem brisa materničnega vratu in testa HPV

*Alenka Repše Fokter, Špela Smrkolj, Mija Blaganje*

---

## Uvod

Rak materničnega vratu je eden redkih malignih tumorjev, ki ga je mogoče preprečiti s tem, da pravočasno odkrijemo in zdravimo predrakave spremembe. Pri tem ima pomembno vlogo citološki pregled brisa materničnega vratu (BMV). Na kakovost ocenjevanja citoloških sprememb v BMV pomembno vpliva kakovost brisa. Klasifikacija po Bethesda, ki jo v Sloveniji uporabljamo od leta 2011, loči brise glede na uporabne in neuporabne. Uporabni so tisti BMV, ki vsebujejo zadostno število celic (najmanj 8000) in elemente transformacijske cone, razmazani pa morajo biti tanko, da se celice v njih ne prekrivajo (Slika 1). Brisi so neuporabni, če vsebujejo premajhno število celic, če so v celoti slabo fiksirani, nepregledni zaradi vnetja ali krvi in v primeru prekomerno izražene citolize. Tudi uporabni BMV lahko vsebujejo bakterije, levkocite, eritrocite, vendar ne v tolikšni meri, da bi motili interpretacijo. Uporabni so tudi brisi, ki so zaradi kateregakoli zgoraj naštetega vzroka slabše pregledni, a vsebujejo atipične ali diskariotične celice.



*Slika 1. Uporaben BMV (ploščate, metaplastične in endocervikalne celice). Papanicolaou, 20-kratna povečava.*

### **Kako odvzeti BMV, da bosta kakovost preparata in citološka ocena optimalna?**

Pravilni postopki v fazi odvzema BMV so zelo pomembni, saj je znano, da je več kot polovica lažno negativnih citoloških izvidov posledica različnih nepravilnosti v postopku odvzema BMV.

#### ***Priprava pacientke***

- Idealen čas za odvzem je približno dva tedna po začetku zadnje menstruacije
- Pacientka ne sme uporabljati tamponov, kontracepcijskih pen ali raznih gelov 48 ur pred preiskavo
- 48 ur pred pregledom naj pacientka ne bi imela spolnih odnosov

### *Napotnica za citološko preiskavo*

Napotnica je glavna in pogosto edina komunikacijska vez med ginekologom in laboratorijem in mora vedno vsebovati:

- Ime, priimek in datum rojstva
- Menstruacijski status (datum zadnje menstruacije, podatki o nosečnosti, porodu, hormonski terapiji, histerektomiji)
- Podatki o presejalni zgodovini: običajno zadostuje podatek o zadnjem citološkem izvidu, včasih pa so dobrodošli tudi podatki o prejšnjih izvidih, posebno če je bil zadnji izvid normalen. Za citologa je pomembna tudi informacija o histološkem izvidu in radikalnosti posega (je/ni izrezano v zdravem)
- Ostali podatki, ki bi lahko vplivali na citološki izvid (sumljiva kolposkopija, kontaktne krvavitve ...)

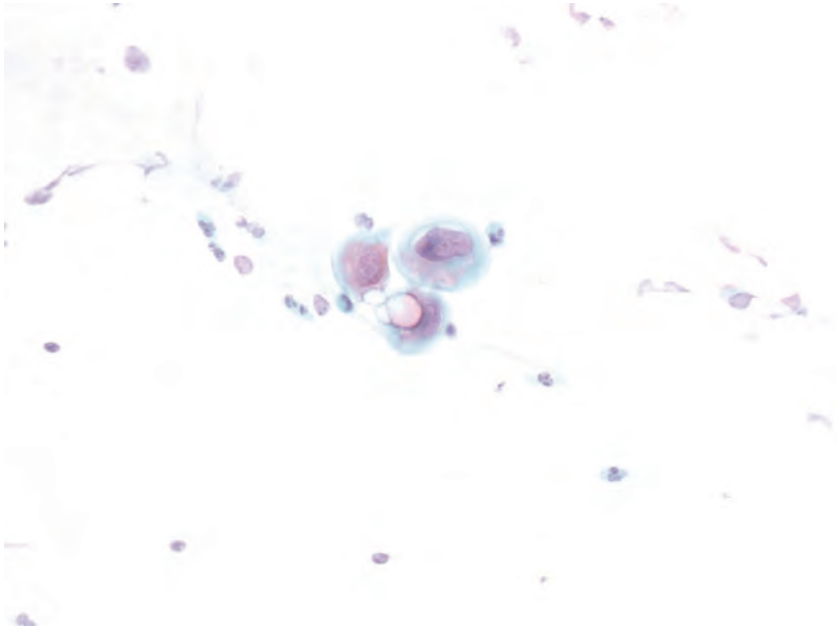
### *Označevanje stekelc*

Na peskanem delu stekelca mora biti s svinčnikom napisano ime in priimek pacientke, oznaka na BMV pa se mora ujemati s podatki na napotnici.

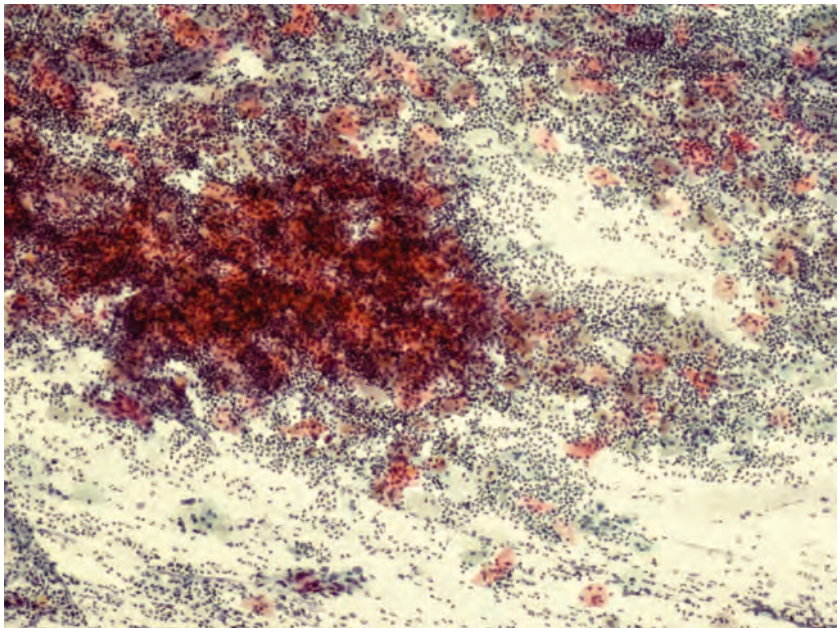
### *Odvzem BMV*

#### 1. Vstavevitev spekuluma

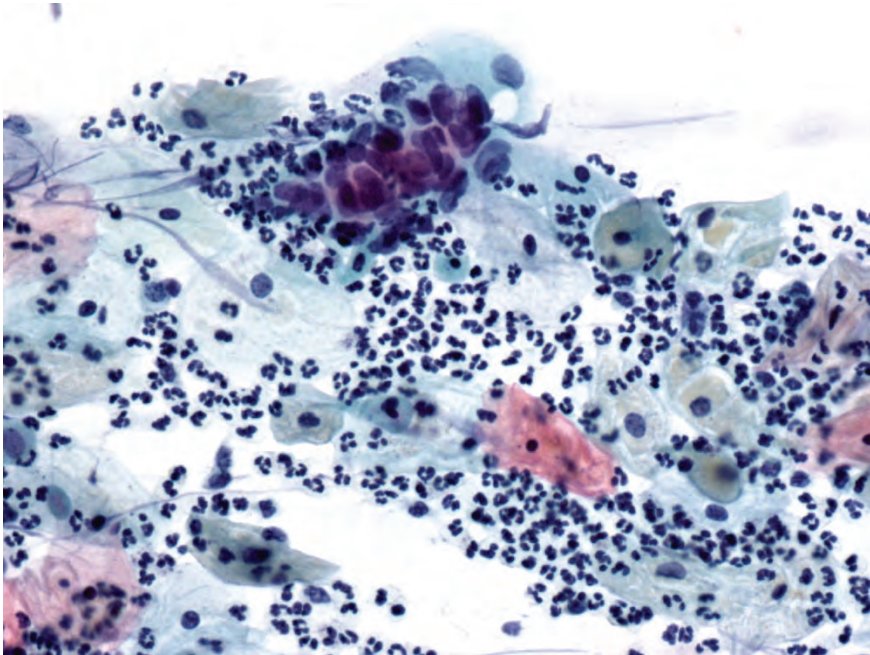
Spekuluma pred vstavitvijo **nikoli ne pomakamo** v različne raztopine in ne mažemo z raznimi želeji ali lubrikanti, saj se potem odvzeti brisi slabo obarvajo in jih je težko, včasih celo nemogoče ocenjevati (Slika 2). Lahko pa spekulum pomočimo v toplo vodo, če ocenimo, da ga bomo potem lažje vstavili. Kadar je prisoten obilnejši izcedek, maternični vrat pred odvzemom brisa nežno obrišemo (Slika 3). S tem bomo odstranili sluz in odvečne levkocite, BMV pa bo preglednejši in lažje bomo identificirali diskariotične celice, ki bi jih ob množici levkocitov lahko spregledali (Slika 4).



*Slika 2. Slabo obarvan bris (učinek očetne kisline). Papanicolaou, 40-kratna povečava.*



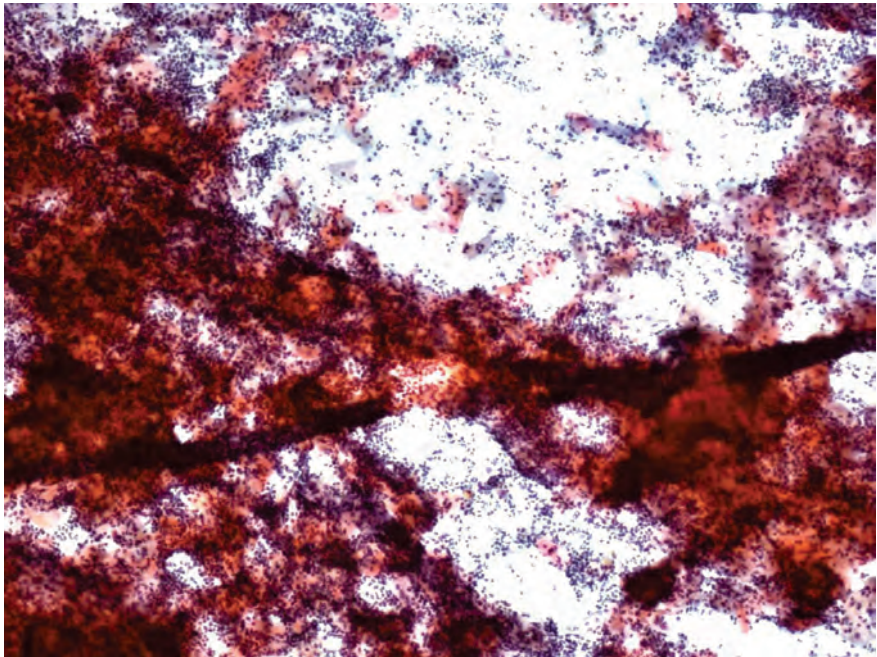
*Slika 3. Nepregleden bris zaradi vnetja – levkociti. Papanicolaou, 10-kratna povečava.*



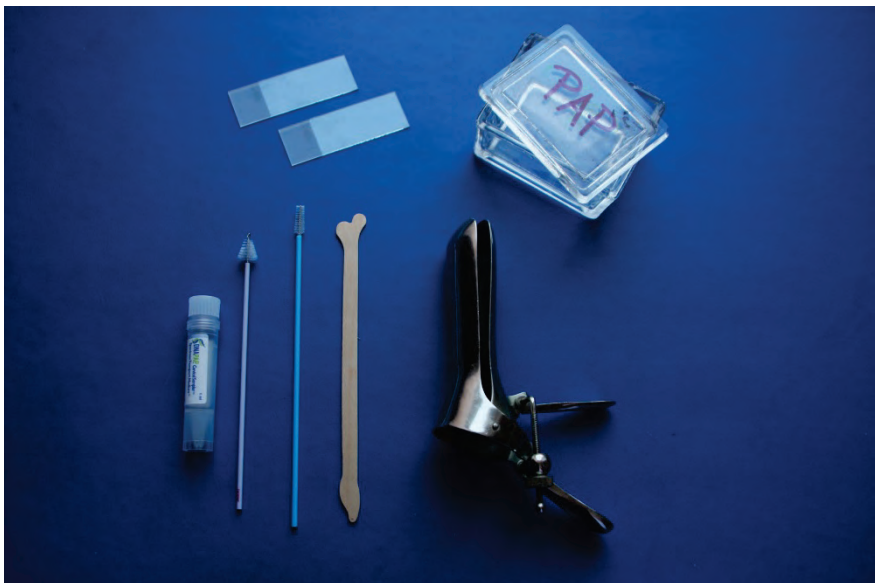*Slika 4. PIL-VS v slabo preglednem BMV (številni levkociti). Papanicolaou, 40-kratna povečava.*

## 2. Odvzem BMV v ožjem smislu

Najprej odvzamemo BMV z loparčkom, nato še s krtačko. Glede na to, kam na stekelce razmažemo material z loparčka in krtačke, obstoja več možnosti. Najpogosteje najprej razmažemo material z loparčka ob peskanem delu, nato pa nežno "odvrtimo" krtačko z endocervikalnim materialom proti drugemu koncu stekelca. Nekateri ginekologi razmažejo ektocervikalni del po spodnji polovici stekelca in endocervikalni del po zgornji polovici. **Zelo pomembno je, da se material razmaže tanko, nežno in samo v eni smeri.** Tako se bomo izognili mehanično poškodovanim celicam in predebelim, nepreglednim brisom (Slika 5).



*Slika 5. Predebelo in v več smereh razmazan BMV. Papanicolaou, 10-kratna povečava.*



**Slika 6.** Pribor za odvzem BMV.



### 3. Takojšnja fiksacija

Pomembno je, da BMV fiksiramo čimprej (v 10-15 sekundah) po odvzemu. Optimalen je fiksativ v razpršilu, pri katerem BMV 2-3x popršimo z razdalje 15-20 cm.

#### *Transport BMV*

V nekaterih ginekoloških ambulantah brise zaradi oddaljenosti laboratorija zbirajo dlje časa, nikakor pa rok od odvzema do pošiljanja ne sme biti daljši od 7 dni, saj to lahko vpliva na slabšo kakovost kljub ustrezni fiksaciji ob odvzemu.

### **Najpogostejši vzroki za manj kakovosten BMV in kako jih lahko v največji možni meri odpravimo**

#### *1. Majhno število celic*

Majhno število celic je najpogostejši razlog za neuporaben BMV, redkeje pa so taki brisi ocenjeni kot uporabni, a manj kakovostni. V nekaterih primerih je objektivno težko dobiti optimalno število celic (npr. zelo atrofična sluznica, stenoza cervikalnega kanala ...). Kadar je delež BMV z majhnim številom celic pri posameznem ginekologu pomembno višji od povprečja laboratorija ali slovenskega povprečja, je potrebno v sodelovanju ginekologa s citopatologom ugotoviti možne razloge in jih poskusiti odpraviti.

#### *2. Fiksacija*

Pravilna fiksacija je eden najpomembnejših postopkov v pripravi kakovostnih BMV. Pri slabo fiksiranem brisu je verjetnost napačne interpretacije sprememb na celicah večja. Pomembno je, da ginekolog fiksira BMV zelo hitro, v nekaj sekundah po odvzemu, sicer se BMV posuši in ga je kljub ustreznemu barvanju zaradi slabe kakovosti težko zanesljivo ocenjevati. Zavedati pa se moramo, da lahko tudi lokalni dejavniki v laboratoriju vplivajo na slabo kakovost BMV, ki je podobna kot pri neustrezni fiksaciji. Zato je potrebno dnevno preverjati parametre, ki lahko vplivajo na izid barvanja BMV (pH vode, koncentracija reagentov ...) in pravočasno ukrepati.

#### *3. Nepregleden BMV zaradi vnetja*

Kadar so v BMV številni mikroorganizmi in/ali levkociti, je citološka analiza manj zanesljiva ali celo nemogoča. Če so pretirano pomnoženi levkociti

prisotni v večini BMV, ki jih odvzame isti ginekolog, je verjetno vzrok v njegovi tehniki odvzema. Obilnejši izcedek na materničnem vratu je pred odvzemom brisa smotrno nežno obrisati. Tako bomo odstranili sluz ter odvečne levkocite in BMV bo preglednejši. V kolikor je BMV kljub pravilnemu odvzemu nepregleden, je potrebna citološka kontrola po zdravljenju vnetja.

#### ***4. Nepregleden BMV zaradi krvi***


Nepregleden BMV zaradi krvi je redko vzrok za slabšo kakovost. Stari eritrociti v BMV so kljub slabi preglednosti vedno opozorilo, da gre lahko za resno bolezensko dogajanje, prisotnost svežih eritrocitov pa je najpogosteje posledica pregroba odvzema.

#### ***5. Ni endocervikalnih/metaplastičnih celic***

Odsotnost endocervikalnih/metaplastičnih celic je najpogostejši razlog za uporaben, a manj kakovosten BMV z oznako "bodite pozorni na ...". Ginekolog naj bi tak izvid interpretiral in ukrepal glede na Smernice za celostno obravnavo žensk s predrakavimi spremembami materničnega vratu in glede na klinične posebnosti vsake posamezne pacientke. Verjetno se bo prej odločil za citološko kontrolo, če gre za pacientko, ki ne hodi redno na preglede, ki je že imela patološke BMV ali ima sumljivo klinično sliko. Enak citološki izvid pri bolnici z obliteriranim cervikalnim kanalom, nesumljivo anamnezo in kliničnim statusom ga bo zagotovo manj skrbel, še posebno, ker je pričakovati, da tudi pri ponovnem odvzemu BMV ne bo dobil endocervikalnih in/ali metaplastičnih celic.

#### ***6. Prekomerna citoliza in ostali dejavniki***

Prekomerna citoliza je redko razlog slabe kakovosti BMV in ginekolog nanjo nima vpliva. Izjemoma lahko na slabšo kakovost vplivajo tudi drugi dejavniki, med katerimi so nekateri zaradi prosvetljevanja in informiranja žensk že postali zgodovina (Slika 7). Na citološkem izvidu take BMV označimo v rubriki »Kakovost brisa« pod številko 6.



*Slika 7. Neuporaben BMV – nepregleden zaradi spermijev. Papanicolaou, 40-kratna povečava.*

## Literatura

1. Združenje za ginekološko onkologijo, kolposkopijo in patologijo. Smernice za celostno obravnavo žensk s predrakavimi spremembami materničnega vratu. Januar 2006.
2. Uršič-Vrščaj M. Postopki za odkrivanje in obravnavo žensk s predrakavimi spremembami materničnega vratu. Ljubljana: Onkološki inštitut Ljubljana; 2011.
3. Pogačnik A, Kirbiš-Srebotnik I, Repše-Fokter A, Pohar-Marinšek Ž, Snoj V, Kirar Fazarinc I, et.al. Navodila za poenotenje izvidov brisov materničnega vratu. 2. prenovljena izdaja. Ljubljana: Onkološki inštitut; 2005.
4. Pogačnik A, Stojan Fležar M, Repše-Fokter A, Snoj V, Kirbiš Srebotnik I, et.al. Navodila za citološke izvide brisov materničnega vratu – klasifikacija po Bethesda. Ljubljana: Onkološki inštitut Ljubljana; 2011
5. Wiener HG, Klinkhamer P, Schenck U, Bulten J, Bergeron C, Herbert A. Laboratory guidelines and quality assurance practices for cytology. European guidelines for quality assurance in cervical cancer screening. 2nd ed. Office for Official Publications of the European Communities. Luxembourg (Grand-Duchy of Luxembourg); 2008:153-170.

6. DeMay RM. The Pap test. Chicago: American Society of Clinical Pathology; 2005.
7. American Society for Colposcopy and Cervical Pathology. Updated Consensus Guidelines for Managing Abnormal Cervical Cancer Screening Tests and Cancer Precursors, 2013.
8. Nayar R, Wilbur CD (eds). The Bethesda System for reporting cervical cytology: definitions, criteria and explanatory notes. Springer International Publishing, Switzerland, 2015.

# Nova klasifikacija tumorjev ženskih reproduktivnih organov Svetovne zdravstvene organizacije

*Snježana Frković Grazio*

---

## Izvleček

Med številnimi cilji Svetovne zdravstvene organizacije (SZO) je tudi priprava mednarodnih zdravstvenih klasifikacij, ki tvorijo konsenzualno sprejeto, smiselno in uporabno ogrodje, na osnovi katerega lahko vlade, izvajalci in uporabniki zdravstvenih storitev uporabljajo skupni jezik.

Histološka klasifikacija tumorjev SZO je dvotirna, kar pomeni, da vsako entiteto opredelimo na eni strani s histološkim tipom tumorja, na drugi pa z njegovo naravo (benigna, mejna ali maligna). Pri vsaki entiteti, ki je vključena v klasifikacijo, je navedena kratka definicija, ustrezna koda iz mednarodne klasifikacije bolezni za onkologijo (ICD-O), seznam morebitnih sinonimov, prikazani so epidemiološki in klinični podatki, sledi pa prikaz makroskopskih in histopatoloških značilnosti ter genetskega profila, prognoze in prediktivnih dejavnikov.

Predhodna, tretja izdaja klasifikacije tumorjev ženskih reproduktivnih organov je bila objavljena l. 2003, v publikaciji, ki je vsebovala tudi tumorje dojke. V četrti izdaji so bili tumorji dojke objavljeni v posebni publikaciji, ta je izšla l. 2012, na novo izdajo tumorjev ženskih reproduktivnih organov pa je bilo treba čakati do aprila 2014.

Najpomembnejše spremembe, ki jih prinaša nova izdaja Klasifikacije SZO, so na področju epitelijskih neoplazem ovarijskega, epitelijske neoplazije cerviksa in epitelijske neoplazije endometrija. V pričujočem prispevku smo se zato osredotočili predvsem na tumorje teh treh lokalizacij, prikazali novosti, ki jih prinaša nova izdaja, in razlike v primerjavi s predhodno.

## Uvod

Eden izmed številnih ciljev Svetovne zdravstvene organizacije (SZO) je tudi priprava mednarodnih zdravstvenih klasifikacij, ki tvorijo konsenzualno sprejeto, smiselno in uporabno ogrodje, na osnovi katerega lahko vlade, izvajalci in uporabniki zdravstvenih storitev uporabljajo skupen jezik.

Glosar klasifikacijskih terminov SZO navaja, da naj bi vsaka dobra klasifikacija, med drugim, izpolnjevala naslednje pogoje:

- klasifikacija naj bi imela hierarhično strukturo, ki omogoča združevanje posameznih enot v večje kategorije;
- kategorije naj bi zajemale vse znane entitete in naj bi se medsebojno izključevale;
- kategorije naj bi bile stabilne, kar pomeni, da se ne spreminjajo prepogosto in ne brez ustrezne ocene upravičenosti in dokumentacije;
- vsaka pomembna entiteta naj bi predstavljala posebno kategorijo;
- kategorije v sklopu klasifikacije naj bi olajšale opis pojavov na način, ki vsem uporabnikom (vključno s statistiki) omogoča njihovo nedvoumno razumevanje;
- vsaka koda naj bi imela enoznačno definicijo;
- izrazi, ki se uporabljajo v klasifikaciji, naj ne bi bili dvoumni, njihova uporaba pa dosledna.

Na teh principih temelji tudi histološka klasifikacija tumorjev, ki jo pod okriljem SZO pripravlja mednarodna skupina uveljavljenih ekspertov za tumorsko patologijo posameznih organskih sistemov, pri čemer se avtorji zavedajo, da klasifikacija predstavlja pomembno vodilo pri klinični obravnavi bolnikov.

Prva izdaja klasifikacije SZO je izhajala v letih od 1968 do 1981, zadnja, četrta, pa v obdobju od 2007 do 2014. Zaradi značilne barve platnic se je celotne serije oprijelo ime "WHO blue books".

Predhodna, tretja izdaja klasifikacije tumorjev ženskih reproduktivnih organov je bila objavljena l. 2003, v publikaciji, ki je vsebovala tudi tumorje dojke. V četrti izdaji so bili tumorji dojke objavljeni v posebni publikaciji, ki je izšla l. 2012, na novo izdajo tumorjev ženskih reproduktivnih organov pa je bilo treba čakati do aprila 2014.

Histološka klasifikacija tumorjev SZO je dvotirna, kar pomeni, da vsako entiteto opredelimo na eni strani s histološkim tipom tumorja, na drugi pa z

njegovo naravo (benigna, mejna ali maligna). Pri vsaki entiteti, ki je vključena v klasifikacijo, je navedena kratka definicija, ustrežna koda iz mednarodne klasifikacije bolezni za onkologijo (ICD-O), seznam morebitnih sinonimov, prikazani so epidemiološki in klinični podatki, sledi pa prikaz makroskopskih in histopatoloških značilnosti ter genetskega profila, prognoze in prediktivnih dejavnikov.

Najpomembnejše spremembe, ki jih prinaša nova izdaja Klasifikacije SZO, so na področju epitelijskih neoplazem ovarijskega epitelija, epitelijske neoplazije cerviksa in epitelijske neoplazije endometrija. V pričujočem prispevku se bomo zato osredotočili predvsem na tumorje teh treh lokalizacij, prikazali novosti, ki jih prinaša nova izdaja, in razlike v primerjavi s staro izdajo, ki je izšla leta 2003.

## **Tumorji ovarijskega epitelija**

Spremembe v klasifikaciji ovarijskih tumorjev so najštevilnejše. Nova izdaja nekatere kategorije ukinja, uvaja pa nekaj novih.

V skupini epitelijskih tumorjev (ki so bili v prejšnjih izdajah obravnavani kot tumorji povrhnjega epitelija in strome) ostajajo podskupine seroznih, mucinoznih, endometrioidnih in svetloceličnih tumorjev, dodani pa sta podskupini seromucinoznih tumorjev in Brennerjevih tumorjev (ki so bili prej vključeni v sedaj ukinjeno podskupino prehodnoceličnih tumorjev).

V podskupini seroznih tumorjev je prišlo do pomembnih sprememb pri klasifikaciji malignih tumorjev, kjer zdaj ločimo dve povsem ločeni kategoriji, serozni karcinom nizke stopnje (ki je razmeroma redek) in serozni karcinom visoke stopnje (ki je daleč najpogostejši karcinom ovarijskega epitelija).

V podskupini mucinoznih tumorjev ni več mejno malignega mucinoznega tumorja endocervikalnega tipa, ki je v novi izdaji vključen v podskupino seromucinoznih tumorjev. Prav tako med primarnimi mucinoznimi tumorji ovarijskega epitelija ne najdemo več cističnega mucinoznega tumorja ovarijskega epitelija s psevdomikrosomom peritoneja, saj je danes znano, da gre v teh primerih za sekundarno prizadetost ovarijskega epitelija ob primarnem mucinoznem tumorju gastrointestinalnega trakta, najpogosteje slepiča.

Iz skupine endometrioidnih ovarijskih tumorjev sta po novem izključena endometrioidni stromalni sarkom in karcinosarkom, ki sta vključena v dve na novo oblikovani ločeni skupini, in sicer v mezenhimske in mešane epitelijsko-mezenhimske tumorje.

Tumorji rete ovarii ne predstavljajo več posebne skupine, temveč so vključeni v heterogeno skupino različnih tumorjev, v katero so bil že prej razvrščeni nekateri drugi tumorji (Wolffov tumor, drobnocelični karcinom hiperkalciemičnega tipa itd.).

V skupinah tumorjev spolnega povezka in strome ter tumorjev germinalnih celic so spremembe, ki jih prinaša nova izdaja, razmeroma majhne.

Za klinike verjetno najpomembnejše spremembe v klasifikaciji ovarijskih tumorjev se nanašajo na serozni karcinom in mejne (predvsem serozne) tumorje.

Klinično-patološke in molekularne raziskave, opravljene v zadnjem desetletju, nedvomno potrjujejo, da pri seroznem karcinomu ovarija ne gre za en tumorski tip s kontinuiranim spektrom morfoloških in bioloških sprememb, temveč za dva v osnovi različna tumorska tipa oz. dve različni bolezni z različnimi prekursorjskimi lezijami, različnimi molekularnimi dogodki med onkogenezo, različno prognozo in različnim odzivom na kemoterapijo. Ta spoznanja se odražajo v novi izdaji klasifikacije SZO, ki serozni karcinom nizke in visoke stopnje obravnava kot dve ločeni podskupini malignih epitelijskih tumorjev ovarija.

V šestdesetih letih prejšnjega stoletja je Mednarodna zveza za ginekologijo in porodništvo (FIGO) predlagala novo klasifikacijo tumorjev ovarija, v kateri so uvedli novo kategorijo, označeno kot "serozni cistadenom s proliferativno aktivnostjo in jedrnimi nepravilnostmi epitelijskih celic vendar brez destruktivne infiltrativne rasti (nizkega malignega potenciala)". To kategorijo je sprejela tudi SZO in jo, pod nekoliko spremenjenim izrazom – "tumor mejne malignosti (karcinom nizkega malignega potenciala)", objavila v prvi izdaji klasifikacije tumorjev ovarija l. 1973. To poimenovanje je sčasoma prešlo v danes splošno uporabljan izraz "mejni (borderline) tumor". Ker se je izkazalo, da je prognoza bolnic s temi tumorji dobra tudi v primerih, ko se je bolezen že razširila izven ovarijev in ni bila adekvatno zdravljena, se je za lezije zunaj ovarija namesto izraza metastaza uveljavil izraz implantat, to spoznanje pa je pripomoglo k temu, da se je izraz "mejni maligni tumor" dokončno prelevil v "mejni tumor", ki si je utrl pot v 3. Izdajo klasifikacije SZO l. 2003. Ta izdaja je opredelila tudi dve vrsti implantatov, ki so lahko neinvazivni ali invazivni, pri čemer so slednji povezani z neugodnim potekom bolezni.



V kasnejših letih so nekatere klinično-patološke študije pokazale, da obstaja med mejnimi seroznimi tumorji posebna varianta z značilnim mikropapilarnim vzorcem rasti in z bistveno slabšim preživetjem. Njihovi avtorji so zanje predlagali poimenovanje "neinvazivni mikropapilarni serozni karcinom (nizke stopnje)", za običajne mejne serozne tumorje (katerih potek je ugoden) pa poimenovanje "atipični proliferativni serozni tumor". Nekateri drugi avtorji so sicer potrdili, da so mikropapilarni tumorji pogostejše v višjih stadijih in da so njihovi implantati pogostejše invazivnega tipa, vendar pa to naj ne bi vplivalo na prognozo bolezni. Smrt pri bolnicah z mejnim tumorjem ovarijske je posledica napredovanja v serozni karcinom nizke stopnje, do katerega pride v približno 5 %.

Četrta izdaja klasifikacije SZO obravnava obe navedeni nomenklaturi kot enakovredni: mejni serozni tumor in atipični proliferativni serozni tumor sta torej sinonima, prav tako sta sinonima mikropapilarna varianta mejnega seroznega tumorja in neinvazivni serozni karcinom nizke stopnje. Uporabo izraza "mejni serozni tumor nizkega malignega potenciala" nova izdaja izrecno odsvetuje.

Najpomembnejši neugoden napovedni dejavnik pri vseh neinvazivnih seroznih tumorjih je prisotnost invazivnih implantatov. Če so ti prisotni, je prognoza bolnic podobna kot pri bolnicah s seroznim karcinomom nizke stopnje, zato nova izdaja klasifikacije SZO priporoča, da te primere dejansko klasificiramo kot serozni karcinom nizke stopnje.

Kategorija mejnih tumorjev obstaja tudi v podskupinah drugih, neseroznih tumorjev (mucinoznih, endometrioidnih, svetloceličnih in Brennerjevih). Čeprav avtorji priznavajo, da je biološki potek teh tumorjev (pod pogojem, da so adekvatno vzorčeni) vedno benigni in da oddaljeni implantati pri njih niso dokumentirani, je njihovo poimenovanje v novi izdaji enako kot pri seroznih tumorjih (mejni tumor / atipični proliferativni tumor).

## **Tumorji korpusa uterusa**

V klasifikaciji tumorjev korpusa uterusa ostajajo glavne kategorije nespremenjene. V kategoriji epitelijskih tumorjev in njihovih prekursorjev je prišlo do sprememb v kategorizaciji prekursorjev, dodana je podskupina nevroendokrinih tumorjev (ki jih delimo na nevroendokrine tumorje nizke in visoke stopnje), poleg tega pa je uvedena nova entiteta, nediferencirani oz. dediferencirani karcinom.

Nekaj sprememb je tudi v klasifikaciji mezenhimskih tumorjev. V skupini endometrijskih stromalnih sarkomov, ki je doslej vsebovala endometrijski stromalni sarkom nizke stopnje in nediferencirani endometrijski sarkom, se je ponovno pojavil endometrijski stromalni sarkom visoke stopnje, nediferencirani endometrijski sarkom pa je bil preimenovan v uterini nediferencirani sarkom. V skupino endometrijskih stromalnih in podobnih tumorjev je razvrščen tudi uterini tumor, podoben ovarijskim tumorjem spolnega povezka (uterine tumor resembling ovarian sex cord tumor, UTROSCT). Omeniti velja, da v skupini gladkomišičnih tumorjev ostaja kategorija gladkomišični tumor nejasnega malignega potenciala (smooth muscle tumor of uncertain malignant potential, STUMP), vendar naj bi to diagnozo le redko postavljali, varianta leiomioma, ki je bila v prejšnji izdaji imenovana atipični leiomiom, pa je dobila novo ime, leiomiom z bizarnimi jedri.

Najpomembnejše spremembe v poglavju o tumorjih uterinega korpusa se nanašajo na klasifikacijo prekursorjev endometrijskega raka. Medtem ko so prejšnje izdaje hiperplazijo endometrija na osnovi prisotnosti oz. odsotnosti arhitekturnih sprememb (enostavnih / kompleksnih) in jedrnih sprememb (z atipijo / brez atipije) delile v štiri skupine, nova izdaja loči le dve kategoriji: hiperplazijo brez atipije in atipično hiperplazijo (AH); za slednjo uvaja tudi sinonim, endometrioidno intraepitelijsko neoplazijo (EIN). Avtorji nove izdaje priznavajo, da je ocena prisotnosti atipije problematična ter v precejšnji meri subjektivna, in se zavedajo, da bi bilo treba razviti nove označevalce, ki bi verjetnost prehoda v karcinom napovedovali zanesljiveje kot morfološki kriteriji za atipijo. V zvezi z EIN je treba poudariti, da je bil originalni termin endometrijska intraepitelijska neoplazija spremenjen v endometrioidno intraepitelijsko neoplazijo, s čimer želijo avtorji poudariti, da je EIN prekursor endometrioidnega karcinoma (endometrijskega karcinoma tipa I, ki ga gradiramo po sistemu FIGO), ne pa seroznega ali svetloceličnega karcinoma endometrija (endometrijskih karcinomov tipa II, ki sta po definiciji visokega gradusa).

## **Tumorji cerviksa**

V klasifikaciji prekursorjev in tumorjev ploščatega epitela je subklasifikacija ploščatoceličnih karcinomov ostala nespremenjena, kategorije zgodnjega invazivnega (mikroinvazivnega) ploščatoceličnega karcinoma kot ločene kategorije ni več, kategorijo cervikalne intraepitelijske neoplazije (CIN) pa je nadomestila ploščatocelična intraepitelijska lezija (PIL) z dvema kategorija-

ma: ploščatocelično intaepitelijsko lezijo nizke in visoke stopnje (PIL-NS in PIL-VS).

V klasifikaciji prekursorjev in tumorjev žleznega epitela je prišlo do večjih sprememb, ki pa so vsebinsko večinoma manjšega pomena kot spremembe na področju lezij ploščatega epitela. Kategorije glandularne neoplazije ni več, kot prekursor adenokarcinoma je tako v klasifikaciji ostal le adenokarcinom in situ (AIS), v katerega je kot morfološka varianta vključena še stratificirana mucin producirajoča intraepitelijska lezija (stratified mucin-producing intraepithelial lesion – SMILE). Tudi v skupini žleznih sprememb v klasifikaciji ni več ločene kategorije zgodnjega invazivnega (mikroinvazivnega) karcinoma. Subklasifikacija adenokarcinomov je na videz znatno spremenjena, treba pa jo poudariti, da ne gre za vpeljavo novih entitet, temveč so tumorji le nekoliko drugače razporejeni v skupine in nekoliko drugače, glede na morfologijo bolj dosledno poimenovani, kar bo verjetno prispevalo k boljši reproducibilnosti diagnoz.

Umik mikroinvazivnega karcinoma (tako ploščatoceličnega kot žleznega) kot posebne, od drugih, bolj napredovalih invazivnih karcinomov ločene kategorije, je posledica tega, da kljub široki uporabi tega termina v stroki glede njegove enotne, standardne definicije ni bilo konsenza. Mikroinvazivni karcinom (tumor v stadiju IA) je po kriterijih FIGO karcinom, ki je razpoznaven le mikroskopsko (vsak makroskopsko viden karcinom je že po definiciji vsaj v stadiju IB), meri v premeru do vključno 7 mm, globina invazije v stromo pa ni večja od 5mm, ne glede na morebitno prisotnost limfovaskularne invazije. Po FIGO se sicer stadij IA dodatno, le na podlagi globine invazije, razdeli na podstadija IA1 (globina invazije  $\leq 3$  mm) in IA2 (globina invazije  $>3$  mm in  $\leq 5$  mm). Kriteriji Združenja ginekoloških onkologov (Society of Gynecologic Oncologists, SGO) so drugačni - mikroinvazivni karcinom je karcinom, ki v globino invadira stromo cerviksa na enem ali več mestih do vključno 3 mm in pri katerem ni invazije tumorja v limfne ali krvne žile. Glede na to, da so v primeru diagnoze mikroinvazivnega karcinoma v izvidu patologa pogosto manjkale ostale karakteristike tumorja, je umik ločene kategorije iz klasifikacije morda logična rešitev - mikroinvazivni karcinom je le invazivni karcinom v določenem stadiju, zato je smiselno, da se diagnoza invazivnega karcinoma tudi v primerih tako zgodnje invazije zapiše po enakem protokolu, kot velja za vse invazivne karcinome in zajema vse potrebne podatke (lokacija, tip tumorja, gradus, največji premer tumorja, največja globina invazije, morebitna multifokalnost, prekursorske spremembe, robovi...).

Razlog za umik kategorije glandularne displazije je bila slaba reproducibilnost te diagnoze oz. pomanjkanje dobro definiranih kriterijev, na podlagi katerih bi lahko displastične spremembe žleznega epitela ločevali od adenokarcinoma in situ (AIS). Tako je bila npr. v 3. izdaji klasifikacije SZO glandularna displazija definirana kot "glandularna lezija s signifikantnimi abnormalnostmi jeder, ki so izrazitejše kot pri atipiji, ne dosegajo pa še kriterijev za diagnozo AIS – jedra še niso citološko maligna in mitoze so manj številne kot pri AIS", pri čemer pa minimalno število mitoz, potrebno za za diagnozo AIS, ni bilo nikoli določeno.

Na področju cervikalne patologije se je terminologija, ki jo uporabljamo za spremembe epitela, ki so potencialni prekursorji invazivnega karcinoma, v zadnjih desetletjih večkrat spreminjala. Terminološke spremembe so odraz novih spoznanj o etiopatogenezi in biološkem obnašanju teh lezij. Čeprav so spremembe terminologije za patologe in klinike lahko moteče, je namen vsake na novo vpeljane in v strokovni javnosti na široko sprejete spremembe, da se proces odločanja o nadaljnjih diagnostičnih in terapevtskih postopkih pri bolnicah s preneoplastičnimi lezijami čimbolj standardizira, olajša klinične odločitve ter jih naredi bolj varne za bolnice.

Najprej smo v 70-ih letih uporabljali termine blaga, zmerna in huda displazija ter karcinom in situ. Kriteriji za določitev stopnje displazije in še zlasti za ločevanje hude displazije od karcinoma in situ niso bili dovolj jasni, zato je bilo ločevanje teh kategorij v precejšnji meri subjektivno. Ločevanje hude displazije od karcinoma in situ je temeljilo na predpostavki, da gre za dva ločena, različna bolezenska procesa in ne za spekter različno hudih sprememb v sklopu istega procesa, kot to danes dobro vemo. V 80-ih letih smo termin displazija zamenjali s terminom cervikalne intraepitelijske neoplazije (CIN), ki se je delila v tri kategorije; CIN1, CIN2 in CIN3, pri čemer je bil skvamozni karcinom in situ inkorporiran v kategorijo CIN3 skupaj s hudo displazijo epitela. Prednost te klasifikacije je bila v združitvi teh dveh kategorij, za katere vemo, da jih morfološko pogosto ni mogoče zanesljivo ločiti, klinično pa njuno razločevanje nima bistvenega pomena.

V 2. izdaji klasifikacije SZO, leta 1994, je bila pri klasifikaciji sprememb cervikalnega ploščatega epitela za skvamoznim papilomom, akuminatnim kondilomom, skvamozno in prehodnocelično metaplazijo ter skvamozno atipijo kot šesta navedena skupina skvamoznih intraepitelijskih lezij (z v oklepaju naštetimi sinonimi - displazija / karcinom in situ / cervikalna intraepitelijska neoplazija), ki so bile še zmeraj razdeljene na štiri kategorije na

naslednji način: blaga displazija (CIN1), zmerna displazija (CIN2), huda displazija (CIN3) in karcinom in situ (CIN3).

V 3.izdaji, leta 2003, je bila skupina prekursorjev poimenovana cervikalna intraepitelijska neoplazija (CIN) in razdeljena na tri podskupine (CIN1, CIN2 in CIN3). Kot sinonimi so bili v tekstu navedeni displazija / karcinom in situ in skvamozna (ploščatocelična) intraepitelijska lezija.

V tem času se je na področju citopatologije razvila terminologija, ki jo poznamo kot sistem Bethesda. Sistem je nastal na pobudo ameriškega Nacionalnega instituta za rak, ki je leta 1988 organiziral delavnico, katere namen je bil pripraviti novo terminologijo oziroma klasifikacijo sprememb ploščatega epitela v citoloških brisih materničnega vratu (BMV), ki bi na tem področju omogočila boljše in lažjo komunikacije med laboratoriji in kliniki.

Ta sistem je v terminologijo vpeljal deskriptivne diagnoze in oceno ustreznosti vzorca, displastične spremembe pa so bile razdeljene v dve kategoriji: skvamozno (ploščatocelično) intraepitelijsko lezijo nizke in visoke stopnje (SIL oz. PIL-NS in VS). Spremembe, povezane s čisto HPV infekcijo (npr. pri kondilomu), so bile glede na to, da jih je težko ločiti od sprememb pri jasnem CIN1, skupaj s spremembam pri CIN1 vključene v PIL-NS, spremembe pri CIN 2 in CIN 3 pa v PIL-VS. Ta sistem terminologije je bil sprejet med citopatologi, najprej v ZDA, kasneje pa tudi v Evropi. V Sloveniji je bil vpeljan kot uradni sistem poročanja rezultatov BMV v državnem presejalnem programu Zora leta 2011.

V patologiji je bila klasifikacija lezij ploščatega epitela v tri stopnje CIN na široko sprejeta, vendar je bila vse pogosteje deležena kritik, predvsem zato, ker so številni strokovnjaki menili, da ta terminologija (intraepitelijska neoplazija) ne odraža pravilno novih, v zadnjih desetletjih pridobljenih spoznanj o biologiji karcinoma in preneoplastičnih sprememb na ploščatem epitelu genitalnega trakta, za katere se je izkazalo, da so skoraj vedno povezani s HPV infekcijo, ter da je za biološki potencial lezije pomemben tip virusa, ki jo je povzročil. Danes vemo, da so določeni (t.i. visokorizični) tipi HPV znatno bolj pogosto povezani s prekursorskimi lezijami višje stopnje in invazivnimi karcinomi, kot drugi (t.i. nizkorizični) tipi. Že v 3. izdaji WHO klasifikacije je bilo izpostavljeno, da gre pri prekursorskih lezijah za spremembe, ki histološko kažejo diagnostični kontinuum, da ne progredirajo nujno v invazivni karcinom in lahko ostanejo morfološko stabilne ali regresirajo. Že v tej izdaji je bilo poudarjeno, da obstaja tendenca, da bi trosto-

penjski sistem tudi v histopatoloških izvidih zamenjala dvostopenjska delitev na spremembe nizke in visoke stopnje.

Klasifikacija prekursorjev ploščatoceličnega karcinoma v 4. izdaji klasifikacije SZO za razliko od 3. izdaje sedaj "uradno" sledi konceptu, ki ga je vpeljal sistem Bethesda v področje citopatologije in ki je bil na podlagi sklepov obsežnega ameriškega projekta unificiranja terminologije s HPV povezanih lezij spodnjega anogenitalnega trakta (LAST - Lower Anogenital Squamous Terminology) pod okriljem Združenja ameriških patologov (College of American Pathologists, CAP) in Ameriškega združenja za kolposkopijo in cervikalno patologijo (American Society for Colposcopy and Cervical Pathology, ASCCP) dokončno predlagan kot ustrezen način klasifikacije teh lezij tudi v histopatologiji.

V novi histološki klasifikaciji so torej prekursorji razdeljeni le na dve kategoriji, ki sta poimenovani enako kot v citološkem sistemu Bethesda – PIL-NS in PIL-VS. Ker se citologija in histologija razlikujeta le v načinu oz. tehnični metodi ugotavljanja sprememb, je logično, da je terminologija, ki opisuje biološko enake procese, v obeh vejah ene stroke enaka.

Glede uporabe imunohistokemičnega označevalca p16 v diagnostične namene nova WHO klasifikacija svetuje, da upoštevamo priporočila projekta LAST. Protein p16 je inhibitor kinaze, ki aktivira proliferacijo celice, tako da zavira napredovanje iz faze G1 v fazo S, njegovo povečano izražanje v celici (ki se kaže kot močna, difuzna, v bloku pozitivna jedrna in citoplazemska reakcija) je izraz motenj v celičnem ciklusu, ki jih povzročita virusna onkoproteina E6 in E7, kar je običajno posledica okužbe s visokorizičnim tipom HPV.

Po priporočilih LAST naj bi imunohistokemično barvanje za p16 uporabili le, če imamo za to podlago v morfologiji, in to v naslednjih primerih:

- ko morfološko ni mogoče zanesljivo razlikovati med PIL-VS in lezijami, ki posnemajo sliko PIL-VS (atrofija, reparatorne spremembe, nezrela metaplazija, tangencialno zajet epitel);
- ko so patologu spremembe sumljive za lezijo visoke stopnje, vendar se zgolj na podlagi morfoloških kriterijev ne more dokončno odločiti, ali ustrezajo PIL-VS – tu gre predvsem za lezije, ki bi jih v trostopenjski kategorizaciji opredelili kot CIN2: če je reakcija na p16 pozitivna, te lezije kategoriziramo kot PIL-VS, če je negativna, pa kot PIL-NS;

- v primerih, ko po pregledu HE preparata med patologi obstaja bistveno razhajanje v klasifikaciji spremembe (PIL-NS ali PIL-VS);
- kot dodatno diagnostično orodje v primerih, v katerih morfološko nismo našli PIL-VS, predhodna citološka diagnoza pa je bila PIL-VS ali APC-VS ali AŽC ali APC/N, HPV 16+. V teh primerih, zlasti pri pičlih in poškodovanih vzorcih (npr. v abradatu cervikalnega kanala), nam imunohistokemična reakcija olajša vizualizacijo displastičnega segmenta epitela, ki smo ga morda spregledali – pri tem pa priporočila poudarjajo, da mora pri ponovnem pregledu HE preparata pozitiven segment epitela za diagnozo PIL-VS izpolnjevati tudi morfološke kriterije.

Hkrati priporočila LAST izrecno odsvetujejo rutinsko uporabo imunohistokemije za p16 v morfološko negativnih primerih ter v morfološko jasnih primerih PIL-NS in PIL-VS (CIN3).

Bistveni razlog zamenjave trostopenjskega sistema klasifikacije z dvostopenjskim je bil ta, da je dvostopenjski biološko in klinično bolj relevanten. Reproducibilnost diagnoze CIN2 je med vsemi kategorijami najslabša in vse bolj se uveljavlja mnenje, da pri CIN2 ne gre za posebno biološko entiteto, temveč da gre v tej skupini dejansko za mešanico lezij nizke in visoke stopnje, ki se biološko obnašajo kot CIN1 ali kot CIN3, njihovo pravo naravo pa je težko ugotoviti zaradi problemov pri vzorčenju in morfološki interpretaciji.

Klasifikacija SZO navaja, da lahko opcijsko v patološkem izvidu za kategorijo PIL-a v oklepaju navedemo tudi ustrezno kategorijo CIN-a. Pričakujemo namreč lahko, da bodo kliniki od patologa še vedno zahtevali, da PIL-VS dodatno opredeli kot CIN2 ali CIN3, in to zlasti pri mlajših ženskah, ki bodo še rojevale, saj so v smernicah ASCCP iz leta 2006 le v tej starostni skupini priporočila za obravnavo CIN2 nekoliko drugačna kot za CIN3.

## **Zaključek**

Četrta izdaja klasifikacije tumorjev ženskih reproduktivnih organov SZO je odraz trenutnega stanja našega razumevanja bolezenskih procesov v tem področju. Nastala je na podlagi prejšnjih klasifikacij in kritične analize rezultatov kliničnopatoloških študij, ki so bile opravljene na področju ginekološke patologije v obdobju po predhodni izdaji. Kot ugotavljajo že uredniki v uvodu knjige, klasifikacija morda ni perfektna, bo pa koristna za patologe, klinike, epidemiologe in raziskovalce, ki se v iskanju novih znanj trudijo, da

bi poglobili svoje razumevanje narave bolezni ginekološkega trakta, ter kot taka predstavlja le osnovo za naslednjo novo klasifikacijo.

## Literatura

1. United Nations Statistics Division. UN Glossary of Classification Terms. [http://unstats.un.org/unsd/class/family/glossary\\_short.asp](http://unstats.un.org/unsd/class/family/glossary_short.asp)
2. Serov SF, Scully RE, Sobin L. International histological classification of tumours: Histological typing of ovarian tumors. Geneva: WHO; 1973.
3. Riotton G, Cristopherson WM. International histological classification of tumours: Cytology of the female genital tract. Geneva: WHO; 1973.
4. Scully RE, Bonfiglio TA, Kurman RJ et al, eds. WHO international classification of tumours: Histological typing of female genital tract tumours. Berlin: Springer; 1994.
5. Scully RE. WHO international classification of tumours: Histological typing of ovarian tumors. Berlin: Springer; 1999.
6. Tavassoli FA, Devilee P (eds). WHO classification of tumours. Pathology and genetics of tumours of the breast and female genital organs. Lyon: IARC Press; 2003.
7. Kurman RJ, Carcangiu ML, Herrington CS, Young RH (eds). WHO classification of tumours of female reproductive organs, 4th ed. Lyon: IARC; 2014.
8. Nayar R, Wilbur DC (eds). The Bethesda system for reporting cervical cytology. Definitions, criteria and explanatory notes. Berlin: Springer; 2015.
9. Darragh TM, Colgan TJ, Cox JT et al. The Lower Anogenital Squamous Terminology Standardization Project for HPV-Associated Lesions: background and consensus recommendations from the College of American Pathologists and the American Society for Colposcopy and Cervical Pathology. *Arch Pathol Lab Med* 2012; 136:1266-97.
10. Waxman AG, Chelmow D, Darragh TM et al. Revised terminology for cervical histopathology and its implications for management of high-grade squamous intraepithelial lesions of the cervix. *Obstet Gynecol* 2012; 120:1465-71.
11. Wright TC, Massad S, Dunton CJ et al. 2006 consensus guidelines for the management of women with cervical intraepithelial neoplasia or adenocarcinoma in situ. *Am J Obstet Gynecol* 2007; 197:340-5.



# Terminologija, indikacije za kolposkopski pregled in kako pravilno kolposkopiramo

*Mateja Marčec, Tatjana Kodrič*

---

## Uvod

Kolposkopija je diagnostična preiskava, s katero prepoznavamo zgodnje bolezenske spremembe materničnega vratu, nožnice in zunanlega spolovila. V Republiki Sloveniji je sestavni del preventivnega programa ZORA. Kolposkopijo je leta 1925 prvi uporabil Hans Hinselman in postavil temelje kolposkopske terminologije z opisom patoloških slik, na podlagi patomorfoloških izvidov. Klasifikacijo so revidirali v Grazu leta 1975 in v Rimu leta 1990. Na 11. Svetovnem kongresu junija 2002 v Barceloni, je bila na priporočilo IFCPC (*International Federation of Cervical Pathology and Colposcopy*) sprejeta terminologija, ki jo uporabljamo slovenski ginekologi. Ocena stopnje displazije temelji na patohistoloških entitetah, in ločuje ATZ od normalne TZ

## Kolposkopska terminologija

### *Normalni izvid*

- ploščati epitelij
- žlezni epitelij
- normalna transformacijska cona (TZ1, 2, 3)

### *Patološki kolposkopski izvid (ATZ)*

- bel epitelij (Be)
- gost bel epitelij (Be\*)
- nežen mozaik (Mo)
- grob mozaik (Mo\*)
- nežna punktacija (P)
- groba punktacija (P\*)
- jod delno pozitivno (J\*)

- jod negativno (J-)
- atipično žilje (AŽ)

### ***Kolposkopsko suspektni invazivni karcinom (Ca)***

Nezadovoljiva kolposkopskopija

- SCJ ni vidna
- vnetje, atrofija, trauma
- cerviks ni viden

Posebne zaznamke

- kondilom (Co)
- keratoza (Ke)
- erozija
- vnetje epitelija (infl)
- atrofija epitelija (atrof)
- deciduoza
- polip

Za ločevanje displazij z nizkim tveganjem –PIL nizke stopnje od displazij z visokim tveganjem –PIL visoke stopnje, pa uporabljamo enostavno in zelo uporabno metodo točkovanja.

**Reidova metoda kolposkopskega točkovanja** ocenjuje štiri značilnosti :

- robove
- barvo
- žilje
- obarvanost z jodom.

Kolposkopski znaki	0 točk	1 točka	2 točki
robovi	<ul style="list-style-type: none"> <li>• neravni, nerazločni, nejasni</li> <li>• geografsko razvejani robovi</li> <li>• nazobčani</li> <li>• kodilomatozna ali mikro papilarna površina robov</li> <li>• satelitske lezije</li> </ul>	<ul style="list-style-type: none"> <li>• gladki in ravni robovi</li> <li>• ostri periferni robovi</li> </ul>	<ul style="list-style-type: none"> <li>• zavihani in valoviti robovi</li> <li>• notranja demarkacija</li> </ul>
barva	<ul style="list-style-type: none"> <li>• svetleča, snežno bela</li> <li>• semi-transparentna</li> </ul>	<ul style="list-style-type: none"> <li>• svetleča zmerno bela</li> </ul>	<ul style="list-style-type: none"> <li>• umazano siva, temna</li> <li>• temna</li> <li>• gosto bela</li> </ul>
žilje	<ul style="list-style-type: none"> <li>• nežne punktacije oz. mozaik</li> <li>• urejeno žile brez dilatacij</li> <li>• majhne interkapilarna dsitance</li> </ul>	<ul style="list-style-type: none"> <li>• odsotnost površinskega žilja po tuširanju z očetno kislino</li> </ul>	<ul style="list-style-type: none"> <li>• večja interkapilarna distanca</li> <li>• dilatirane posamezne žile</li> <li>• grobe punktacije in mozaik</li> </ul>
jod	<ul style="list-style-type: none"> <li>• mahagonij rjavo obarvanje</li> <li>• jod neg. področje nizko rizičnega območja (2&lt;)</li> </ul>	<ul style="list-style-type: none"> <li>• delno obarvanje z jodom</li> <li>• želvi podobno obarvanje (neenakomerno)</li> </ul>	<ul style="list-style-type: none"> <li>• jod neg. obarvanje visoko rizične displazije (&gt; 3/6)</li> <li>• rumenkasto obarvanje</li> </ul>
točke	0 – 2 CIN 1	3 -5 CIN 1, 2	6 – 8 CIN 2, 3

Zanesljivost točkovanja in napovedovanja stopnje predrakavih sprememb je 92 - 97 %

Reidov kolposkopski indeks je najbolj znan točkovni sistem, oblikovan za poenotenje kolposkopske ocene in napovedi histološke diagnoze. Strander je razvil nov točkovni sistem, imenovan **Swede score**, ki vključuje v oceni tudi velikost lezije. V Swede točkovnem sistemu ocenjujemo od 0 do 2 pet značilnosti:

- barvo po tuširanju z očetno kislino
- robove in površino
- žilje
- velikost lezije
- obarvanost z jodom.

Swede score	0 točk	1 točka	2 točki
barva po tuširanju z očetno kislino	brez ali transparentna	zabrisana mlečna	izrazita bela lojnata bela
robovi in površina	brez ali difuzni	ostri in nepravilni nazobčani »geografski« sateliti	ostri in pravilni razlika v nivoju
žile	nežne pravilne	odsotne	grobe ali nepravilne
velikost lezije	< 5 mm	5 do 15 mm ali sega v dva kvadranta	> 15 mm ali sega v 3 – 4 kvadrante ali endocervikalno nejasno omejena
barvanje z jodom	rjava	rahlo ali neenakomerno rumena	izrazito rumena

Seštevek točk pri Swede točkovnem sistemu je od 0 do 10. Točke pet in več nakazujejo na vse visoko rizične lezije, ocena osem in več pa je v več kot 90 % specifična za visoko rizične lezije (CIN2+). Pri pet in manj točk ni potrebna biopsija, saj je tveganje za rak materničnega vratu nizko, pri pet do sedem točk pa je potrebna biopsija. Pri seštevku točk osem in več ponovno ni potrebna biopsija, saj je bolj učinkovito takojšnje ukrepanje, na primer ekscizija.

Različne terminologije, ki jih uporabljamo pri ocenjevanju sprememb na materničnem vratu temeljijo na razumevanju in poznavanju poteka bolezni. Nova klasifikacija, sprejeta na predlog IFCPC na 14. Svetovnem kongresu (World Congress of Cervical Pathology and Colposcopy) 5. julija 2011 v Rio de Janeiru. Klasifikacija je sodobna in enostavna in omogoča ločevanje normalne TZ in nizko tveganih lezij od visoko tveganih lezij.

**Kolposkopska terminologija materničnega vratu  
(2011 IFCPC Nomenclature)**

Splošna ocena		<ul style="list-style-type: none"> <li>• ustrežna, neustrezna (razlog: vnetje, brazgotinast cerviks)</li> <li>• SCJ vidna: v celoti, delno, nevidna</li> <li>• TZ: tip1, 2, 3</li> </ul>	
Normalen kolposkopski izvid		Originalen ploščat epitel: <ul style="list-style-type: none"> <li>• zrel</li> <li>• atrofičen</li> </ul> Žlezni epitel: <ul style="list-style-type: none"> <li>• ektopija</li> </ul> Metaplastični epitel: <ul style="list-style-type: none"> <li>• ON</li> <li>• žlezna izvodila</li> <li>• Deciduoza v nosečnosti</li> </ul>	
Abnormalni kolposkopski izvid	Splošna načela	<b>Lokacija lezije:</b> znotraj ali zunaj TZ, lokacija lezije v smeri urinega kazalca <b>Velikost lezije:</b> število kvadrantov, ki jih lezija pokriva, velikost lezije v %	
	Gradus 1 (Minor)	nežen bel epitelij iregularni, geografski robovi	nežen mozaik nežne punktacije
	Gradus 2 (Major)	gost bel epitelij hiter pojav beline prominentna žlezna izvodila	grob mozaik groba punktacija ostri robovi notranji robovi <i>ridge sign</i> (grebenast znak)
	Nespecifičen izvid	leukoplakija (keratoza, hiperkeratoza), erozija obarvanje z jodom - obarvanost/neobarvanost	
Suspektno za invazijo		atipično žilje <b> dodatni znaki:</b> fragilne žile, nekroza, ulceracija, nepravilna površina, eksofitična rast, tumor	
Razno		kongenitalna TZ kondilom polip(ekto, endocervikalni) vnetje	stenoza kongenitalna anomalija pooperativne spremembe endometrioza

## **Indikacije za kolposkopsko preiskavo**

Kolposkopija je diagnostična preiskava za odkrivanje prekancerov materničnega vratu. Smernice za celostno obravnavo žensk s predrakavimi spremembami materničnega vratu 2011 opredeljujejo diagnostične postopke pri odkrivanju in zdravljenju prekancerov.

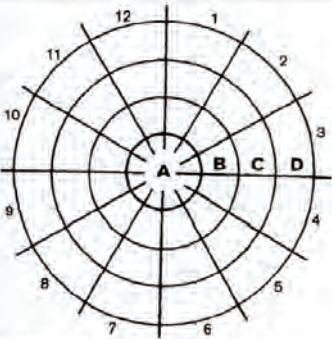
### ***Kolposkopsko preiskavo opravimo:***

- pri patoloških izvidih BMV, v skladu s kliničnimi podatki pri posamezni bolnici,
- pri odkrivanju PIL (CIN 1,2,3),
- po zdravljenju prekancerov,
- pri makroskopsko sumljivi spremembi materničnega vratu ali nožnice,
- pri ženskah z izvencikličnimi, neopredeljenimi krvavitvami ali kontaktnimi krvavitvami,
- pri ženskah z imunosupresivnimi boleznimi AIDS,
- v primeru rizičnega spolnega vedenja,
- pri ponavljajočih se kolpitisih, pruritusu,
- pri makroskopsko vidnih spremembah zunanjega spolovila.

## **Tehnika kolposkopske preiskave**

Preiskavo moramo opravljati po korakih, po predpisanem protokolu, saj se tako izognemo napakam. Preiskovanko pred pregledom seznanimo z razlogi za preiskavo in načinom kolposkopske preiskave. Sledi natančna osebna anamneza in pregled medicinske dokumentacije -citoloških izvidov BMV, rezultati testiranja onkogenih tipov virusa HPV Uporabljamo kolposkop s 6 do 40-kratno povečavo. Vstavimo spekula in si prikažemo maternični vrat ter ocenimo ustreznost kolposkopske preiskave. Ocenjujemo transformacijsko cono (področje med originalno in novo nastalo skvamokolumnarno mejo) TZ tip 1, 2, 3. Maternični vrat (MV) tuširamo s fiziološko raztopino, uporabimo zelen filter in ocenjujemo žilno risbo. Nato MV tuširamo s 3 ali 5 % očetno kislino, ki odstrani sluz, prehodno koagulira beljakovine in cito-keratin v epitelu ter bolezenske sprememb obarva belo. Ocenjujemo intenzivnost belkaste obarvanosti epitela ter čas do pojava in trajanja beline. Porcijo nato tuširamo z Lugolovo raztopino in ocenjujemo obarvanost z jodom. Opredelimo TZ kot normalno TZ ali kot ATZ in izberemo mesto odščipa.

Odščipov je lahko več. Kolposkopsko preiskavo zapišemo v kolposkopski karton.

KOLPOSKOPSKI IZVID	
IME IN PRIIMEK: _____ EMŠO: _____ NASLOV: _____ TEL.ŠT.: _____ KZZ: _____	NAPOTNI ZDRAVNIK: _____ NAPOTNA DIAGNOZA: _____ DATUM PREISKAVE: _____ USTANOVA: _____ ZDRAVNIK: _____
<b>PODATKI O BOLNICI:</b> ŠT. PORODOV: _____ ŠT. SPLAVOV: _____ DATUM ZM: _____ OKC: DA NE IUV: DA NE HNZ: DA NE	<b>PREDHODNI DG -TH POSTOPKI:</b> CITOLOŠKA DG: _____ HISTOLOŠKA DG: _____ TRIAŽNI TEST HPV: POZ NEG LETO: _____ PREDHODNE OP MV: BIOPSIJA DA NE LLETZ DA NE KONIZACIJA DA NE
<b>IZVID</b> <b>I. KOLPOSKOPSKA OCENA:</b> ZADOVOLJIVA: DA NE NEZADOVOLJIVA: DA NE TIP TZ: TIP1 TIP2 TIP3 <b>II. KOLPOSKOPSKI IZVID JE:</b> NORMALEN NENORMALEN <b>III. LOKALIZACIJA IN RAZŠIRJENOST KOLPOSKOPSE SPREMEMBE:</b> CELOTNA PATOL. SPREM. JE VIDNA V CELOTI: DA NE CELOTNA PATOL. SPREM.: Je posamezna in se nahaja na ____ uri. So številne in se nahajajo na ____ uri. CELOTNA PATOL. SPREM. ZAJEMA: <25% <50% <75% >75% površine materničnega vratu. <b>IV. ŠTOPNJA KOLPOSKOPSE LEZIJE:</b> NORMALEN IZVID NTD VTD SUMLJIVA INVAZIJA: Atipično šilje Dodatni znaki (fragilne šilje, nekroza, ulceracije, eksofitična lezija, nepravilni robovi) NESPECIFIČNE SLIKE: Keratoza Kondilomi Kongenitalna TZ Polip Vnetje Stenoza CK Kongenitalne anomalije Poškodbe Endometriosa	 <b>V. POSEGI OB KOLPOSKOPIJI:</b> ODVZEM TKIVA ZA PATOHISTOLOŠKI PREGLED: DA NE BIOPSIJA: DA NE ŠTEVILO BIOPSIJ: ____ EKSCIZIJA: DA NE LLETZ: DA NE ABRAZIJA ENDOCERVIKSA: DA NE HISTOLOŠKI IZVID: _____ <b>VI. PRIPOROČILA ZA ZDRAVLJENJE:</b> OPAZOVANJE IN KONTROLNI GINEKOLOŠKI PREGLEDI SKLADNO S SMERNICAMI. REVIZIJA CITO-PATOLOŠKIH IZVIDOV. OBRAVNAVA NA KONZILIJU ZA PREDRAKAVE SPREMEMBE. OBRAVNAVA NA GINEKOLOŠKO-ONKOLOŠKEM KONZILIJU. INDICIRANO JE ZDRAVLJENJE: LLETZ KONIZACIJA—SKALPEL DESTRUKCIJA TKIVA (LV, KRIOTH...) HISTEREKTOMIJA DRUGO: _____

## Zaključek

Kakovostna kolposkopska preiskava je ključna pri odkrivanju prekanceroz. Za zagotavljanje kakovostnih kolposkopskih preiskav in nadzora pri izbiri in postopkih zdravljenja pa je nujna dosledna in ustrezna dokumentacija. Čeprav je preiskava subjektivna, in je njena zanesljivost 86 % (občutljivost 80 %, specifičnost 60 %), omogoča prepoznavo stopnje in obsežnosti predrakave spremembe in ustrezno izbiro zdravljenja. Izkušenos kolposkopista in stalno izobraževanje sta pomembna dejavnika pri preprečevanju raka na materničnem vratu.

## Viri

Apgar B.S., Brotzman, G.L., Spitzer, M. Colposcopy, Principle and Practice. Saunders Elsevier; 2008

Burghart E., Girardi, F., Pickel, H.. Colposcopy, Cervical Pathology. Thieme Verlag, Stuttgart, New York; 1998

Bornstein J., Bentley J., Bosze P., Girardi F., Haefner H., Menton, M., Perrotta M., Prendiville M., Russell P., Sideri M., Strander B., Torne A., Walker, P., 2011 I.F.C.P Nomenclature Committee, 14. World Congress of Cervical Pathology and Colposcopy Rio de Janeiro, 5. julij 2011.

Hinselmann H. Verbesserung der Inspektionmöglichkeit von Vulva, Vagina und Portio Munch Med Wochenschrift, 1925:77:1733

Možina A., Uršič-Vrščaj M., Rakar, S., et al. Kazalniki kakovosti in standardi na področju odkrivanja in zdravljenja prekanceroz materničnega vratu, Zdravn. vestn. 2003;72:49-53

Smrkolj Š. Citološke in biopsijske tehnike in kolposkopija v ginekologiji, Med. razgl. 2011; 50(2) 45-54

Smrkolj Š., Jančar N., Možina A., Kodrič T. Kolposkopski karton, Obnovitveni kolposkopski tečaj, zbornik. Ljubljana: Združenje za ginekološko onkologijo, kolposkopijo in cervikalno patologijo SZD, 2012; 22-26.

Uršič-Vrščaj M., Primic-Žakelj M., Kirar-Fazarinc I., et al. Navodila za izvajanje programa ZORA 3rd ed., Ljubljana: Onkološki inštitut; 2003.

Uršič-Vrščaj M., et al. Smernice za celostno obravnavo žensk s predrakavimi spremembami materničnega vratu. Ljubljana:2011, < <http://zora.onko-i.si/>>



Walkner P., Dexeus S., De Palo G., et al. International Terminology of Colposcopy. An Updated Report from the International Federation for Cervical Pathology and Colposcopy. *Obstet. Gynecol* 2003;101(1):175-7

Strander B., Ellström-Andersson A., Franzén S., Milsom I., Rådberg T. The performance of a new scoring system for colposcopy in detecting high-grade dysplasia in the uterine cervix. *Acta Obstet Gynecol Scand.* 2005;84(10):1013-7.

# Normalna kolposkopska slika

*Andrej Zore, Špela Smrkolj*

---

## Uvod

Kolposkopijo je leta 1925 uvedel nemški ginekolog Hans Hinselmann in je širšo uporabo v Evropi doživela po 2. svetovni vojni. Kolposkopija je danes še vedno standardna diagnostična metoda pri obravnavi žensk z nenormalnim citološkim brisom materničnega vratu (BMV), saj nam omogoča ugotavljanje predrakavih sprememb in sprejemanje ustreznih odločitev o nadaljnjem zdravljenju. Za uspešno ugotavljanje patoloških kolposkopskih sprememb materničnega vratu je nujno poznavanje normalne kolposkopske slike, ki jo opisujemo v nadaljevanju tega prispevka.

## Normalna kolposkopska slika

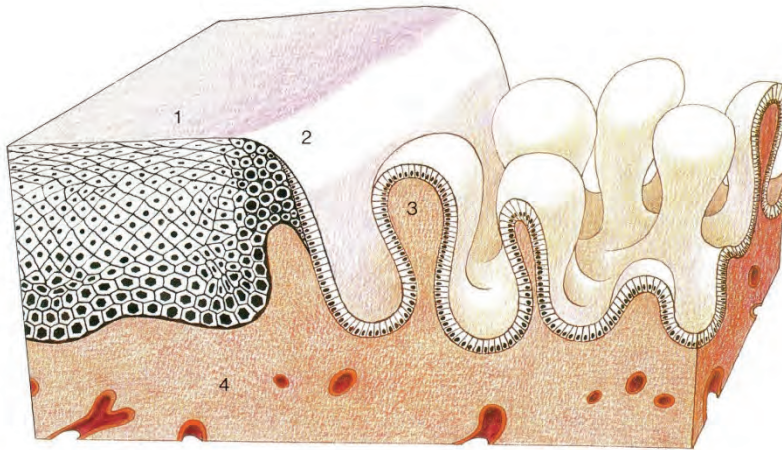
Kolposkopsko sliko materničnega vratu (cerviksa) določajo:

- ploščatocelični epitelij ektocerviksa,
- visokoprizmatski, cilindričen epitelij endocerviksa in
- meja med obema epitelijema, ki jo imenujemo transformacijska cona (TZ) oz. angleško SCJ (squamo-columnar junction).

Ploščatoceličen epitelij ektocerviksa je večskladen. Celice bazalnega sloja so ravno omejene proti stromi. Ploščate celice vsebujejo glikogen, zato se po tuširanju s Schilerjevo raztopino joda obarvajo rjavo.

Visokoprizmatski, cilindričen epitelij endocerviksa, (v žargonu nepravilno imenovan "žlezni") je enoslojen, meja proti stromi je nagubana, stroma ima papile z žilami. Žile prosevajo rdeče, kar opredelimo makroskopsko kot "eritroplakijo". S kolposkopom vidimo značilno "grozdasto" strukturo visokoprizmatskega epitelija. Govorimo o "ektropiji" visokoprizmatskega epitelija na ektocerviksu. Seveda se lahko za makroskopsko rdečo eritroplakijo, poleg visokoprizmatskega epitelija, skrivajo še tipična ali atipična transformacijska cona, glandularna erozija, razjeda npr. zaradi karcinoma in še kaj.

Transformacijsko cono vidimo kot območje “preraščanja” visokoprizmatskega epitelijskega s ploščatoceličnim epitelijem. Dejansko pa ploščatocelični epitelij ostaja na svojem mestu in ne prerašča visokoprizmatskega epitelijskega. Na območju transformacijske cone prihaja do metaplazije visokoprizmatskega epitelijskega v ploščatoceličnega kar imenujemo **ploščatocelična (skvamozna) metaplazija**. Pri tem se izravna meja epitelijske proti stromi, papile z žilami se sploščijo. Transformacijska cona je do začetka odraščanja tanka črta med obema epitelijema – primarna SCJ. Kasneje zajema celoten kolobar metaplazije med primarno SCJ in preostalim visokoprizmatskim epitelijem (sekundarna SCJ oz. v žargonu nepravilno imenovana "transformacijska cona" v ožjem pomenu).



**Slika 1** prikazuje histološko shemo transformacijske cone. 1 – ploščatoceličen epitelij, 2 – transformacijska cona, 3 – visokoprizmatski epitelij.

Ploščatocelično metaplazijo pospešujejo estrogini in nizek pH okolja, patološko jo deformirajo okužbe (npr. HPV), poškodbe in drugi vplivi (kemični, IUD?). Ploščatocelična metaplazija je najbolj izrazita med intrauterinim razvojem, odraščanjem in v prvi nosečnosti. V teh obdobjih je tudi najbolj ranljiva za patološke deformacije.

V času intrauterinega razvoja preraste ploščatoceličen epitelij nožnice (oz. urogenitalnega sinusa) visokoprizmatski epitelij cerviksa, (ki je paramezonefritičnega, Muellerjevega porekla), kar vodi do primarne SCJ meje med epitelijema. Meja je na ektocerviksu, sega lahko celo na svod nožnice in je do nastopa odraščanja ozka in tanka.

Med odraščanjem se prične ploščatocelična metaplazija visokoprizmatskega epitelijskega. Ploščatocelična metaplazija ni enakomerna: najbolj izrazita je na vrhu papil, ki so najbolj izpostavljene znižanemu pH. V globini kripta štiti mukus visokoprizmatski epitelij in je zato ploščatocelična metaplazija kasnejša in počasnejša.

Metaplazija pa ni enakomerna le po globini ampak tudi po površini. Zato se transformacijska cona razširi in zajema območje med primarno mejo med epitelijema (nastalo v času intrauterinega razvoja) in dejansko novo mejo med preostalim visokoprizmatskim epitelijem in ploščatoceličnim epitelijem, nastalim z metaplazijo (in ne s "preraščanjem" od primarne SCJ meje). Meja med epitelijema je lahko zvezdaste oz. jezikeaste strukture. Metaplastični epitelij lahko preraste bazo zvezdaste strukture visokoprizmatskega epitelijskega. Kadar metaplastični epitelij "obkoli" večji otok visokoprizmatskega epitelijskega govorimo o "oknih žleznega epitelijskega", kadar pa so otočki preostalega visokoprizmatskega epitelijskega manjši pa o "žleznih špranjah". Metaplazija lahko povsem prekrije otoček visokoprizmatskega epitelijskega, ki se invertira kar vidimo kot "Ovulo Nabothi".

Kolposkopske slike širokih transformacijskih con so raznolike in zelo pisane. Neizkušenega opazovalca zlahka prestrašijo, da jih proglasi za atipične, čeprav so le drugače (varianete) normalne, tipične transformacijske cone, ki torej zajema območje med primarno mejo med visokoprizmatskim in ploščatoceličnim epitelijem (primarno SCJ, nastalo v času intrauterinega razvoja) in dejansko novo mejo med epitelijema.

Pri transformacijski coni ocenjujemo vidljivost, velikost, površino, rob, žilje, reakcijo na tuširanje.

Transformacijsko cono vidimo lahko v celoti na ektocerviksu (**TZ 1**), v celoti na ekto- in endocerviksu (**TZ 2**) ali pa je vsaj deloma endocervikalno tako, da je ne vidimo v celoti (**TZ 3**).

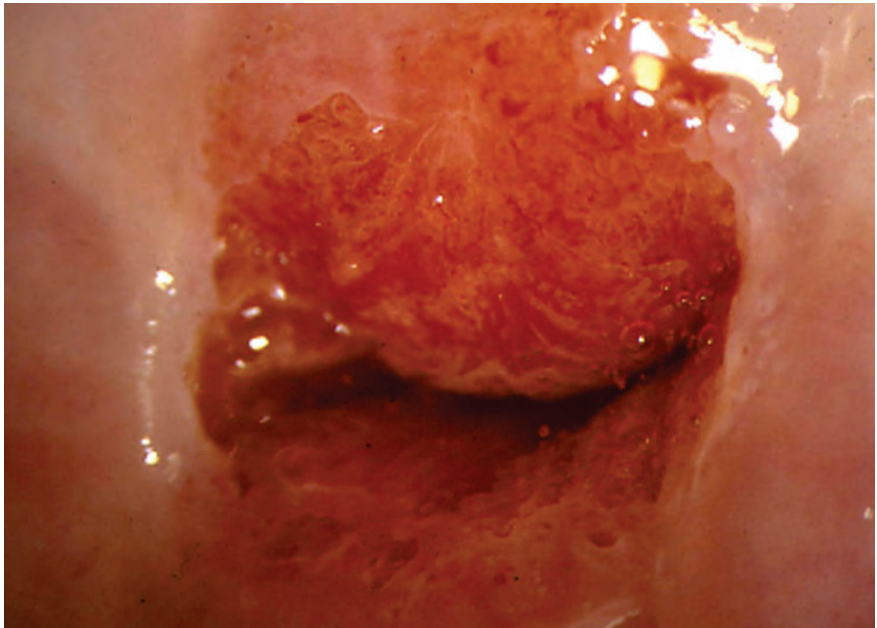
Kolposkopija je **zadovoljiva**, kadar vidimo celo območje transformacijske cone. V primerih, ko ne vidimo cele transformacijske cone (npr. kadar sega deloma v cervikalni kanal), pa kolposkopija **ni zadovoljiva**, tudi če je vidni del transformacijske cone normalen.

Transformacijska cona je lahko majhna ali velika: **tip I** < 1 cm<sup>2</sup>, **tip II** 1-2 cm<sup>2</sup>, **tip III** 3-4 cm<sup>2</sup>, **tip IV** sega do svoda (forniksa) nožnice.

Končno je transformacijska cona **tipična** (normalna) ali **atipična**.

Metaplastične celice imajo sorazmerno velika jedra in malo citoplazme. Zato metaplastični epitelij ni prosojen ampak je nežno bel. Po tuširanju s 3 % očetno kislino se celice dehidrirajo. Citoplazma uplahne, preostala jedra se zgostijo. S kolposkopom vidimo, da je belina izrazitejša, čeprav še vedno rahla, kar opišemo kot **bel epitelij**. Metaplastične celice ne vsebujejo glikogena. Zato se po tuširanju z jodom oz. Schilerjevo raztopino ne obarvajo. Pri metaplaziji se izravna meja epitelija proti stromi, papile z žilami se sploščijo, zato ne vidimo žilnih pojavov. Le pri starih ženskah z atrofičnim epitelijem cerviksa lahko vidimo sploščene žile, ki se enakomerno vejijo, kar opisujemo kot mrežaste ("network") punktacije. Žilne pojave in mejo med epitelijema poudari pri kolposkopiji zeleni filter.

Pri displazijah je belina epitelija izrazitejša in po tuširanju z očetno kislino izrazito groba. Stroma s papilami in žilami se ne splošči ampak celo poglobi in deformira. Ozke, poglobljene papile z žilami opisujemo kot razne oblike **punktacij** (npr. "hairpin", itd). Široke, deformirane papile z žilnimi pleteži pa tvorijo **mozaik**. Z izrazom **levkoplakija** označujemo le bel epitelij, ki je tako grob, da ga vidimo že makroskopsko. Predstavlja lahko hiperkeratozo, kondilom ali displazijo. Ker je tako debel, prekriva žilne fenomene, ki so za oceno morebitne displazije pomembnejši od grobosti oz. debeline samega belega epitelija.



*Slika 2 prikazuje normalno kolposkopsko sliko materničnega vratu.*

## **Zaključki**

Normalno kolposkopsko sliko materničnega vratu določajo ploščatocelični epitelij ekto cerviksa, visokoprizmatški, cilindričen epitelij endocerviksa in meja med obema epitelijema, ki jo imenujemo transformacijska cona. Kolposkopija je zadovoljiva, kadar vidimo celo območje transformacijske cone. Dobro poznavanje normalne kolposkopske slike je nujen pogoj za pravilno ugotavljanje atipičnih kolposkopskih slik.

## **Literatura**

Apgar, B.S., Brotzman, G.L., Spitzer, M. Colposcopy, Principle and Practice. Saunders Elsevier; 2008

Burghart E., Girardi, F., Pickel, H.. Colposcopy, Cervical Pathology. Thieme Verlag, Stuttgart, New York; 1998

Bornstein, J., Bentley, J., Bosze, P., Girardi, F., Haefner, H., Menton, M., Perrotta, M., Prendiville, M., Russell, P., Sideri, M., Strander, B., Torne, A., Walker, P., 2011 I.F.C.P Nomenclature Committee, 14. World Congress of Cervical Pathology and Colposcopy Rio de Janeiro, 5. julij 2011.

Smrkolj,Š. Citološke in biopsijske tehnike in kolposkopija v ginekologiji Med. Razgl.2011; 50(2) 45-54

Uršič-Vrščaj, M., Primic-Žakelj, M., Kirar-Fazarinc, I., et al. Navodila za izvajanje programa ZORA 3rd ed., Ljubljana: Onkološki inštitut; 2003.

Uršič-Vrščaj, M., et al. Smernice za celostno obravnavo žensk s predrakavimi spremembami materničnega vratu. Ljubljana:2011, < <http://zora.onko-i.si/>.>

Walkner, P., Dexeus, S., De Palo, G., et al. International Terminology of Colposcopy. An Updated Report from the International Federation for Cervical Pathology and Colposcopy. Obstet. Gynecol 2003;101(1):175-7

# Kolposkopija vnetnih in infektivnih sprememb

*Nina Jančar*

---

## Uvod

Vnetja materničnega vratu in nožnice so, poleg nosečnosti, najpogostejši razlog obiska ginekološke ambulante. Povzročajo jih različni povzročitelji: bakterije, glivice in virusi, ki so lahko spolno prenosljivi. Lahko pa tudi tujki (pozabljen tampon), poškodbe ali kemična sredstva. Vnetje materničnega vratu, cervicitis, lahko poteka asimptomatsko, v večini primerov pa ima značilne klinične znake, kot so izcedek iz nožnice, srbečica, kontaktne krvavitve, disparevnija in bolečine v spodnjem delu trebuha. Če odvzamemo bris materničnega vratu za citološko analizo, so pri vnetjih izvidi največkrat iz skupine B – neneoplastične spremembe, vnetje. Lahko pa dobimo citološki izvidi iz skupine C, na primer APC-N, APC-VS, PIL-NS. Kolposkopijo napravimo, kadar nam jo narekuje izvid citološkega brisa, pri ženskah z nep-ravilnimi ali kontaktnimi krvavitvami in pri tistih s ponavljajočimi vnetji.

## Klinična slika

Vnetja v nožnici se najpogosteje kažejo s povečanim izcedkom. Izcedek je običajno obilen, gnojav, belkast, rumenkast, zeleno obarvan ali brez barve, lahko je brez vonja, ali pa ima značilen, neprijeten vonj po ribah. Pogosto imajo bolnice poleg izcedka tudi bolečine v spodnjem delu trebuha ali v križu, srbečico, kontaktne krvavitve in disparevnijo. Najpogosteje so povzročitelji glivice ali bakterije, pogosto iz skupine spolno prenosljivih okužb (SPO). Poleg pregleda v spekulih moramo biti pri bolnicah s takšnimi simptomi pozorni na prisotnost mehurčkastih izpuščajev ali razjed na zunanjem spolovilu, bolečih mas v mali medenici ali povečanih ingvinalnih bezgavk, ki se pojavljajo pri infektivnih vzrokih, najpogosteje pri SPO.

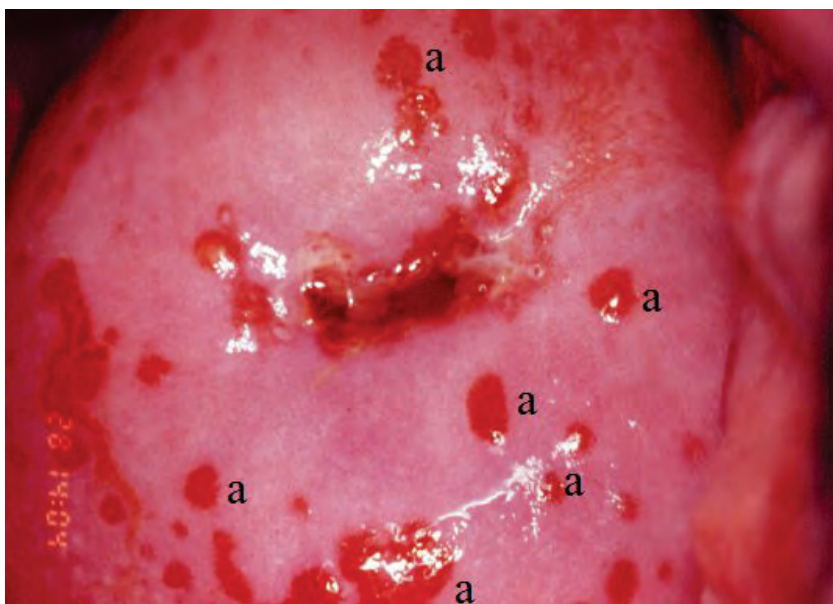
Med glivicami je najpogostejša *Candida albicans*. Vaginalno vnetje lahko povzroči bičkar *Trichomonas vaginalis*. Bakterijsko vaginozo najpogosteje povzroča prekomerna razrast anaerobnih bakterij, kot so: *Gardnerella vaginalis*, *Bacteroides*, *Peptostreptokoki*, *Mobiluncus* in druge. Vnetje materničnega vratu je lahko posledica bakterijskih SPO, predvsem s *Chlamydia*



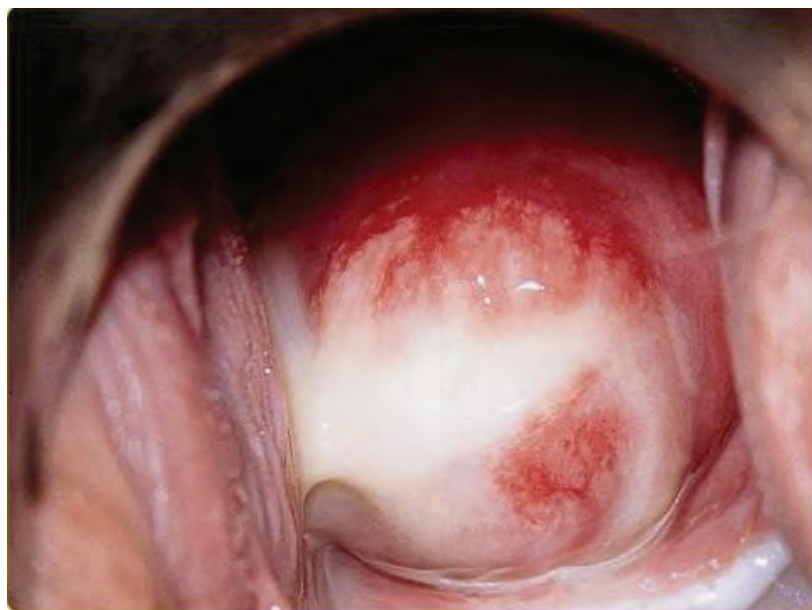trachomatis ali *Neisserio gonorrhoeae*. Vnetja nožnice in materničnega vratu povzročajo še druge bakterije, kot so: *Haemophilus ducreyi*, *Mycoplasma hominis*, *Streptococcus*, *Escherichia coli*, *Staphylococci* in druge. Med virusi pa najpogosteje *Herpes simplex virus*.

### **Klinični pregled**

Ob pregledu v spekulih pri vnetjih najprej opazimo izcedek v nožnici in iz cervikalnega kanala. Običajno lahko že na podlagi izcedka posumimo na povzročitelja. Pri okužbi s *Trichomonas vaginalis* vidimo obilen, penast, rumeno-zelenkast izcedek. Značilne za to okužbo so tudi pikčaste krvavitve, petehije po sluznici cerviksa in lahko tudi nožnice (Slika 1). Pri glivični okužbi vidimo v nožnici bel do zelenkast sirast izcedek, ki se lepi na stene, bolnice navajajo srbečico, zunanje spolovilo je pogosto pordelo. Pri bakterijski vaginozi je izcedek obilen, brezbarven do bel in pogosto zelo smrdeč. Pri tujkih v nožnici ima izcedek izredno neprijeten vonj in je rjavkasto obarvan. Za klamidijske okužbe in gonorejo je značilen gnojav izcedek iz cervikalnega kanala (Slika 2), cerviks je ranljiv in boleč ob premiku. Pri genitalnem herpesu lahko mehurčke napolnjene s prozorno tekočino vidimo tudi v nožnici in na materničnem vratu. Iz njih nastanejo razjede. Razjede po vnetjih se na materničnem vratu pozdravijo z brazgotinastim tkivom, zaradi česar lahko maternični vrat postane razobličen.



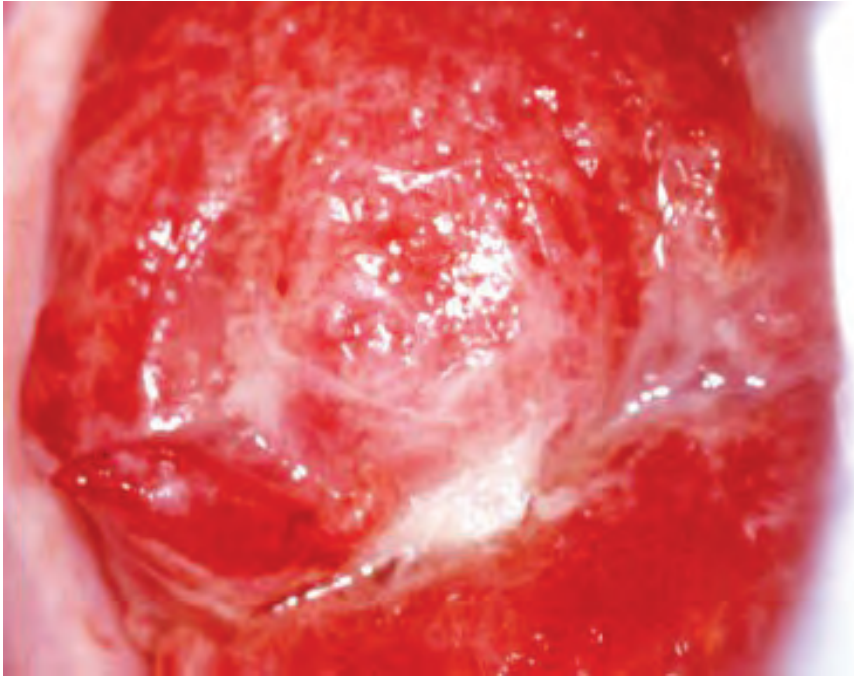
**Slika 1:** Pikčaste krvavitve (označene z a) na materničnem vratu pri okužbi s *Trichomonas vaginalis*.



**Slika 2:** Izcedek iz kanala materničnega vratu pri okužbi s *Chlamydia trachomatis*.

## Kolposkopija

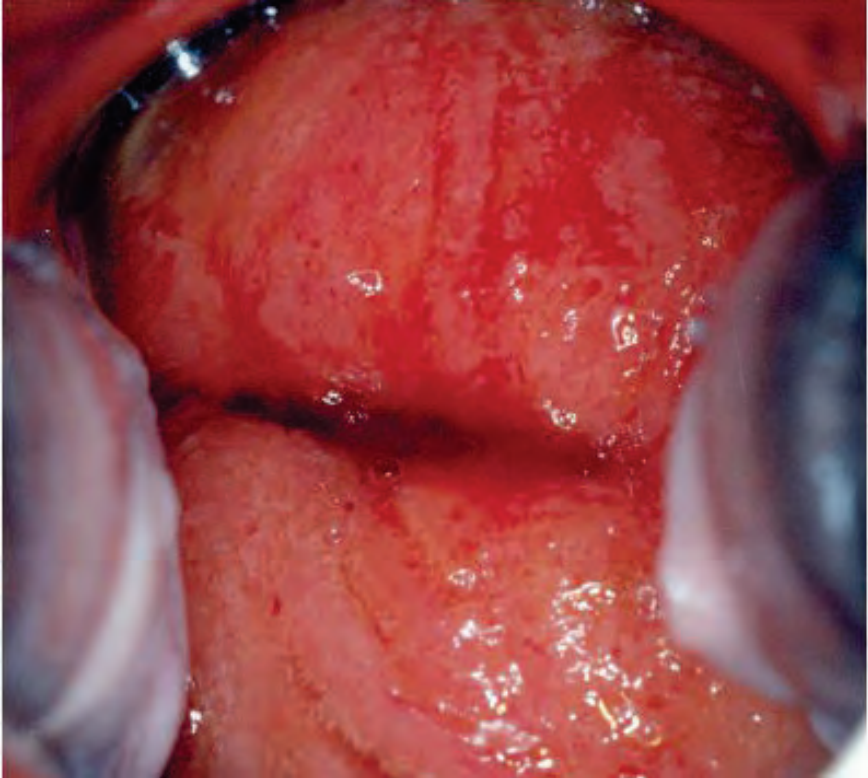
Pri vnetju materničnega vratu, cervicitisu, vidimo živo rdeč žlezni, endocervikani, epitelij že nativno (Slika 3). Žlezni epitelij izgubi grozdasto strukturo, saj se papile zaradi vnetja zravnavajo, viden je vnetni eksudat na materničnem vratu. Maternični vrat in stene nožnice so zaradi kongestije vezivnega tkiva pod epitelijem bolj pordeli.



**Slika 3:** Pordel žlezni epitelij z zlivajočimi papilami nativno


Ko vnet maternični vrat tuširamo z očetno kislino, bolnice navadno tožijo zaradi pekočega občutka in bolečin. Pri vnetju sluznice materničnega vratu in nožnice nastane edem, kapilare se razširijo, papile se povečajo, v stromo vdrejo vnetne celice. Zaradi propadanja povrhnjega sloja celic pride do luščenja le teh in posledičnih razjed. Kronično vnet maternični vrat je pordel, vidna so področja nežnega belega epitelija, ki ga najdemo tudi izven transformacijske cone (Slika 4). Povečane papile se vidijo kot punktacije in jih lahko zamenjamo s spremembami pri PIL-VS. Punktacije pri cervicitisu se razlikujejo od tistih pri PIL-VS, saj so bolj nežne, imajo majhne interkapilarne razdalje in jih najdemo tudi izven transformacijske cone ter na vagini. Pri kroničnem vnetju se te punktacije zlivajo v večja rdeča področja, z nako-pičenimi kapilarami, ki jih najdemo po celotnem materničnem vratu in

nožnici, temu rečemo jagodast cerviks (Slika 2). Kronično vnet cerviks je včasih kolposkopsko videti kot PIL-VS ali celo sumljiv za invazijo, saj na njemu najdemo krvaveče razjede in nekroze. Kadarkoli smo v dvomih, moramo zato napraviti ciljno biopsijo, da dobimo histološko potrditev diagnoze.



*Slika 4: Kronični cervicitis z intenzivnim vnetjem in erozijami. Belkaste zaplate so posejane povsod, tudi izven transformacijske cone.*

Po aplikaciji jodove raztopine, je kolposkopska slika lahko zelo različna. To je odvisno od ohranjene debeline epitelija zaradi različnih stopenj luščenja celic, ki vsebujejo glikogen. Kadar se odluščijo le celice na vrhovih papil, vidimo drobna, pikčasta, rumena področja na rjavi podlagi, kjer je še normalna debelina epitelija. Kadar vnetje postane kronično, se rumenkasta področja z intenzivni luščenjem povrhnjih celic med seboj zlivajo, kar vidimo kot tako imenovani leopardji vzorec (Slika 5). Kadar je vnetje zelo intenzivno in nastanejo področja erozij in nekroz, se le-te po aplikaciji jodove raztopine obarvajo rumeno-rdeče.



*Slika 5: Zlivajoča področja luščenja celic pri kolpitisu zaradi *Trichomonas vaginalis*, ki dajejo videz leopardjega vzorca po aplikaciji jodove raztopine.*

## **Literatura**

1. Eschenbach DA. history and review of bacterial vaginosis. Am J Obstet Gynecol 1993; 169: 441–5.
2. Uršič Vrščaj M, Rakar S, Možina A, Kobal B, Takač I, Deisinger D in sod. Smernice za celostno obravnavo žensk s predrakavimi spremembami materničnega vratu. Ljubljana: Onkološki inštitut 2011: 1–34.
3. Jančar N. Vnetja ženskih spolovil in pelvična vnetna bolezen. V: Takač I in Geršak K s sodelavci. Ginekologija in perinatologija. 1. izd. Maribor: Medicinska fakulteta; 2016. P. 130–140.
4. Burghardt E. Colposcopy – Cervical Pathology. Textbook and Atlas. 2nd revised and enlarged edition. New York: Thieme; 1991.
5. <http://screening.iarc.fr/colpochap.php?chap=9.php&lang=1>.

# Algoritem postopkov pri PIL-NS

*Borut Kobal, Jakob Koren*

---

## Uvod

Od leta 2011 v Sloveniji pri poročanju rezultatov brisov materničnega vratu (BMV) uporabljamo klasifikacijo po Bethesda, ki deli prekursorje raka materničnega vratu v ploščatocelično neoplazijo nizke stopnje (PIL-NS) in visoke stopnje (PIL-VS). Četrta klasifikacija SZO sedaj povzema citopatološko klasifikacijo dveh kategorij prekursorjev raka materničnega vratu in dokončno opušča tristopenjsko klasifikacijo iz leta 2003, ki je prekursorje delila v tri stopnje cervikalne intraepitelijske neoplazije (CIN). Razlogi za spremembe so opisane v poglavju tega zbornika 'Nova klasifikacija tumorjev ženskih reproduktivnih organov Svetovne zdravstvene organizacije'.

CIN 1, ki ga histopatološko potrdimo, na podlagi kakovostne in kolposkopsko vodene biopsije, kot lezijo v bazalnem sloju celic, omejeno na spodnjo tretjino epitela z arhitekturno dezorganizacijo in citološkimi atipijami, tako danes klasificiramo kot del širše skupine PIL-NS (angl. »low grade SIL«, LGSIL), v katero so zajete tudi druge spremembe, povezane z okužbo s HPV. Kliniki bomo morali postopoma sprejeti novo terminologijo v katero je CIN1 obravnavamo kot PIL-NS. Ugotovljeno je, da znotraj citološko opredeljenih PIL-NS lahko tega histološko potrdimo v 40-70 %, v primeru atipičnih ploščatih celic pa v 30-50 %. V 7 % najdemo PIL-NS tudi pri citološko ocenjenih visoko tveganih displazijah (PIL-VS). Zaradi citološke diagnoze PIL-NS v posameznih državah, so njihova priporočila težko primerljiva s tistimi, pri katerih nadaljni postopki izhajajo iz histološko verificiranih PIL-NS. Ne glede na to, je variabilnost v postopkih pri PIL-NS v grobem razdeljena med ekspektativno in takojšnje zdravljenje. Namen tega prispevka je tako opredeliti postopke ob PIL-NS (CIN1) in predstaviti smernice, ki temeljijo na znanostjo potrjenih ugotovitvah.

## Naravni razvoj PIL-NS

Visok delež spontane regresije sprememb potrjujejo danes številne raziskave ki jih pregledno navajamo na dnu tega poglavja.

Delež spontane regresije se giblje med 57 in 90 odstotki, odvisno od časa spremljanja, ki je običajno eno do tri leta in sovpada z analizami spontanega izkoreninjenja HPV okužbe (19.9 meseca). Pomembna elementa v regresiji sprememb predstavljata opustitev kajenja in uporaba bariernih zaščitnih sredstev. Ocenjuje se, da okrog 11 odstotkov PIL-NS napreduje v PIL-VS, delež persistence PIL-NS pa se giblje okrog 15 % po dveh letih spremljanja. Trenutno nimamo na voljo klinično uporabnih bioloških kazalcev, ki bi napovedali napredovanje PIL-NS v PIL-VS. Perzistentna okužba HPV zaenkrat ostaja najpomembnejši dejavnik tveganja za prehod v PIL-VS.

## **Diagnoza PIL-NS**

Diagnozo PIL-NS postavimo na podlagi ciljane biopsije in histološke verifikacije. Ob tem je nujno treba poudariti probleme povezane s postavitvijo diagnoze:

- Kolposkopska ocena PIL-NS in izbira mesta za biopsijo. Za zanesljivo diagnozo sta najpomembnejša elementa zadovoljiva kolposkopija in ustrezna izkušnost kolposkopista. Kadar ta pogoja nista izpolnjena, lahko pričakujemo PIL-VS tudi med 23 in 55 % v eksciziji Tz. Slika 1. Prikazuje PIL-NS.
- Analize variabilnosti histopatološke diagnoze so pokazale, da obstaja visoko intra in interopazovalno neskladje pri oceni PIL-NS. Ocenjuje se, da PIL-NS pri ponovnem ekspertnem pregledu potrdimo le v slabi polovici primerov, v približno 10 odstotkih pa potrdimo PIL-VS.

Problem spregledanja PIL-VS ob postavitvi diagnoze PIL-NS je majhen v primeru zadovoljive kolposkopije in kakovostne kolposkopske ocene in z njo ustrezno odvzete biopsije. Možnost diskordance med citološkim PIL-VS in histološkim izvidom PIL-NS je med 5-7 %. V primeru zadovoljive kolposkopije in ustrezne kolposkopske ocene menimo, da se prepusti nadaljne postopke referenčnim kolposkopskim centrom. Kiretaža cervikalnega kanala je v takih primerih nepotrebna, saj doprinese k diagnozi PIL-VS le v 2-5 %. Pri nezadovoljivi kolposkopiji ali manj kakovostni kolposkopski oceni vdiagnostiki vedno sledimo citološki oceni PIL visoke stopnje, kiretaža cervikalnega kanala je smiselna.

## **Izhodišča za postopke pri PIL-NS**

Ob upoštevanju variabilnosti pri postavitvi histološke diagnoze in ob nejasnem biološkem potencialu sprememb, ki jih na podlagi histološke slike uvrščamo med PIL-NS, ter ob dejstvu, da najmanj dve tretjini sprememb spontano regredira, so klinične odločitve težke in se v posameznih zdravstvenih sistemih razlikujejo tudi znotraj sistema. Kljub temu danes prevladuje prepričanje, da PIL-NS lahko spremljamo brez agresivnih postopkov, v kolikor sta izpolnjena kriterija zadovoljive kolposkopije in ustrezne izkušnosti kolposkopista.

Temeljni pristop pri obravnavi nizko tveganih displazij je tako ekspektativen. V pričakovanju izzvenenja okužbe s HPV napravimo triažni test HPV po enem letu, saj po tem obdobju pričakujemo negativen izvid v 70 % primerov. Prisotnost onkogenih HPV po tem obdobju zahteva ponovno kolposkopijo in po potrebi ponovno biopsijo. Ob ponovni potrditvi PIL-NS lahko pričakujemo nadaljnje izzvenenja HPV okužbe, saj je stopnja spontane izginitja HPV po dveh letih 90 %. Slednje še posebej velja za mlade ženske, pri katerih je delež okužb s HPV visok. Napredovanje PIL-NS v PIL-VS je tesno povezano z vztrajajočo okužbo s HPV, zato pri pozitivnem izvidu ponovljenega triažnega testa HPV oziroma najkasneje po dveh letih ponudimo zdravljenje PIL-NS. V kolikor ne delamo triažnega HPV testa lahko lahko priporočamo BMV čez eno leto, če je bil pred biopsijo bris APC-N ali PIL-NS. Pri negativnem izvidu ponovljenega BMV, ponovimo BMV še enkrat čez eno leto - če je BMV negativen, nadaljujemo z rednim presejanjem. Pri izvidu ponovljenega BMV po prvem ali drugem letu, ki ni popolnoma negativen, napravimo kolposkopijo in po potrebi ponovno biopsijo, enako ukrepamo pri izvidu ponovljenega BMV APC-VS ali PIL-VS.

## **Zdravljenje**

Zdravimo samo ženske z vztrajajočo PIL-NS in ženske z napredovanjem v PIL-VS, pri čemer triažni test HPV najbolj izpostavi najpomembnejši dejavnik tveganja – vztrajajočo okužbo s HPV. Zdravljenje ob postavitvi diagnoze lahko ponudimo tudi ženskam, ki si zdravljenje, ob polnem razumevanju vseh postopkov želijo; ter ženskam, pri katerih, ne glede na vzrok, ne moremo zagotoviti kvalitetnega sledenja. Optimalno zdravljenje mora zagotoviti visok odstotek ozdravitve ob nizki obolevnosti in ustrezni ekonomičnosti. Izbiro tako predstavlja danes laserska evaporacija oziroma elektrofulguracija porcije, medtem ko ekscizijske metode zdravljenja kot prvi



izbor pri PIL-NS niso sprejemljive. Po zdravljenju PIL-NS zadostuje citološko sledenje, kolposkopija ni potrebna razen v primeru citoloških sprememb v smeri PIL-VS. Izkoreninjenje visokorizičnih HPV lahko pričakujemo ob koncu prvega leta po zdravljenju (v povprečju 7.7 meseca).

## **Smernice**

S smernicami želimo zavezati prekomerno in nepotrebno zdravljenje žensk ob postavitvi diagnoze, kar še posebej velja za mlade ženske od 20 do 24 let starosti. Ker je pri njih verjetnost napredovanja PIL-NS v PIL-VS majhna, delež okužbe s HPV pa visok,

Pri smernicah upoštevamo, da so PIL-NS posledica sveže okužbe s HPV in jih histološko težko ločimo od drugih oblik okužbe s HPV. Praviloma so zaradi narave spolno prenosljivih okužb najpogostejše pri najstnicah in mladih ženskah, obstaja pa tudi relativna povezava z menjavanjem spolnih partnerjev, kajenjem in neuporabo bariernih zaščitnih metod. Dve tretjini sprememb spontano nazaduje po enem letu, do 90 % pa v treh letih. Tveganje za razvoj PIL-VS je enako kot pri citološko opredeljeni blagi diskariozi. Vsi zgoraj naštetih dejavniki omogočajo konservativen pristop z ustreznim sledenjem PIL-VS do dveh let, ob upoštevanju, da je bil izvid pridobljen po kakovostni in zadovoljivi kolposkopsko vodeni biopsiji.

## **Z dokazi podprte ugotovitve:**

- Prevalenca PIL-NS je soodvisna od prevalence HPV okužbe (Coutlee F, Ratnam S, 2011) in je močno odvisna od starosti in vzorca spolnega vedenja presejane populacije (Bosch FX, Burchell AN, 2008; Howell-Jones R, de Silva N, 2012; Oakeshott P, Aghaizu A, 2012).
- Cin 1 ali PIL-NS ne obstaja kot posebna oblika cervikalne intraepitelijske spremembe brez okužbe s HPV (Zuna RE, Wang SS, 2005).
- Pri spolno aktivnih mladostnicah in mladih ženskah se stopnja spontanega nazadovanja PIL-NS giblje med 60 in 70 % v prvem letu in doseže 90 % po treh letih (Tarkowski TA, Koumans EH, 2004; Schmeink CE, Massuger LF, 2013).
- Ocenjujejo, da približno 10-13 % PIL-NS napreduje v PIL-VS skozi daljše časovno obdobje (povprečje 16,5 mesecev) in da obstaja tesna povezava z vztrajajočo okužbo s HPV, kot tudi s kajenjem

(Schaal JP, Mougin C, 2003; Lee C, Mancuso V, 2003; Bansal N, Wright JD, 2008).

- Določanje onkogenih ali visokotveganih HPV ob postavitvi diagnoze ni smiselno, triažni test HPV pa je najprimernejša oblika sledenja (Mesher D, Szarewski A, 2010; Wright TC, Cox JT, 2003; Jones S, Sykes P, 2004).
- Kolposkopija je v obdobju spremljanja smiselna le ob pozitivnem triažnem testu HPV (Mesher D, Szarewski A, 2010).
- Pri ženskah v starosti od 20 do 24 let je tveganje za PIL-VS zelo nizko (Bernard VB, Watson M, 2012), pri njih lahko priporočamo sledenje s ponovnim BMV (Massad LS, Einstein MH, 2012 ASCCP guidelines), če je bil pred biopsijo bris APC-N ali PIL-NS.
- Metode zdravljenja z izrezom (ekscizijske metode) kot prva izbira pri PIL-NS niso sprejemljive (Roy MC, Mayrand MH, 2004; Elit L, Levine MN, 2011).
- Za destruktivne oblike zdravljenja se primarno odločamo v posameznih primerih, ko ne moremo zagotoviti ustreznega sledenja in ob pogojih zadovoljive kolposkopije (Padilla-Paz LA, Carlson J, 2004).
- Vztrajanje PIL-NS (CIN 1) je v tesni povezavi z vztrajajočo okužbo s HPV in jo pričakujemo po dvoletnem opazovanju pri približno 15 %. Takrat praviloma ponudimo zdravljenje – prednost imajo destruktivne metode (krioterapija, laser ipd.) (Roy MC, Mayrand MH, 2004; Padilla-Paz LA, Carlson J, 2004; Robertson AJ, Anderson JM, 1989; Plummer M, Schiffman M, 2007; Monsonego J, 2004; Stoler MH, Schiffman M, 2001).

## **Zaključek**

Zdravljenje PIL-NS je praviloma ekspektativno, saj imamo z določanjem visokorizičnih HPV, v času sledenja, dovolj občutljiv test za prepoznanje perzistentne HPV okužbe in s tem večjega tveganja za progres v PIL-VS. Pri zdravljenju je prva izbira uporaba destruktivnih metod – predvsem laserske vaporizacije.

## Ostali viri

Uršič-Vrščaj M, Rakar S, Možina A, Kobal B, Takač I, Deisinger D, Zore A. Smernice za celostno obravnavo žensk s predrakavimi spremembami materničnega vratu. Ljubljana: Onkološki inštitut, 2011. 34 str., graf. prikazi.

Schiffman M, Solomon D. Findings to date from the ASCUS-LSIL Triage Study (ALTS). *Arch Pathol Lab Med* 2003; 127(8):946-9.

Scheungraber C, Kleekamp N, Schneider A. Management of low-grade squamous intraepithelial lesions of the uterine cervix. *Br J Cancer* 2004; 90(5):975-8.

Lee C, Mancuso V, Contant T, Jackson R, Smith-Mccune K. Treatment of women with low-grade squamous intraepithelial lesions on cytologic evidence or biopsy results by board certified gynecologists. *Am J Obstet Gynecol* 2003; 188(3):693-8.

A randomized trial on the management of low-grade squamous intraepithelial lesion cytology interpretations. *Am J Obstet Gynecol* 2003; 188(6):1393-400

Schaal JP, Mougin C. Persistence and load of high-risk HPV are predictors for development of high-grade cervical lesions: a longitudinal French cohort study. *Int J Cancer* 2003; 106(3):396-403.

Hudelist G, Manavi M, Pischinger KI, Watkins-Riedel T, Singer CF, Kubista E, Czerwenka KF. Physical state and expression of HPV DNA in benign and dysplastic cervical tissue: different levels of viral integration are correlated with lesion grade. *Gynecol Oncol* 2004; 92(3):873-80.

Kourounis G, Ravazoula P, Michail G. Normal colposcopy following abnormal Pap smear evoking LGSIL: a follow-up study. *Eur J Gynaecol Oncol* 2004; 25(5):623-4.

Jones S, Sykes P, Pather S, Peddie D. Is there a role for colposcopy in the follow-up of treated low grade squamous intraepithelial lesions? *Aust N Z J Obstet Gynaecol* 2004; 44(6):574-6.

Guido R. Guidelines for screening and treatment of cervical disease in the adolescent. *J Pediatr Adolesc Gynecol* 2004; 17(5):303-11

Cox JT, Schiffman M, Solomon D. Prospective follow-up suggests similar risk of subsequent cervical intraepithelial neoplasia grade 2 or 3 among women with cervical intraepithelial neoplasia grade 1 or negative colposcopy and directed biopsy. *Am J Obstet Gynecol* 2003; 188(6):1406-12.

Padilla-Paz LA, Carlson J, Twiggs LB, Lonky N, Crum CP, Felix J, Hunter V, Krumholz B, Massad LS, Benedet JL. Evidence supporting the current management guidelines for highgrade squamous intraepithelial lesion cytology. *J Low Genit Tract Dis* 2004; (2):139-46.

Apgar BS, Zoschnick L, Wright TC. The 2001 Bethesda System terminology. *Am Fam Physician* 2003; 68(10):1992-8.

Wright TC, Cox JT, Massad LS, Carlson J, Twiggs LB, Wilkinson EJ, et al. 2001 consensus guidelines for the management of women with cervical intraepithelial neoplasia. *Am J Obstet Gynecol* 2003; 189(1):295-304.

Wright TC, Cox JT, Massad LS, Twiggs LB, Wilkinson EJ, et al. .2001 Consensus Guidelines for the management of women with cervical cytological abnormalities. *JAMA* 2002; 287(16):2120-9

Rouzier R. Management of CIN1. *J Gynecol Obstet Biol Reprod* 2008; 37 Suppl 1:S114-20. Bosch F.X., Burchell A.N., Schiffman M., Giuliano A.R., de Sanjose S., Bruni L., Tortolero-Luna G., Kjaer S.K., & Munoz N. Epidemiology and natural history of human papillomavirus infections and type-specific implications in cervical neoplasia. *Vaccine*. 2008; 26 Suppl 10, K1-16.

Zuna RE, Wang SS, Rosenthal DL, Jeronimo J, Schiffman M, Solomon D; ALTS Group. Determinants of human papillomavirus-negative, low-grade squamous intraepithelial lesions in the atypical squamous cells of undetermined significance/low-grade squamous intraepithelial lesions triage study (ALTS). *Cancer*. 2005 Oct 25;105(5):253-62.

Gonzales-Bousquet E, Selva L, Sabria J, Pallares L, Almeida L et al. Predictive factors for the detection of CIN II-III in the follow up of women with CIN I. *Eur J Gynaecol Oncol*. 2010; 31(4): 369-71.

Mesher D, Szarewski A, Cadman L et al. Long-term follow-up of cervical disease in women screened by cytology and HPV testing:results from the HART study. *Br.J.Cancer* 2010;102:1405-10.

Plummer M., Schiffman M., Castle P.E., Maucort-Boulch D., & Wheeler C.M. A 2-year prospective study of human papillomavirus persistence among women with a cytological diagnosis of atypical squamous cells of undetermined significance or low-grade squamous intraepithelial lesion. *J Infect Dis* . 2007; 195: 1582-1589.

# Kolposkopija visokotveganih predrakavih sprememb materničnega vratu (PIL-VS)

*Branko Cvjetičanin, Mija Blaganje, Špela Smrkolj*

---

## Uvod

Displazije materničnega vratu so tesno povezane s HPV okužbo. Na splošno velja, da v 98 % HPV okužba izzveni v 2-3 letih in tako tudi verjetnost nastanka visokotveganih predrakavih sprememb materničnega vratu (ploščatocelična intraepitelijska lezija visoke stopnje, PIL-VS). Približno 10 % nizkotveganih predrakavih sprememb materničnega vratu (ploščatocelična intraepitelijska lezija nizke stopnje, PIL-NS) skozi daljše časovno obdobje napreduje v PIL-VS (v povprečju v 16.5 mesecih). V nadaljevanju prispevka opisujemo kolposkopske značilnosti visokotveganih predrakavih sprememb PIL-VS.

## PIL-VS

Po podatkih Registra cervikalne patologije ZGO (2006) vsako leto zdravimo 1800 bolnic s CIN 2 in 3, po novem imenovanih s skupnim imenom PIL-VS.

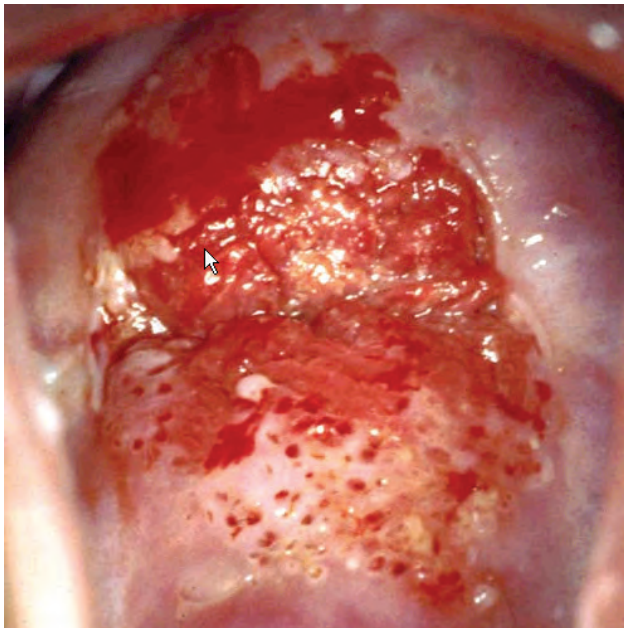
Zanesljivost kolposkopije pri napovedi PIL-VS se po razpoložljivih podatkih literature giblje med 60 % - 85 %. Po priporočilih angleškega združenja kolposkopistov obstaja minimalni standard kakovosti pri 65 % skladnosti kolposkopske diagnoze s histologijo konusa. Združenje za ginekološko onkologijo, kolposkopijo in cervikalno patologijo Slovenije (ZGO-SZD) priporoča 70 % zanesljivost.

Nekdaj zmerno in hudo displazijo (CIN 2, 3) uvrščamo po novem v skupno kategorijo PIL-VS, saj je zanesljivost histološkega ločevanja med obema skupinama nizka. PIL-VS skladno s 'Smernicami za celostno obravnavo žensk s predrakavimi spremembami materničnega vratu' zdravimo z redkimi izjemami takoj, saj predstavljajo preveliko tveganje za progres v invazivno bolezen (15 % - 25 %).

Pri kolposkopskem diagnosticiranju PIL-VS se poskušamo ravnati z opredeljevanjem do naslednjih parametrov:

- Žilne spremembe: punktacije, mozaik, atipično žilje
- Interkapilarna razdalja
- Barvni toni
- Površina spremembe
- Zunanje in notranje meje sprememb
- Velikost lezije
- Intenzivost obarvanja s Schilerjevim reagentom in čas razbarvanja po tuširanju z očetno kislino
- Zadovoljive oz nezadovoljive kolposkopije
- Poznani podatki citopatološkega laboratorija o citološko-histoloških korelacijah in lastni analitični podatki o kolposkopski diagnostiki
- Historične anamneze glede BMV in predhodnih zdravljenj MV

Prehod displazije v intraepitelijski karcinom je kolposkopsko kontinuiran, začetna invazija pa kolposkopsko sliko očitneje spremeni.



*Slika 1. Kolposkopska slika PIL-VS.*

## Reidov kolposkopski indeks: ločevanje PIL-NS in PIL-VS

Gre za sistematično in objektivno metodo kolposkopskega ločevanja različnih stopenj predrakavih sprememb. Natančna uporaba te metode omogoča kolposkopistu tehtnejše prepoznavanje morebitnih intraepitelijskih lezij nizke stopnje, v izjemnih primerih lahko tudi brez biopsije, ali pa mu olajša odločitev glede metod zdravljenja pri intraepitelijskih lezijah visoke stopnje. Prav tako je metoda v dodatno pomoč pri neskladju citoloških, histoloških in kolposkopskih izvidov.

Za mladega kolposkopista je **Reidova metoda** kolposkopskega točkovanja dobrodošla pri samotestiranju oziroma evaluaciji kakovosti. Metoda je enostavna, pri njeni redni uporabi potrebujemo za točkovanje le nekaj minut. Zanesljivost metode je v rokah izkušenega kolposkopista od 85 % do 97 %. Natančnejšo opredelitev indeksa glej v poglavju »Terminologija in indikacije za kolposkopski pregled«.

Reidov kolposkopski indeks opisuje štiri znake in jih točkuje od 0 do 2:

- **Robovi:** karakter robov lezije.
- **Barva:** opis barve po tuširanju z očetno kislino.
- **Žilje:** ocena poteka žilja.
- **Obarvanje z jodom:** značilnosti obarvanja z jodom.

Reidov kolposkopski indeks

- 0 – 2 → verjetno PIL-NS
- 3 – 5 → prekrivajoča se lezija: verjetno PIL-NS ali PIL-VS
- 6 – 8 → verjetno PIL-VS

Postopek:

- oceni robove (0, 1, 2)
- oceni barvo (0, 1, 2)
- oceni žilje (0, 1, 2)
  - začasno točkovanje → < 2 (6), > 3 (6)
- tuširanje z jodom (0, 1, 2)

Izračunaj Reidov kolposkopski indeks.

## **Navodila za uporabo točkovanja:**

točkovanje se uporablja sekvenčno (vsak znak lahko nakazuje t.i. visoko tvegano displazijo in končno točkovanje). Specifično za Reidov kolposkopski indeks je, da je rizičnost lezije delno določena pred točkovanjem z jodom. Rumeno obarvanje je namreč značilno tako za skvamozno metaplazijo, kakor za visoko tvegane displazije, zato je pri dokončnem točkovanju vedno potrebno določiti rizičnost lezije pred obarvanjem z jodom.

Reidov kolposkopski indeks je shematsko prikazan v prispevku **Terminologija in indikacije za kolposkopski pregled.**

## **Zaključek**

Izkušeni kolposkopist lahko loči spremembe, značilne za visokotvegane displazije materničnega vratu oziroma karcinom. Čeprav je občutljivost kolposkopije zelo visoka, je njena specifičnost kljub vsemu relativno nizka, vendar s stopnjo tveganosti displazije narašča.

## **Viri**

Robertson AJ, Anderson JM, Beck JS, Burnett RA, Howatson SR, Lee FD Observer variability in histopathological reporting of cervical biopsy specimens. *J Clin Pathol* 1989;42:231-8

Stoler MH, Schiffman M. Interobserver reproducibility of cervical cytologic and histologic interpretations: realistic estimates from the ASCUS-LSIL triage study. *JAMA* 2001;285:1500-5

Nuovo J, Melnikov J, Willan AR, Chan BK. Treatment outcomes for squamous intraepithelial lesions. *Obstet Gynecol* 2000;68:25-33

Mitchell MF, Tortolero-Luna G, Wright T, Sarkar A. Cervical human papillomavirus infection and intraepithelial neoplasia: a review. *J Natl Cancer Inst Monogr* 1996;21:17-25

Wright TC, Ferency AF, Kurman RJ. Precancerous lesions of the cervix. In: Kurman RJ, ed. *Blaustein's Pathology of the female Genital Tract*. New York, Springer-Verlag;2002:253-324

Genest DR, Stein L, Cibas E, Sheets E, Fitz JC, Crum CP. A binary system for classifying cervical cancer precursors: criteria, reproducibility, and viral correlates. *Hum Pathol* 1993;24:730-6

Fina BA, Feinstein GI, Sabella V. The pre- and postoperative value of endocervical curettage in the detection of cervical neoplasia and invasive cervical cancer. *Gynecol Oncol* 1998; 71: 46-9



Ferris DG, Miller MD. Colposcopic accuracy in a residency training program: Defining competency and proficiency. *J Fam Pract* 1993; 36: 515-20.

Davey DD, Woodhouse S, Styer P, Mody D. Atypical epithelial cells and specimen adequacy: concurrent laboratory practices of participants in the college of American pathologists interlaboratory comparison. *Arch Pathol Lab Med* 2000; 124

Genest DR, Stein L, Cibas E, Sheets E, Fitz JC, Crum CP. A binary system for classifying cervical cancer precursors: criteria, reproducibility, and viral correlates. *Hum Pathol* 1993;24:730-6

Fina BA, Feinstein GI, Sabella V. The pre- and postoperative value of endocervical curettage in the detection of cervical neoplasia and invasive cervical cancer. *Gynecol Oncol* 1998; 71: 46-9

# Kolposkopija zgodnjega raka materničnega vratu

*Maja Pakiž, Andraž Dovnik*

---

Zgodnji rak materničnega vratu je po definiciji organizacije FIGO rak stadija FIGO IA in IB1. FIGO stadij se postavi na podlagi kliničnega pregleda in patološkega pregleda konusa, v kolikor gre za mikroskopsko vidno in potrjeno bolezen brez makroskopsko vidnega tumorja. Stadij IA zajema tumorje s horizontalno invazijo do 7 mm in premera do 3 mm (IA1) oziroma od 3 do 5 mm (IA2). Tumorji IB1 so vsi, ki so večji od prej naštetega ter vsi klinično vidni tumorji do 4 cm, ki ne prehajajo na okolnja tkiva. Po zadnjih podatkih Registra raka Republike Slovenije za leto 2014 incidenca invazivnih rakov materničnega vratu še vedno pada, skoraj polovica (49 %) jih je ob postavljeni diagnozi zgodnjih, torej omejenih na maternični vrat. Glavni dejavniki tveganja so povezani s spolno prenosljivo okužbo z visokorizičnimi HPV, torej zgodnji prvi spolni odnos, število spolnih partnerjev, anamneza drugih spolno prenosljivih bolezni, anamneza predrakavih sprememb in raka na nožnici, spolovilu ali cerviksu ter imunosuprimiranost. Zgodnji rak materničnega vratu je lahko povsem asimptomatski, lahko pa se pokaže z nepravilnimi krvavitvami iz nožnice, še posebej s postkoitalnimi krvavitvami, ali močnejšim, vodenim ali gnojnim izcedkom, ki je sicer nespecifični simptom.

Ob makroskopsko odsotni sliki vidnega tumorja je navadno citološki izvid brisa materničnega vratu, odvzet v preventivnem oziroma presejalnem programu ali zaradi simptomov, patološki in zahteva pregled s kolposkopijo.

Posodobljena kolposkopska terminologija (kolposkopska terminologija Mednarodne zveze za cervikalno patologijo in kolposkopijo) opisuje kolposkopske spremembe kot normalne in nenormalne, le-te so lahko nizke (gradus 1) ali visoke stopnje (gradus 2). Posebej so navedene kolposkopske spremembe, ki so sumljive za invazivno bolezen. Nenormalne kolposkopske spremembe visoke stopnje (gradus 2) so gosto očetno bela področja, ki se hitro obarvajo in s poudarjenimi izvodili žlez, z ostrimi robovi, grobi mozaik in nepravilne punktacije. Najpomembnejša kolposkopska sprememba, sumljiva za invazivno bolezen, pa je atipično žilje. Žile so nepravilnega poteka in

oblike, prekinjene v poteku, se nepravilno razvejajo, imajo obliko vijačnice ali harpune, so daleč narazen, različnih premerov (praktičen nasvet, pravilno žilje posnema razvejanost drevesa, vse ostale oblike žilja so sumljive za vsaj PIL VS oziroma za invazijo). Dodatni znaki, sumljivi za invazijo, so še krhkost žil, nepravilna, negladka površina sprememb, eksofitična rast sprememb, nekroze, razjede in pa seveda makroskopsko viden tumor.

Sama kolposkopija z uporabo očetne kisline ima po podatkih iz literature občutljivost za najdbo CIN2 in več okoli 79 %, specifičnost pa okoli 85 %. Diagnozo invazivnega karcinoma vedno postavimo histološko.

Pri nenormalnih kolposkopskih znakih visoke stopnje (gradus 2) in pri znakih, sumljivih za invazijo, se svetuje biopsija. Za biopsijo sprememb se ne svetuje lokalne analgezije, ker je aplikacija le-te lahko enako boleča kot sama biopsija, anestetik pod epitelom pa lahko tudi spremeni izgled epitela. Lokalni ali sistemski analgetiki navadno niso učinkoviti in se jih zato ne svetuje. V veliki večini primerov je biopsija povezana z minimalnim neugodjem, ki se lahko učinkovito zmanjša še z metodami preusmerjanja pozornosti. Praktičen nasvet iz vsakdanjega dela bi bil, da gospa na primer zakašlja in se v tistem trenutku odzame biopsija.

Čeprav je bilo v preteklosti svetovano, da se biopsije naredijo v najmanjšem možnem številu, torej če je le možno samo ena, kolposkopsko vodena, z namenom zmanjšati neudobje bolnice in možnost krvavitve, so kasnejše raziskave pokazale, da se z večjim številom biopsij pomembno poveča občutljivost biopsije za potrditev diagnoze PIL-VS (CIN3) in več (občutljivost ene biopsije je bila ocenjena na 68 %, dveh ali treh pa na 82-83.3 %). Pri biopsiji je potrebno še paziti, da se v bioptični material zajema tudi stroma, sicer patolog ne more oceniti prisotnosti invazije. V primeru, da je sprememba kolposkopsko in/ali citološko visoko sumljiva za invazijo, v biopsiji pa le-ta ni potrjena, je smiselno biopsijo tudi ponoviti pred odločitvijo o zdravljenju. Samo večje število biopsij ni povezano z večjim tveganjem za ponovitev HPV pozitivnih lezij.

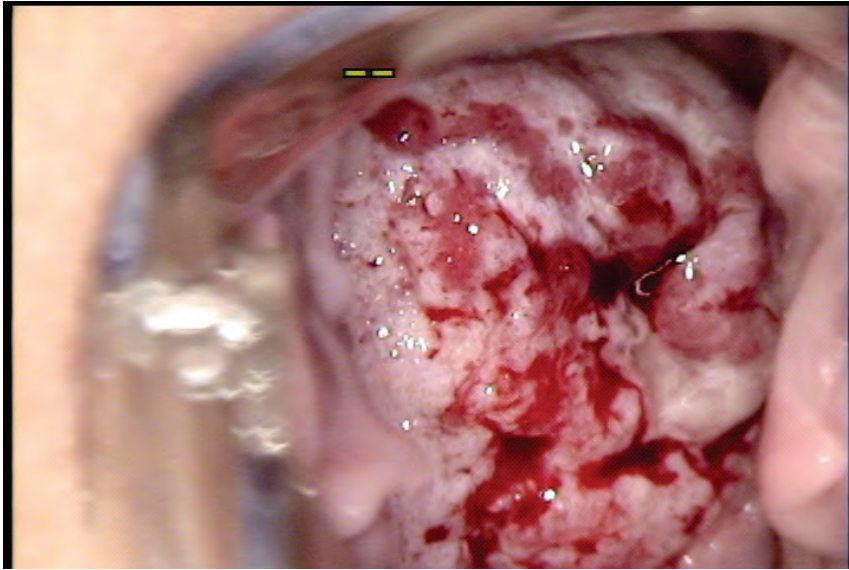
Krvavitev po biopsiji je navadno prisotna, vendar v veliki večini primerov minimalna, posebni ukrepi niso potrebni, in se spontano zaustavi, lahko se lokalno uporabi srebrov nitrat (lapis). Večja verjetnost hujše krvavitve je prisotna pri nosečnicah, ženskah na antikoagulantni terapiji ter pri že prisotnem karcinomu. Biopsijo v teh primerih je smiselno izvajati v ustanovi, ki ima možnost aktivnega ukrepanja. Prvi ukrep je predvsem tamponada in aktivno spremljanje krvavitve ter ostali ukrepi, potrebni za vzdrževanje

hemodinamske stabilnosti bolnice. Kadar imamo citološko postavljen sum na predrakavo spremembo visoke stopnje ali karcinom in odsotno nenormalno kolposkopsko sliko oziroma transformacijsko cono tip 3, se svetuje narediti ekskohleacijo cervikalnega kanala (ECC). Le-ta je smiselna tudi ob sumu na predvsem žlezne spremembe, saj so pri njih pogostejše multifokalne lezije. ECC poveča občutljivost pregleda za zaznavo predrakavih sprememb in začetnega raka, še posebej pri pomenopavzalnih ženskah. Tudi ekskohleacija cervikalnega kanala se lahko izvede v ambulantni brez lokalne anestezije. Je pa seveda ne izvajamo pri nosečih ženskah.

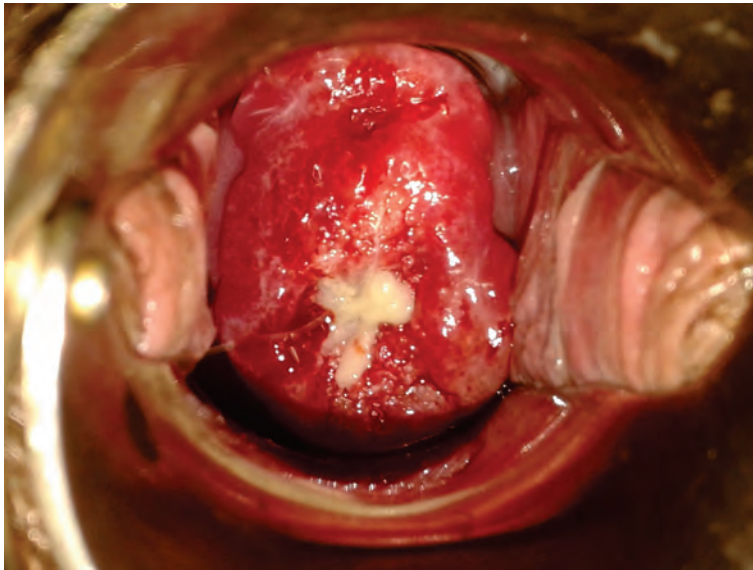
V primeru, da obstaja klinično visok sum na rak materničnega vratu in z biopsijami le-tega ne potrdimo, je potrebno razmišljati o diagnostični konizaciji ali LLETZ. Zgodovinsko gledano se je ob sumu na invazivni karcinom svetovala klasična konizacija, saj je LLETZ lahko povezan s termičnimi poškodbami robov, ki tako niso patološko pregledni, kar lahko posledično zamegli mejo med mikroinvazivnim in invazivnim karcinomom ter med AIS ter invazivnim žleznim karcinomom. Vendar so se kasneje priporočila Ameriškega združenja za kolposkopijo in cervikalno patologijo spremenila (leta 2006) v smislu, da se ne opredeli več vrsta tehnike, saj se je vseeno pokazalo, da v veliki večini primerov klasična konizacija ni bila superiorna LLETZ-u.

Kolposkopske spremembe, ki lahko posnemajo značilnosti pri invazivnem raku, so najpogosteje cervikalni miomi, ki bočijo ektocerviks in se na njih izrazi atipično žilje, kondilomi, polipi, decidualno tkivo v nosečnosti in granulacijsko tkivo po celjenju. V vseh nejasnih primerih se svetuje pregled pri izkušenemu kolposkopistu in seveda biopsija. Še posebej nosečnostne spremembe lahko posnemajo vse nenormalne kolposkopske slike brez prisotnosti predrakavih sprememb ali invazivnega raka.

Kolposkopski pregled materničnega vratu s ciljno biopsijo oziroma več biopsijami je tako zlati standard za postavitev diagnoze invazivnega zgodnjega raka materničnega vratu. Najpomembnejša kolposkopska značilnost, sumljiva za invazivni karcinom, je atipično žilje. Zelo pomembno je vedeti, da v primeru visokega kliničnega in/ali citološkega suma vztrajamo tudi s ponovitvami biopsij, dodamo ECC in diagnostično konizacijo ali LLETZ in se ne zadovoljimo prehitro s prvim negativnim izvidom biopsije, saj se pri 5 do 15 % z invazivnih zgodnjih rakih kolposkopsko sprememb ne vidi.



***Slika 1:** Kolposkopska slika invazivnega ploščatoceličnega karcinoma materničnega vratu. Prikazane grobe očetno bele lezije s punktacijami, atipičnim žiljem ter krhkim krvavečim žiljem.*



***Slika 2:** Porcija nosečnice z normalno decidualizacijo, ki lahko posnema znake invazivne bolezni.*

## **Literatura:**

Bornstein J, Bentley J, Bosze P, et al. Colposcopic Terminology of the International Federation for Cervical Pathology and Colposcopy. *Obstet Gynecol* 2012; 120:166.

Gage JC, Hanson VW, Abbey K, et al. Number of cervical biopsies and sensitivity of colposcopy. *Obstet Gynecol* 2006;108:264.

Wentzensen N, Walker JL, Gold MA, et al. Multiple biopsies and detection of cervical cancer precursors at colposcopy. *J Clin Oncol* 2015;33:83–9.

Diedrich JT, Felix JC, Lonky NM. Contribution of exocervical biopsy, endocervical curettage, and colposcopic grading in diagnosing high-grade cervical intraepithelial neoplasia. *J Low Genit Tract Dis* 2016;20:52–6.

Arbyn M, Sankarananyanan R, Muwonge R, et al. Pooled analysis of the accuracy of five cervical cancer screening tests assessed in eleven studies in Africa and India. *In J Cancer* 2008;123:153

Wright TC, Massad LS, Dunton CJ, et al. 2006 consensus guidelines for the management of women with cervical intraepithelial neoplasia or adenocarcinoma in situ. *J Low Genit Tract Dis* 2007;11:223–39.

# Kolposkopija in žlezne spremembe

*Leon Meglič*

---

## Uvod

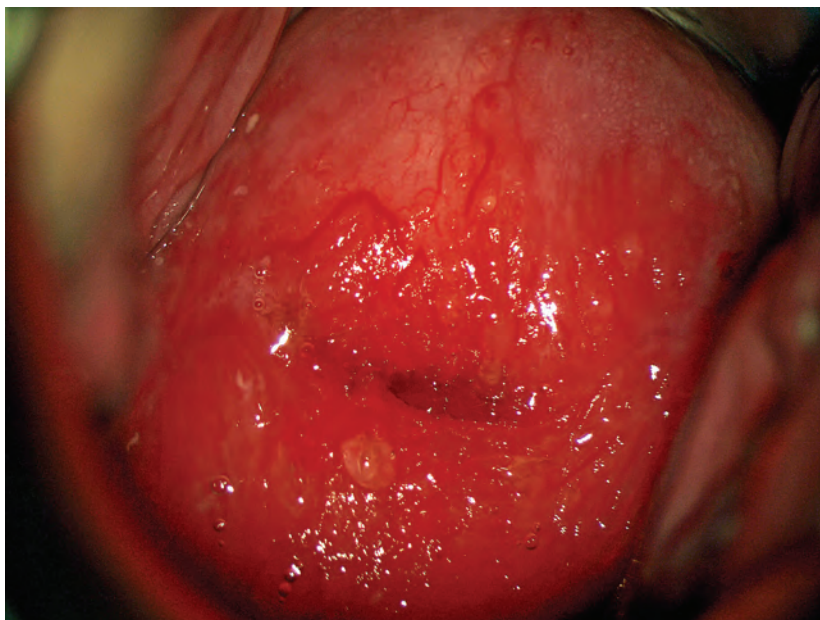
Kolposkopsko ocenjevanje žleznih sprememb je naporno in celo za izkušnega kolposkopista strokovno zelo zahtevno delo. Atipične žlezne celice so za oceno problematične še na nekaj sto-kratni povečavi (citolog), toliko težje pa na nekaj deset-kratni (kolposkopist). Še dobro, da žlezne spremembe, katerih največji del predstavljajo ravno atipične žlezne celice, v brisu materničnega vratu najdemo v manj kot 1 %. Še dobro tudi zato, ker so razlike med posameznimi laboratoriji prav tu največje. Da so težave v odkrivanju velike govori tudi dejstvo, da je delež adenokarcinomov med karcinomi materničnega vratu do 20 %, prekancerov žleznega izvora pa je med vsemi odkritimi samo 2 %!

Nujno je poudariti, da pričakujemo med atipičnimi žleznimi celicami v do 50 % PIL-VS (hudo displazijo tipa CIN II ali CIN III) in v do 10 % že invazivni karcinom!!

## Kolposkopiranje žleznih sprememb

Glavne značilnosti so:

- Nezanesljiva, predvsem pa zelo zahtevna kolposkopija – glej sliko 1.
- Nezanesljiva je tudi citološka ocena žleznih sprememb
- Visoko rizične displazije najdemo v 9 % do 54 %
- Invazivni karcinom najdemo v 1 % do 9 %



*Slika 1: zrela in nezrela metaplazija, kronični cervicitis, brez displastičnih sprememb.*

### **Endometrijske celice**

V tem kontekstu moram omeniti tudi celice endometrija. Te so v brisu materničnega vratu najdejo redko, lahko pa pomenijo progres patologije endometrija, predvsem karcinoma in to še pred nastopom ostalih kliničnih znakov, predvsem krvavitve.

Kolposkopija ne bo dala pravih odgovorov. Nujno je izvesti histeroskopijo z biopsijo prizadeta maternične sluznice. Če patologije v bioptičnem materialu ni, pa je prav, da se odločimo za LLETZ.

### **Adenokarcinom in situ (ACIS)**

Še vedno je stvar velikih diskusij, kako pojasniti že zgoraj omenjeni 2 % delež žleznihih komponent v prekancerozah. Je razvoj v invazivno obliko res povsem drugačen oz. hitrejši kot pri planocelularni obliki ali gre le za nezanesljivost naših diagnostičnih metod. Nadaljna analiza pokaže, da je v do 70 % v teh spremembah tudi komponenta planocelularnih prekanceroz, kar na srečo olajšuje prepoznavo prekanceroze kot tako.

Glavne značilnosti so:



- Adenokarcinom in situ se pojavlja kot multifokalni vzrok v petini vseh primerov
- Razmerje med adenokarcinomom in PIL-VS (CIN III) je 1:50
- V 70 % je prisotna tudi ploščatocelična sprememba

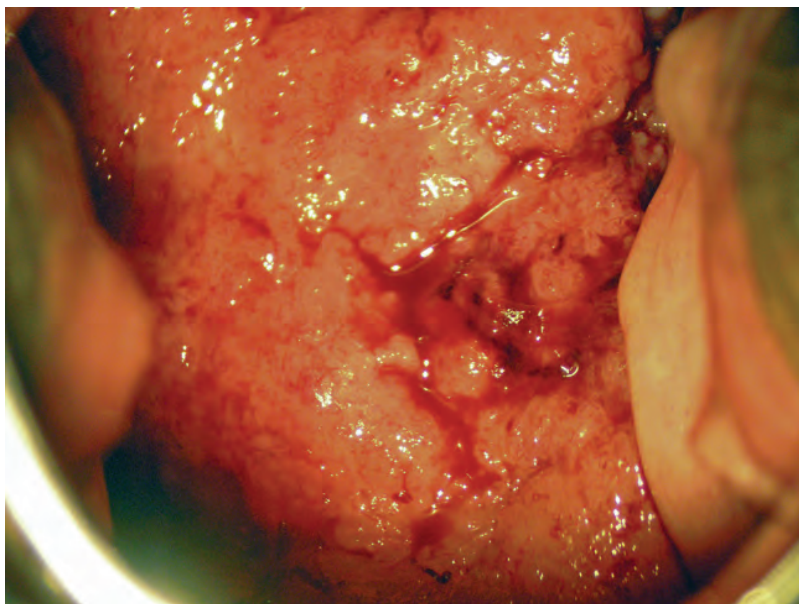
Kolposkopija in kolposkopska slika

Principi kolposkopije ostajajo enaki, vendar:

- Prvi resni problem nastopi, ker je žlezni epitel viden le pri  $\frac{2}{3}$  preiskovank.
- Možen je multifokalni vzrok, predvsem pa so pogoste mešane oblike sprememb.
- Zaradi vsega naštetega je priporočeno, da se take bolnice kolposkopsko obravnavajo v referenčnih centrih.

V sami kolposkopski sliki pa vidimo:

- Pogoste so žilne anomalije lasnic in ne vijačnic, ki so značilnost ploščatoceličnih oblik invazije
- Izločanje mukusa je lahko obilno, predvsem pa so vidna izvodila žlez, ki so znotraj atipične transformacijske cone
- Papile se združujejo in dajejo vtis običajne metaplazije
- Ne vidimo punkcij in mozaikov, pač pa rdečino ali bel plak, ki ni povezan s ploščatim epitelijem
- Invazivni karcinom se kaže s papilarno rastjo nad nivojem porcije – glej sliko 2.



*Slika 2: invazivni adenokarcinom materničnega vratu.*

## Zdravljenje

Destrukcijske metode zaradi pogosto spregledane težje patologije niso indicirane!!

Primarna metoda zdravljenja adenokarcinoma in situ je klasična konizacija. Izjemoma pri mlajših bolnicah, ki še želijo roditi lahko napravimo velik LLETZ. Pri spremembah, ki so **odstranjene v zdravem** moramo zaradi možnosti multifokalnega pojavljanja bolnice slediti z brisi na pol leta še vsaj 4 krat. Kadar pa lezija **ni odstranjena v zdravem**, je obvezna rekonizacija ali histerektomija, odvisno od želja bolnice.

## Sledenje

Praviloma sledimo bolnice po posegu še vsaj 2 leti z brisi vsakih 6 mesecev, nato pa vsaj enkrat letno še 8 let.

## Zaključek

Spremembe žleznega epitelija ne smemo podcenjevati, 20 % odkritih karcinomov je žleznega porekla in ta procent se ne spreminja, samo 2 % odkritih žleznih prekancerov pa je nujno spremeniti – tudi z boljšo kolposkopijo.

Zahtevnost diagnostike, zdravljenja in sledenja narekuje, da se o posameznih bolnicah konzultiramo tudi z izkušenejšimi kolegi iz referenčnih centrov.

## Viri

1. Bulten J, Horvat R, Jordan J, Herbert A, Wiener H, Arbyn M. European guidelines for quality assurance in cervical histopathology. *Acta Oncol.* 2011 Jun;50(5):611-20. Epub 2011 Feb 11.
2. van Niekerk WA, Dunton CJ, Richart RM, Hilgarth M, Kato H, Kaufman RH, Mango LJ, Nozawa S, Robinowitz M. Colposcopy, cervicography, speculscopy and endoscopy. International Academy of Cytology Task Force summary. *Diagnostic Cytology Towards the 21st Century: An International Expert Conference and Tutorial.* *Acta Cytol.* 1998 Jan-Feb; 42(1):33-49.
3. Jordan J, Arbyn M, Martin-Hirsch P, Schenck U, Baldauf JJ, Da Silva D, Anttila A, Nieminen P, Prendiville W. European guidelines for quality assurance in cervical cancer screening: recommendations for clinical management of abnormal cervical cytology, part 1. *Cytopathology.* 2008 Dec; 19(6):342-54.
4. Talaat A, Brinkmann D, Dhundee J, Hana Y, Bevan J, Irvine R, Bailey S, Woolas R. Risk of significant gynaecological pathology in women with glandular neoplasia on cervical cytology. *Cytopathology.* 2011 Jul 12. doi: 10.1111/j.1365-2303.2011.00891.x.
5. Ullal A, Roberts M, Bulmer JN, Mathers ME, Wadehra V. The role of cervical cytology and colposcopy in detecting cervical glandular neoplasia. *Cytopathology.* 2009 Dec; 20(6):359-66. Epub 2008 Jun 28.

# Kolposkopija v nosečnosti

*Uršula Salobir Gajšek*

---

## **Povzetek**

Kolposkopija je skupaj z biopsijo materničnega vratu tisto orodje, ki nam omogoča slediti dogajanje na materničnem vratu v času nosečnosti, spremembe pri ženskah s patološkim brisom materničnega vratu ali z odkrito predrakavo spremembo materničnega vratu na začetku nosečnosti. Namen je pravočasno odkriti napredovanje bolezni in poiskati invazivno bolezen. Hkrati pa omogoča konzervativen pristop pri obravnavi predrakavih sprememb in odložitve zdravljenja na čas po porodu. Zaradi sprememb vezanih na nosečnost je kolposkopija v tem času zahtevnejša in je pomembno, da jo opravi izkušen kolposkopist, priporočen je konziliaren pristop.

## **Ključne besede**

nosečnost, kolposkopija, biopsija materničnega vratu, predrakave spremembe materničnega vratu, invazivni rak materničnega vratu,

## **Uvod**

Rak materničnega vratu je najpogostejši rak diagnosticiran v času nosečnosti, vendar je redek, incidenca je 1,5 do 12 primerov na 100 000 nosečnosti. PAP bris je v nosečnosti zanesljiv kot presejalna metoda, pri 5 % do 8 % nosečnic je bris patološki. Obravnava ženske s patološkim brisom v času nosečnosti predstavlja izziv moderne kolposkopije. Kolposkopija v nosečnosti je zahtevna, saj fiziološke variante spremembe na materničnem vratu posnemajo bolezen. Vloga kolposkopista je, da pravilno oceni spremembe, se odloči za biopsijo, najde morebitno invazivno bolezen in sprejme odločitev: konzervativno vodenje ali takojšnje ukrepanje. Invazivna bolezen zahteva multidisciplinaren pristop in odločitev o zdravljenju: kdaj in kakšna terapija.

## **Fiziološke spremembe materničnega vratu zaradi nosečnosti**

Zaradi povišanega nivoja estrogenov v času nosečnosti pride do spremembe strome in epitelija materničnega vratu. V vezivnem tkivu pride do hipertofije

fibromuskularne strome, povečana aktivnosti kolagenaz povzroči razgradnjo kolagena s posledičnim nastankom mukopolisaharidnega gela in povečanjem količine tekočine, kar vodi v povečanje in zmeščanje materničnega vratu. Hkrati pripelje tudi do izvihanja ( evertiranja ) dela endocervikalnega epiteli-ja navzven. Sam epitelij postane pod vplivom estrogena hiperplasičen in hipersekretoren, pojavijo se polipoidne zadebelitve, poveča se izločanje mukusa, povečana je ožiljenost. Na evertiranem epiteliju nastane nezrela skvamozna metaplazija. Pri 30 % nosečnic pride do decidualizacije, od blagega do izrazitega obsega, kar vodi v nastanek erozij na površini metrničnega vratu in decidualnih polipov. Posledica erozij in decidualnih polipov so lahko blage krvavitve v nosečnosti.

Vse našteje značilnosti materničnega vratu v nosečnosti botrujejo k spremembam v sliki PAP brisa, tako pri kolposkopiji, kot tudi v spremenjeni histološki sliki. Interpretacije vseh teh izvidov so zahtevnejše in so zanje potrebne izkušnje.

### **Posebnosti kolposkopije v nosečnosti**

Lividnost cervikovaginalne mukoze je klinična značilnost nosečnosti, ki je posledica kongestije organov male medenice, posebno venoznega pleteža, govorimo o t. i. Chedwickovem znaku. Zadrževanje tekočine povzroči zmeščanje in povečanje materničnega vratu in nastopa skupaj z lividnostjo. Nožnica je bolj ohlapna, maternični vrat je povečan. Značilna je večja občutljivost in nagnjenost materničnega vratu h krvavitvi ob uvajanju spekula, jemanju brisa in pri biopsiji. Celotno preiskavo moti obilnejša sluz. Preiskava naj bo nežna, kljub dejstvu, da moramo uporabiti najbolj širok spekul.

Učinek očetne kisline je pri kolposkopiranju v nosečnosti večji, bolj izrazit. Privede do burnejše reakcije in lahko zavede kolposkopista, če nima dovolj izkušenj. Običajno uporabljamo 5 % raztopino očetne kisline, ker ima mukolitičen učinek in lažje odstranimo sluz.

Obarvanje sluznice z jodovo raztopino ( Schillerjev test ) je lahko v času nosečnosti bolj intenzivno. Po porodu je zaradi atrofije obarvanje sluznice z jodom slabo, kaže se kot široko jod negativno področje tako materničnega vratu kot nožnice, lahko pride tudi do nežnejšega obarvanja. Vse to je izrazi-teje prisotno pri doječih materah in izzveni ter se normalizira, ko preneha dojiti.

Prikazati si moramo celoten maternični vrat. Pri obsežnem materničnem vratu moramo kolposkopirati po vseh štirih kvadrantih, da lahko naredimo korektno preiskavo. Videti moramo celotno transformacijsko cono, ta je v času nosečnosti vidna v celoti, kolposkopija je zadovoljiva. Vidna transformacijska cona je posledica izvihanja endocervikalne sluznice navzven, kar se pri večini nosečnic zgodi do 20. tedna nosečnosti. V kolikor kolposkopija ni zadovoljiva, kar je redkeje, jo moramo ponoviti kasneje, čez 6 do 8 tednov, ko pogosto postane zadovoljiva. Spremembe materničnega vratu zaradi nosečnosti velikokrat vodijo do precenitev teže patološke spremembe.

**Ektropij žleznega epitelija** je izrazit, izrazito papilomatoznega videza, z dolgimi vilusi, z vmesnimi brazdami, govorimo o "gaping-u" in z značilno povečano žilno risbo. Spremembe so izrazitejše pri privesnicah in na sprednji ustni, prehod transformacijske cone enega epitelija v drug je oster.

**Skvamozna metaplazija evertiranega žleznega epitelija** nastane zaradi kislega okolja v nožnici in se stopnjuje vse do 36. tedna nosečnosti. Tuširanje z oetno kislino povzroči nastanek belega epitelija, ki ga težko ločimo od displastične lezije. Je bolj bled in manj ostrih robov. Povdarjena žilna risba, ki je posledica sprememb vezanih na nosečnost, ob robu doda še sliko nežnih punktacij in nežnega mozaika. Manj ostri robovi sprememb jih ločijo od displastičnih. sprememb, posebno nizkotveganih predrakavih sprememb ( NTD - nizkotvegane displazije ).

**Proliferacija žlez** vodi v polipoiden videz, prisotna so širša, izrazitejša žlezna izvodila in nastanejo retencijske ciste. Sluz je obilna, gosta.

**Decidualna reakcija** povzroči nastanek polipoidnih, tumoroznih, dvignjenih sprememb z izrazito žilno risbo in krvavitvami in nas lahko zavede v smeri predrakave spremembe visoke stopnje ali celo invazivnega raka.

**Decidualni polipi** so drugačni od običajnih endocervikalnih polipov, ki so gladki , pokriti z žleznim epitelijem ali metaplastičnim skvamoznim epitelijem. Decidualni so na površini rumenobelega, rumenordečega barve zaradi prekrivajočega fibrina, epitelij na površini ni viden, na bazi - s strani je vidna tipična žilna risba.

**Visokotvegane predrakave spremembe materničnega vratu** ( VTD - visokotvegane displazije: ploščatocelična intraepitelijska lezija visoke stopnje (PIL-VS), po stari nomenklaturi: CIN2, CIN3/CIS ) zanje so značilne enake spremembe kot izven nosečnosti, le da so še bolj poudarjene, bolj grobe in bolj iregularne. Lividnost materničnega vratu naredi drugačen odtenek v

barvah atipične transformacijske cone, ki je lahko zavajajoč. Na drugi strani pa obarvanje z očetno kislino povzroči nastanek ostre omejitve, ostrega roba atipičnega dela transformacijske cone. Posebno pozornost zahtevajo svetlo rožnate spremembe, ki niso lividne in ki značilno reagirajo na očetno kislino, saj so vedno sumljive.

**Spremembe žleznega epitelija** so redke v času nosečnosti, zanje je značilno, tako kot izven nosečnosti, da je prisotno atipično žilje znotraj žleznega epitelija.

## **Kdaj kolposkopija**

Vodilo, kdaj kolposkopija in kakšna so pravilna ukrepanja, nam podajajo slovenske Smernice za celostno obravnavo žensk s predrakavimi spremembami materničnega vratu, ki so bile izdane leta 2011 in vsebujejo tudi priporočila za obravnavo nosečnic s patološkimi izvidi. Kdaj kolposkopija:

- pri nosečnicah s patološkim brisom materničnega vratu
- z biopsijo potrjen PIL-VS v začetku nosečnosti
- v začetku nosečnosti, nato ponovno kolposkopiramo v 24. in 36. tednu nosečnosti, namen preiskave je izključitev progressa in izključitev invazivnega raka materničnega vratu
- zahteva spremljanje s citološkimi brisi, endocervikalni bris je dopusten in kolposkopijo
- kolposkopija in ciljana biopsija, ne glede na višino nosečnosti, je varna; kolposkopsko vodeno biopsijo opravimo običajno na enem mestu, kjer je pričakovana največja sprememba, večkratna zaradi krvavitve odsvetovan; ponovitve biopsije ob spremembi kolposkopske slike v času nosečnosti.
- abrazija cervikalnega kanala ni dovoljena
- diagnostično omejena ekscizija naredimo le pri sumu na invazijo
- opravlja naj jo izkušen kolposkopist, potrebna je konziliarna obravnavna
- zdravljenje PIL-VS se odloži po porodu

V času nosečnosti je seznanitev in soglasje nosečnice o kolposkopski preiskavi še pomembnejša, nujna je kakovostna pojasnitev.

## Zaključek

Kolposkopija in biopsija materničnega vratu sta v nosečnosti varna postopka. Namena sta dva: na eni strani odkriti maligno bolezen, na drugi pa varno preložiti operativno zdravljenje prekanceroze po porodu. Epidemiološke študije so pokazale, da v času nosečnosti prekanceroze redko progrediirajo v višjo stopnjo, pod 10 %. Značilno je, da lahko prekanceroze odkrite v začetku nosečnosti v 10 do 70 % spontano regresirajo, lahko celo izginejo; persistirajo pa v 25 do 47 %, v 3 do 30 % lahko pride do progressa bolezni. Napredovanje v invazivni rak materničnega vratu je redek, od 0 % do 0,4 %.

Skrbna kolposkopija predrakavih sprememb materničnega vratu, posebno v rokah izkušenega kolposkopista ob kakovostni pojasnilni dolžnosti in v soglasju z nosečnico, bo žensko varno pripeljala skozi nosečnost in porod do potrebnega operativnega zdravljenja predrakave spremembe po porodu. V redkem primeru progressa pa do ustreznega zgodnjega zdravljenja.

## Literatura

1. Colposcopy in Pregnancy. In: Burghardt E, Pickel H, Girardi F, eds. Colposcopy - cervical pathology: textbook and atlas. 3rd rev and enl.ed. Stuttgart, New York: Thime; 1998: 204-17.
2. Weismiller DG. Colposcopy in pregnancy. In: Apgar BS, Brotzman GL, Spitzer M. Colposcopy; Principels and practice. 2nd ed. Philadelphia: Saunders Elsevier; 2008: 411-36.
3. Randall ME, Fracasso PM, Toita T, Tedjarati SS, Michael H. Managment cervical cancer during pregnancy. In: Principels and practice of gynecologic oncology, 6e. Philadelphia: Lippincott Williams&Wilkins, a Wolterson Kluwer business; 2013.
4. Berek JS, Hacker NF. Berek & Hacker's Gynecologic oncology, 6e, Philadelphia: Lippincott Williams&Wilkins, a Wolterson Kluwer business; 2015.
5. Kodrič T. Kolposkopija v nosečnosti. In: Smrkolj Š. Obnovitveni kolposkopski tečaj. Združenje za ginekološko onkologijo, kolposkopijo in cervikalno patologijo SZD, Onkološki inštitut. Ljubljana; 2013.p.58-61.
6. Hunter MI, Monk BJ, Tewari KS. Cervical neoplasia in pregnancy. Part 1: screening and management of preinvasive disease. Am J Obstet Gynecol. 2008;3-9.
7. Origoni M, Salvatore S, Perino A, Cucinella G, Candiani M. Cervical Intraepithelial Neoplasia (CIN) in pregnancy: the state of the art. Eur Rev Med Pharmacol Sci. 2014;18(6):851-60.



8. Kaplan KJ, Dainty LA, Dolinsky B, Rose GS, Carlson J, McHale M, et al. Prognosis and recurrence risk for patients with cervical squamous intraepithelial lesions diagnosed during pregnancy. *Cancer*.2004;25;102(4):228–32.
9. Sopracordevole F, Rossi D, Di Giuseppe J, Angelini M, Boschian-Bailo P, Buttignol M, Ciavattini A. Conservative Treatment of Stage IA1 Adenocarcinoma of the Uterine Cervix durinPregnancy: Case Report and Review of the Literature. *Case Rep Obstet Gynecol*. 2014: 1-5.
10. Ferris DG, Cox JT, Mayeaux Jr EJ. Colposcopy and Pregnancy. In: Mayeaux Jr EJ, Cox JT. *Modern colposcopy: textbook & atlas*. 3rd. Ed. Philadelphia: Woltersen Kluwer , Lippincott Williams&Wilkins, Philadelphia: 2014: 343-75.
11. Uršič-Vrščaj M et all. (skupina za pripravo smernic). Smernice za celostno obravnavo žensk s predrakavimi spremembami materničnega vratu. Onkološki inštitut Ljubljana /strokovna-priporočila-in-smernice/ 2006. <http://zora.onko-i.si/za-stroko>
12. Frega A, Scirpa P, Corosu R, Verrico M, Scarciglia ML et all. Clinical management and follow-up of squamous intraepithelial cervical lesions during pregnancy and postpartum. *Anticancer Res*. 2007;27:2743-6.

# Kolposkopija zunanjega spolovila

*Matija Barbič, Mateja Marčec, Sašo Kostoski*

---

Kljub temu, da je pregled zunanjega splovila del rutinskega ginekološkega pregleda, ga pogosto pregledamo le površno. Več pozornosti pregledu zunanjega spolovila namenimo šele ob navajanju težav, kot so srbenje, bolečine, izcedek, zatrdlina, krvavitev in težave ob uriniranju.

S kolposkopskim pregledom zunanjega spolovila (vulvoskopijo) in nožnice (vaginoskopijo) lahko odkrijemo benigne kot premaligne in maligne spremembe.

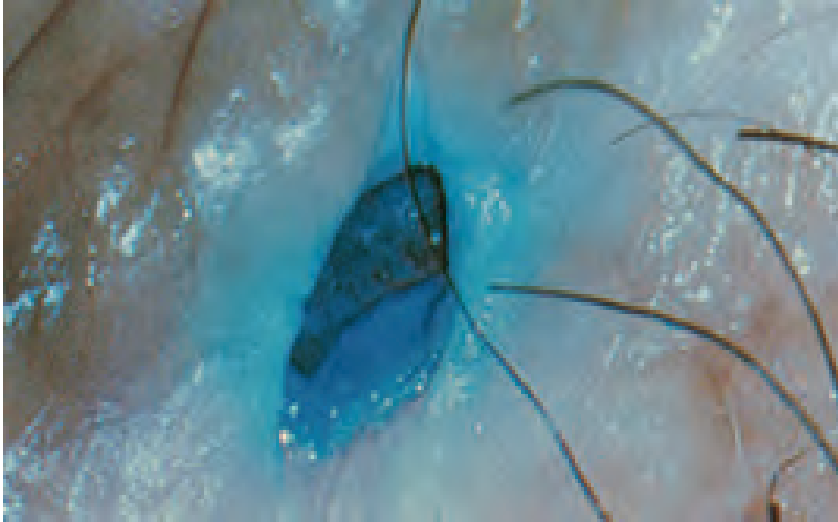
## Kolposkopija zunanjega spolovila (vulve)

Za dober pregled vulve je zelo pomembna dobra osvetlitev, saj lahko že s prostim očesom odkrijemo spremenjeno obarvanost kože (pigmentacijo), rane (ulkuse) in atrofične spremembe. V pregled moramo zajeti tudi presred in perianalno regijo.

S kolposkopskim pregledom vulve ni možno pridobiti toliko informacij, kot pri kolposkopiji cerviksa. Vzrok je v histologiji vulve, ki jo pokriva poroženjavoč ploščati epitelij - koža. Najdemo lahko obolenja, ki so specifična samo za vulvo in obolenja, ki jih najdemo tudi na koži drugih regij.

Vulvo začnemo pregledovati s prostim očesom. Pri pregledu vulve si pomagamo prikazati lezije z očetno kislino in povečavo (lupa, kolposkop). Tehnika je podobna kot pri kolposkopiji cerviksa, le, da za zaradi poroženjavočega epitelija uporabljamo 5 % očetno kislino in manjšo povečavo. Tuširanje z očetno kislino pri večini sproži neprijeten pekoč občutek, zato je pomembno, da na to preiskovanko opozorimo pred preiskavo. Dobro prepojena gaza ali predloga mora na epitelij učinkovati vsaj 3 do 5 minut. Po zaključeni preiskavi lahko vulvo speremo s fiziološko raztopino. Pri vulvoskopiji ocenjujemo **barvo, površino, omejitev sprememb, žilni vzorec in defekt epitelija**. Drugo barvilo, ki ga lahko uporabimo za demarkacijo patoloških sprememb, je 1 % toluidinsko modrilo (Collinsonov test). Po nanosu Toluidinskega modrila, le-tega pustimo učinkovati 2 minuti, nato pa tkivo vulve

speremo z 1 % očetno kislino. Normalen, keratiniziran epitel vulve se ne obarva, na mestih povečane jedrne aktivnosti pa dobimo intenzivna modra področja, ker se barvilo veže na kromosomski material. Pozitivno reakcijo dobimo v vnetem epiteliju, ulkusih, ragadah, reparativnih procesih, parakeratozi ali neoplastičnih stanjih. Pozitiven toluidinski test je zato nespecifičen, nam pa nakaže polje, kjer je treba opraviti biopsijo (Slika 1).

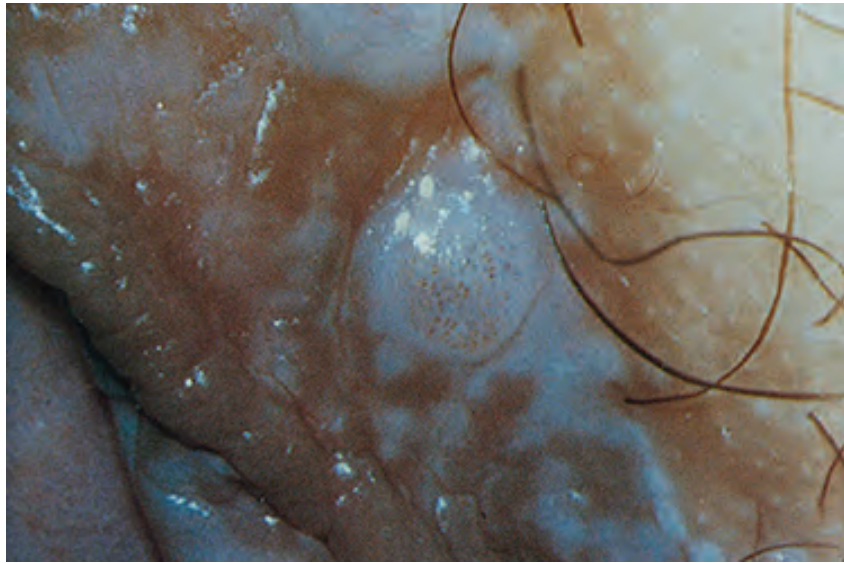


*Slika 1. Test z toluidinskim modrilom (Collinsov test).*

Po barvi so lezije lahko v odtenkih **bele, rdeče** ali pa so **temno pigmentirane** - v odtenkih rjave, le redko so čisto črne.

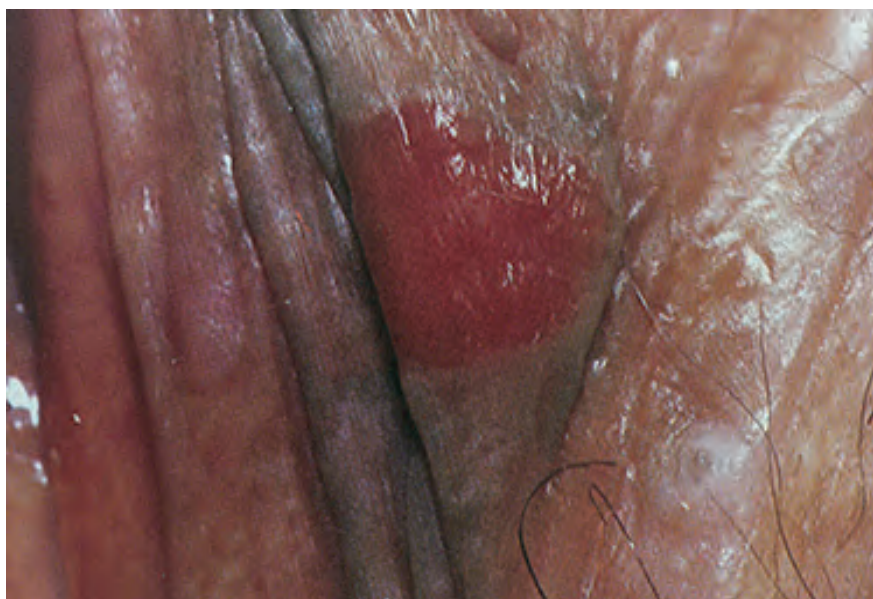Na lezijah lahko opazujemo različne intenzitete bele oborine. Sama bela barva brez zadebelitve in spremembe barve ima malo diskriminatorno vrednost in je lahko tudi fiziološka. Levkoplakija (s prostim očesom viden bel epitelij, brez tretiranja z očetno kislino) in bela barva po tuširanju z očetno kislino (»očetno bela«) sta najpogostejša pojava v patologiji vulve. Vzrok belemu obarvanju je površinski keratin, depigmentacija ali relativna avaskularnost tkiva.

Po drugi strani so spremembe v debelini in barvi kože najpogostejše značilnosti pri VIN in jih najdemo v več kot 80 %. Opazujemo lahko tudi fenomen mozaika in punktacij, predvsem na neporaščenih delih. Spremembe lažje opazimo na področjih, kjer je plast keratina tanjša, to je na malih sramnih ustnah in vestibulumu. Za potrditev diagnoze je potrebna biopsija (slika 2).



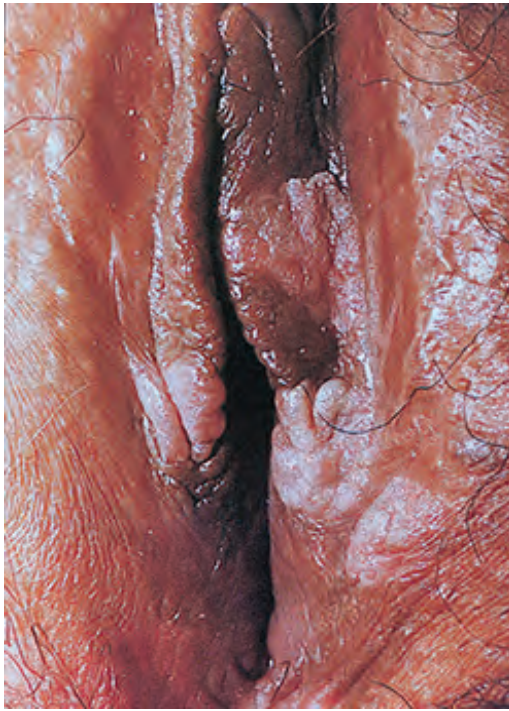*Slika 2. Bela lezija s punktacijami.*

**Rdeča barva** je posledica odboja svetlobe od žil, ki ležijo v dermisu. Povečana vaskularizacija poudari rdečo barvo, tkivo ima eritematozni izgled (slika 3). Rdeče lezije so posledica lokalnega imunskega odziva, na primer pri kandidozi, alergičnih reakcijah, seboroičnem dermatitisu, psoriazii, folikulitisu, ipd. Difuzne eritematoze so najpogosteje benigne narave, sumljive pa so lokalizirane lezije.



*Slika 3. Rdeča lezija*

**Ob temnih lezijah vulve** lahko hitro pomislimo na maligni melanom, vendar je najpogostejša hiperpigmentirana lezija lentigo. Lentigo je benigna sprememba, kjer so melanociti skoncentrirani v bazalnih slojih celic. Pogosto ga zamenjamo z nevusom. Lezija je v nivoju kože, z nejasnimi robovi. Lezija je lahko sivo-rjave barve, v nivoju kože ali pa je hiperpigmentirana in dvignjena nad nivo kože. Pogosto spontano regredira v 6-12 mesecih, še posebej po biopsiji. Če imajo izrazitejšje jedrne atipije jih lahko štejemo med prekan-ceroze (Slika 4).



*Slika 4. Lentigo*

**Krvne žile** so lahko odsotne ali pa vidimo punktacije, mozaik ali atipične vaskularizacije. Sliko mozaika in punktacij vidimo redko, razen na notranji strani malih sramnih ust in vestibulumu (tanek keratinski sloj). Abnormalno žilje običajno vidimo šele, ko gre že za invazivno bolezen.

Za vse lezije vulve velja, da so lahko v nivoju kože ali dvignjene. Formirajo se lahko v mikropapile, mikrokondilome, viluse, papile ali so hiperkeratotične. Površina je lahko gladka, bolj ali manj hrapava, se lušči. Vidimo lahko razpoke ali celo ulkuse. Po topografiji so lahko le na enem mestu (unifokalne) ali večih (multifokalne). Širijo se lahko na uretro, v vagino in cerviks, perinej in anus (multicentrične).

Z vulvoskopijo lahko opredelimo sumljiva področja in ocenimo težo sprememb, vendar pa jih brez biopsije in histološkega pregleda vzorca ne moremo točno ovrednotiti. Biopsijo moramo obvezno opraviti pri hitro rastočih lezijah, pri ulkusih, ki se ne zacelijo, krvavečih lezijah in vseh sumljivih spremembah, ne glede na barvo in površinsko konfiguracijo. Opravimo jo tudi pri lezijah, ki smo jih klinično ovrednotili kot benigne, vendar ne reagirajo na predpisano empirično terapijo.

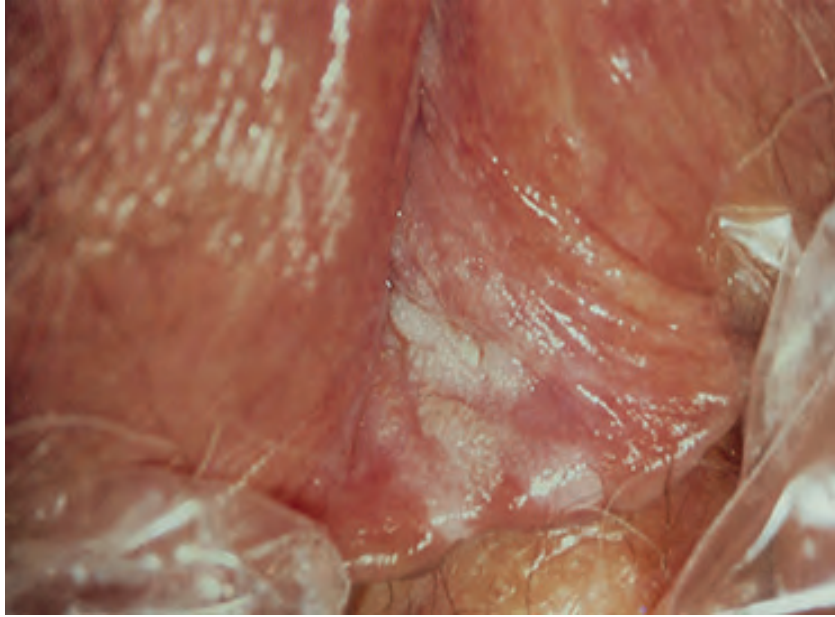
Biopsijo lahko opravimo v lokalni anesteziji z 1 ali 2 % lidokainom. Zajema naj globino vsaj 5 mm. Uporabljamo punkcijske inštrumente (npr. Keyesova punkcijska igla) ali biopsijske kleščice, ki jih sicer uporabljamo za biopsijo cerviksa. Pri manjših biopsijah se krvavitev običajno zaustavi sama ali s pritiskom na področje biopsije. Če hemostaza ni zadovoljiva, lahko uporabimo tudi srebrov nitrat (paličice) ali nastavimo hemostatski šiv.

## VIN

**Vulvarna intraepitelna neoplazija** nastane najpogosteje pri ženskah v reproduktivnem obdobju, lahko pa jo najdemo v vseh življenjskih obdobjih. Dejavniki tveganja so podobni kot za PIL-VS (CIN) – zgodnji spolni odnosi, veliko število spolnih partnerjev, HPV infekcija (najpogosteje tip 16) in oslavljen imunski sistem. Pogosto so hkrati prisotni še kondilomi, približno tretjina bolnic po ima hkrati še PIL-VS (CIN) in VAIN. Znano je, da nezdravljen VIN lahko preide v karcinom, vendar je zgodnje tveganje nizko, med 2 – 5 %. Nekateri avtorji poročajo do največ 10 %. Za razliko od cerviksa, se namreč na vulvi ne odvijajo aktivni procesi metaplazije, kar dela celice bolj občutljive na morebitne karcinogene učinke. Kljub majhnemu tveganju večina avtorjev VIN šteje za prekancerozo. Pri bolnicah, ki niso bile zdravljene, so v obdobju osmih let zabeležili progres v karcinom v skoraj 88 %. Pri zdravljenih pa so zabeležili recidiv in invazivni karcinom v približno 4 %. Večja verjetnost za progres je pri starejših in imunsko oslabljenih osebah, medtem ko je pri mladih problem multifokalnost lezij in mutilantnost operacij.

Obstajata dve obliki VIN. Prva se pojavlja pri mladih ženskah, je multifokalna in multicentrična ter povezana z okužbo s HPV. Druga oblika se pojavlja pri starejših pomenopavzalnih ženskah in je ponavadi unifokalna. Bolnice so lahko asimptomatske, približno polovica pa navaja težave kot so srbenje, draženje, bolečine ali vidne spremembe na vulvi. VIN je najpogosteje lokalizirana na spodnjih delih velikih in malih sramnih usten, na presredku, okrog anusa in okrog klitorisa. Lezije so lahko zelo različnega videza. Večina so multiple (v 70 %), papilarne, dvignjene nad površino kože, zadebeljene. Barve lahko prehajajo od rdeče, bele, rožnate, pa do rjave oz. celo črne. Hiperpigmentiranih lezij je približno tretjina. Površina je gladka ali neravna, lahko spominja na kondilome, ki so sicer pogosto prisotni hkrati z VIN. Mozaik in punktacije lahko vidimo le na malih sramnih ustnah. Lezije so lahko suhe ali vlažne. Debelina epitelija in barvni ton sta najbolj zanesljiva kolposkopska znaka, ki sta povezana z VIN spremembami. Samo nežna

belkasta sprememba, brez zadebeljenega epitelija in spremembe tona, je bolj verjetno subklinična HPV infekcija (slika 5).



*Slika 5. VIN*

**Zdravljenje** VIN lezij naj bi imelo dva osnovna cilja: kontrolo simptomov in preprečevanje progressa v invazivno obliko. Glede na ugotovitve, da je progres v karcinom redek, je zdravljenje postalo manj radikalno.

Pri konzervativnem zdravljenju uporabljamo 5-fluorouracil (zdravljenje je boleče), kortikosteroidna mazila (zdravljenje je dolgotrajno) ali imunostimulanse.

Destruktivne metode so krioterapija (težko je kontrolirati globino destrukcije), diatermija in laserska vaporizacija, ki se pogosto izkaže kot najboljša izbira.

Z ekscizijskimi tehnikami dosegamo boljše rezultate kot z destruktivnimi. Uporabljamo lokalno ekscizijo, parcialno ekscizijo, »skinning«  
vulvektomijo, navadno ali radikalno vulvektomijo. Recidivi so običajno v prvih 4 letih. Samo za VIN 3 poročajo o recidivu v 5 %. Ozdravitev po prvem zdravljenju katerekoli VIN stopnje lahko pričakujemo pri skoraj 90 % bolnic. Samo opazujemo in ne zdravimo lahko le nizke stopnje VIN (1 in 2), pa še to le



pri mlajših ženskah pod 40 let, nekadilkah, brez oslabiljenega imunskega sistema in s kondilomatoznimi ter multifokalnimi lezijami.

## **Lichen sclerosus**

Lichen sclerosus so v preteklosti imenovali kravroza vulve ali atrofična levkoplakija. Gre za specifično bolezen ki jo lahko najdemo tudi izven področja spolovil. Prizadene lahko tako otroke in mlade ženske, večinoma pa se pojavlja v pomenopavzi. Je najpogostejše kronično obolenje vulve. Etiologija bolezn je neznana. Značilen je hud srbež spolovila, zaradi česar se bolnice močno praskajo.

V začetku opazamo ploščate rjave in rahlo rdeče papule, ki se zlivajo v večja območja. Lezije kažejo simetrično razporeditev. Koža je atrofična, zgubana. Pogosto jo opisujejo kot videz cigaretnega papirja ali celofana. Zaradi praskanja so prisotne manjše ranice, rdečina in krvavitev. Pri zelo hudi atrofiji lahko nastanejo celo večje erozije. Pogosto se razširi tudi okrog anusa in daje sliko osmice ali ključavnice. Zaradi atrofije lahko male ustne popolnoma izginejo. Najdemo lahko sinehije, ki povzročajo bolečino in zmanjšajo fizično aktivnost. V kožnih gubah se pogosto razvijejo fisure, predvsem v področju zadnje komisure. Lahko pride tudi do popolne stenoze introitusa. Za potrditev diagnoze je potrebna biopsija in histološki pregled. Pogosto lahko ob lichnu najdemo še pridruženo ploščatocelično hiperplazijo. Pripribližno 5 % bolnic so hkrati ugotovili še intraepitelno neoplazijo. Možen je tudi razvoj raka zunanjega splovila, ki pa je redek (4 %).

Terapija izbora so lokalni srednje in visoko učinkoviti kortikosteroidi. Bolnicam svetujemo sprva nanos dva do trikrat na dan, do ublažitve simptomov. Aplikacije lahko po umiritvi simptomov zmanjšamo na enkrat dnevno. Terapija običajno traja dva do tri mesece. Ponovitve po prekinitvi terapije so pogoste, vendar simptomi po ponovni uporabi kortikosteroidov hitro izzvenijo. Za vzdrževalno zdravljenje lahko uporabljajo lokalno kortikosteroide enkrat do trikrat na teden, ali pa še redkeje. V preteklosti so za zdravljenje uporabljali testosteronska mazila, vendar so se kortikosteroidi izkazali za bolj učinkovito terapijo. V kolikor ne moremo pruritusa omiliti s kortikosteroidnimi kremami, je druga možnost tudi intradermalna aplikacija steroida ali alkohola. Operativno zdravljenje ni priporočljivo, saj po posegu pogosto pride do izrazitega poslabšanja. Včasih je operacija vseeno potrebna, kot na primer za reševanje stenoz.

## **Ploščatocelična hiperplazija**

Pri ploščatocelični hiperplaziji je epitelij zadebeljen zaradi povečanega sloja suprabazalnih celic, ki dozorevajo z izrazito zadebelitvijo keratinskega sloja (hiperkertatoza) in granularnega sloja. Vzrok bolezni ni znan. Lahko se pojavi v reproduktivni ali pomenopavzalni dobi.

Bolnice tožijo o srbenju spolovila, navajajo pekoč občutek in disparevnijo. Pogosto se praskajo. Ranice, ki ob tem nastanejo, se lahko sekundarno okužijo, zato je izgled spolovila lahko zelo različen, celo pri isti bolnici. Najpogosteje so prizadete velike ustne, interlabialna guba, zunanji del malih labij in klitoris.

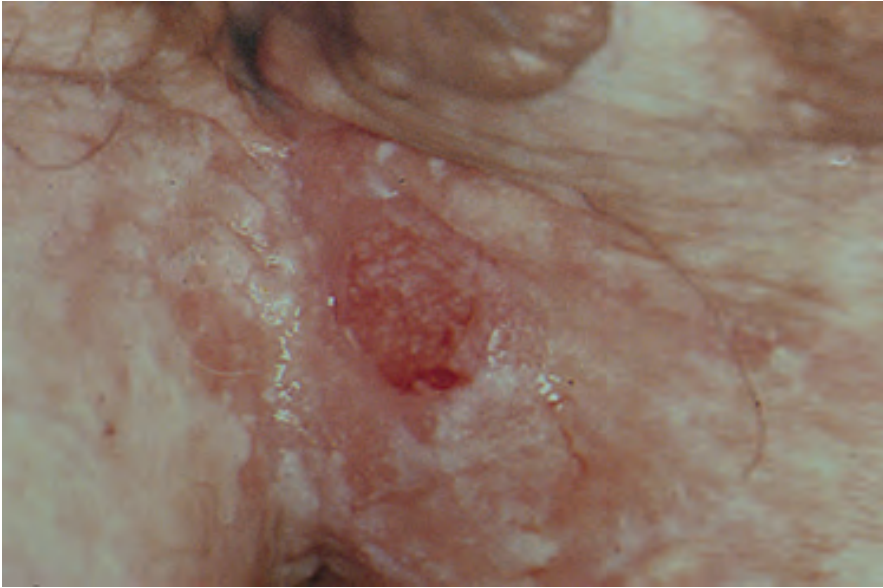
Lezije ploščatocelične hiperplazije kolposkopsko izgledajo kot ostro omejena, difuzno razporejena področja privzdignjene zadebelitve kože s keratinizacijo (levkoplakija), brez žilnih fenomenov. Če je hiperkeratoza blago izražena, je vulva sivo-rdečkastega videza, sicer pa so običajno dobro vidni beli plaki oziroma rdeča in bela področja. Lezije se ne barvajo s toluidinskim modrilom. Zadebelitve, fisure in luščenja zahtevajo histološko verifikacijo, saj lahko predstavljajo karcinom. Ploščatocelična hiperplazija ni združena z atipijo celic in ni premaligno stanje. Zdravimo jo z lokalno aplikacijo kortikosteroidov, ki dobro blažijo srbenje in vnetje. Ponavadi svetujemo aplikacijo dvakrat na dan v trajanju nekaj tednov.

## **Rak zunanjega spolovila**

Rak zunanjega spolovila je redek. Šteje približno 4 % vseh ginekoloških rakov in manj kot 1 % rakov pri ženskah. Njegova incidenca naj bi po podatkih iz Združenih držav Amerike ostala stabilna zadnjih dvajset let, medtem ko se incidenca intraepitelijskih sprememb zunanjega spolovila viša. Srednja starost bolnic z invazivnim karcinomom je 65 do 70 let. V Sloveniji opažamo porast števila prijavljenih rakov zunanjega spolovila, kar je lahko posledica povečane vestnosti pri poročanju oziroma staranja populacije. Podatka o zdravljenih predrakavih lezijah nimamo.

Tudi rak zunanjega spolovila je povezan z okužbo s HPV. Virusno DNA dokažemo pri več kot 80 % VIN, medtem kot je pri invazivnih oblikah prisotna le od 30 do 70 %. Ta razlika je po mnenju številnih raziskovalcev posledica dveh različnih etioloških skupin. Pri mlajših bolnicah (pod 50 let) nastane invazivna oblika raka preko VIN kot posledica okužbe s HPV. Pri starejših bolnicah (55 do 85 let, povprečno 77 let) redkeje dokažemo HPV

okužbo. V anamnezi se pogosto pojavlja predhodni lichen sklerosus in vnetja zunanjega splovila. Tumorji so ponavadi unifokalni, dobro diferencirani in poroženevajoči ploščatocelični karcinomi (slika 6).



*Slika 6. Karcinom vulve*

### **Kolposkopija nožnice**

Rak nožnice je redka bolezen. Med vsemi ginekološkimi malignomi je raka nožnice 2 %. V večini primerov se pojavijo znaki bolezni, kot so krvavkast izcedek iz nožnice ali krvavitev po spolnem odnosu in bolečine. Predrakave spremembe nožnice so običajno asimptomatske. Pri standardnem odvzemu brisa materničnega vratu si del nožnice zakrijemo in tudi po izvleku zrcal je preglednost nožnice zaradi njene širine in globokih gub težavna. Večjo pozornost pregledu nožnice običajno namenimo šele ob patoloških citoloških izvidih brisa cerviksa, še posebej, če je ta brez patoloških sprememb. Večje tveganje za rak oz. predrakave spremembe imajo tudi ženske, ki jim je bila odstranjena maternica oz. maternični vrat. Natančen pregled nožnice je umesten tudi pri ženskah, ki so že zdravile zaradi prekanceroze materničnega vratu oziroma smo jim diagnosticirali lezijo na vulvi ali cerviksu, povezano s HPV okužbo. V to skupino spadajo še bolnice, ki so že zdravile zaradi predrakave ali rakave bolezni nožnice, saj so spremembe na nožnici pogosto multifokalne.

Za pregled uporabimo največja možna zrcala, s katerimi si lahko dobro razpremo nožnico. Ob tem poskušajmo biti čim bolj nežni, da bolnici ne povzročimo prevelikega neugodja. Kot pri pregledu vulve tudi za nožnico potrebujemo dobro, fokusirano osvetlitev. Nožnico pregledamo postopno s prostim očesom, povečavo, pomagamo si lahko tudi z 3 ali 5 % očetno kislino in obvezno Lugolovo raztopino (50 % razredčitev). Ne smemo pozabiti na palpacijo vagine, ki nam lahko razkrije trše površine. Večina sprememb nastane v zgornji tretjini. Vse vidne spremembe moramo biopsirati. Poseg pogosto opravimo v splošni anesteziji, saj je sama lokalna anestezija nožnice prav tako neprijetna kot biopsija. Pri starejših bolnicah z vaginalno stenozo tudi pregled priporočajo v splošni anesteziji.

Zdrava nožnica se obarva temno rjavo le, če celice vsebujejo dovolj glikogena, na kar pa vpliva estrogen. Pri pomenopavzalnih ženskah zato pred pregledom priporočamo estrogenski test. Podobno kot pri spremembah vulve ocenjujemo tudi pri spremembah nožnice omejenost, površino, nivo, debelino in žilje v spremembah.

## VAIN

Vaginalna intraepitelna neoplazija je bolj pogosta pri bolnicah, ki so se predhodno zdravile zaradi cervikalne ali vulvarne neoplazije. Ocenjujejo, da zajema približno 0,4 % vseh neoplazij spodnjega genitalnega trakta. Incidenca se povečuje, predvsem pri mlajših ženskah, kar odgovarja povečani incidenci okužb s HPV. Bele lezije po aplikaciji očetne kisline najdemo pogosto v bližini cerviksa in vulve – torej na krnu nožnice, forniksah ali na spodnjem delu vagine. Ocenjujejo, da približno 2,5 % žensk, ki so imele PIL-VS (CIN), razvije tudi VAIN. Glede na stopnjo displazije ločimo blago VAIN 1, zmerno VAIN 2 in hudo VAIN 3 obliko. Kolposkopski izgled VAIN je podoben PIL-VS (CIN). Večinoma se pojavlja v zgornji tretjini nožnice in je multifokalna, pri starejših lahko tudi le na enem mestu. Pred nanosom očetne kisline so področja z VAIN blago privzdignjena, drobno zrnata, roza ali bele barve, ostro omejena. Oblika in meje lezije so reliefne. Po aplikaciji očetne kisline se žarišča VAIN intenzivneje belo obarvajo. Prisotne so grobe papilarne punktacije, mozaik se vidi zelo redko. VAIN spremembe se ne obarvajo z jodom ali pa se obarvajo zelo rahlo (svetlo rumeno, rumeno rjavo), zato je uporaba Lugolove raztopine najpomembnejši del pregleda. Začetni karcinomi pogosto rastejo v območju VAIN in se kažejo kot jasne erozije, ulkusi ali tumorji. Običajno je prisotno tudi atipično žilje.

Erozije in ulkusi lahko nastanejo tudi ob poškodbi nožnice s tamponi, pesarji, pri uvajanju zrcal ali pri infekcijah. Najpogostejša infekcija, ki povzroča ulkuse je infekcija s HSV.

Pogosto nas lahko zavedejo tudi spremembe vaginalne sluznice zaradi okužbe s HPV. Te spremembe lahko vidimo že pred nanosom očetne kisline kot hiperplastične lehe s tipičnim videzom koničastih ali ploščatih kondilomov. Robovi so diskretni, širijo se v vaginalne gube, na površini imajo mikropapile in izrastke. Kondilomi se z Lugolovo raztopino dobro obarvajo. Omeniti je potrebno še atrofijo vulve, ki lahko predstavlja diagnostični problem, posebej, če so prisotni klinični znaki kot npr. pikčaste krvavirve.

VAIN napredujev karcinom v približno 2 do 5 %. Maligni potencial VAIN je manjši kot pri PIL-VS (CIN). Seveda je težko ovrednotiti, kateri VAIN nosi ta potencial. Hkrati pa je znano, da približno 80 % VAIN sponatno regredira. Regresija je pogostejša pri nižji stopnji displazije. Pri zdravljenju VAIN bi zato morali biti bolj konzervativni in zdraviti le z biopsijo potrjeno VAIN 2 in VAIN 3, saj prinaša veliko obolevnost. Zdravimo z lokalno destrukcijo (krioterapija, laserska vaporizacija, elektrokoagulacija) ali kirurško ekscizijo, ki je običajno lokalna. Redko je indicirana vaginektomija. Zelo redko se uporablja tudi lokalna kemoterapija s 5-fluorouracilom.

## Literatura

Omahen A, Barbič M. Kolposkopija vulve in vagine. Prvi slovenski kongres o cervikalni patologiji s kolposkopskim tečajem, Zbornik, 2006.

Bebar S. Epidemiologija raka zunanjega spolovila v Sloveniji. Drugi slovenski kongres o cervikalni patologiji z mednarodno udeležbo in kolposkopskim tečajem, Zbornik, 2006.

Uršič Vrščaj M, Vakselj A, Stržinar V, Bebar S, Baškovič M, Djurišič A. Karcinogeneza raka zunanjega spolovila. Drugi slovenski kongres o cervikalni patologiji z mednarodno udeležbo in kolposkopskim tečajem, Zbornik, 2006.

[www.asccp.org](http://www.asccp.org)

Kesić V. Kolposkopija i bolesti donjeg genitalnog sistema žene. Zavod za udžbenike in nastavna sredstva. Beograd,2000.

Apgar BS, Brotzman GL, Spitzer M. Colposcopy, Principles and Practice. Saunders Elsevier, 2008.

DiSaia PJ, Creasman WT. Clinical Gynecologic Oncology. Preinvasive Disease of the Vagina and Vulva and Related Disorders. Mosby Elsevier, 2007.

Heller DS, Wallach RC. Vulvar Disease . A Clinicopathological Approach. Informa Healthcare USA, Inc., 2007.

## **Izvleček**

Kolposkopija je pomembna diagnostična metoda v obravnavi pacientke s sumom na predrakave/rakave spremembe na materničnem vratu. V pomoč pri obravnavi pacientke s tovrstnimi spremembami so nam citološki brisi materničnega vratu in rezultati testiranja na visokorizične tipe humanih papiloma virusov.

## **Ključne besede**

HPV, kolposkopija, predrakave spremembe na materničnem vratu, rak materničnega vratu

## **Uvod**

Odkrivanje predrakavih sprememb na materničnem vratu (MV) in preprečitev nastanka raka materničnega vratu (RMV) je pomemben cilj vseh ginekologov. V Sloveniji delujemo v okviru preventivnega programa ZORA. Aktivnosti, ki jih s tem namenom izvajamo v ginekoloških ambulantah so: odvzemi citoloških brisov materničnega vratu (BMV), jemanje brisov za določitev visokorizičnih tipov HPV (VR-HPV), kolposkopiranje in biopsiranje ugotovljenih sprememb za histološko analizo.

Od uvedbe testiranja na VR-HPV se je spremenilo število kolposkopij, prav tako pa tudi, vsaj v večini primerov, razširjenost in velikost lezij, ki jih diagnosticiramo.

Cilj ginekologa je pojasniti ali gre za nevarno spremembo, ki jo je potrebno zdraviti, ali so dovolj le kontrolni pregledi. Z vidika naših pacientk nenormalen izvid pomeni velik stres. Kontrolni pregledi in dodatne preiskave lahko stres še povečajo ali pa ga odpravijo. Posebna kategorija so HPV pozitivne pacientke, ki se počutijo zelo stigmatizirane. Informacije, ki jih dobijo iz medmrežja in od zdravstvenih delavcev in sodelavcev pa so pogosto nasprotujoče.

## Preventivni program in rezultati

Groba incidenčna stopnja RMV je bila leta 1962–32.1, 1998–20.4, 2001–19.7, 2003–20.7, 2010–13.7<sup>1</sup>, 2012–11.4, 2013–11.7<sup>2</sup>. Leta 2013 smo tako zabeležili 122 novih primerov raka na materničnem vratu<sup>Error! Bookmark not defined.</sup>.

Ne samo organizirano aktivno presejanje pacientk med 20. in 64. letom starosti v okviru državnega programa ZORA, temveč tudi dobro in angažirano delo ginekoloških timov, citologov in patologov, je privedlo do bistvene znižanja incidence RMV. Pomemben del dela ginekologa je tudi strokovna in dobra kolposkopija s ciljno biopsijo.

Triazni test na VR-HPV se v Sloveniji uporablja od leta 1998<sup>3</sup>, 2006 je bil vključen v Smernice za celostno obravnavo žensk s predrakavimi spremembami na materničnem vratu<sup>4</sup>, od leta 2010 pa je triazni test hc2 plačan iz zdravstvenega zavarovanja.<sup>5</sup>

## Zanesljivost kolposkopije

V letih 1980, ko so v kolposkopskih ambulantah pregledovali predvsem, kar se velikosti tiče, večje spremembe CIN3+, naj bi bila zanesljivost kolposkopije 90 %. Zadnji pregledni članki pa govorijo o 50 – 60 % zanesljivosti, saj kolposkopiramo, ko so spremembe navadno še zelo majhne.<sup>6</sup> Kolposkopije in kolposkopsko vodene biopsije so ugotovile CIN2+ spremembe v dveh tretjinah primerov. Zanesljivost je bila večja, če sta bili narejene dve biopsiji ali več in ne le ena.<sup>7</sup>

Pri pacientkah s patološkim BMV in negativno kolposkopijo ter biopsijo, je potrebno imeti v mislih, da je verjetno smiselno kolposkopijo ponoviti po določenem času kljub morebitnem negativnem brisu na visokorizične tipe HPV.<sup>8,9</sup>

Samo preiskavo je potrebno izvesti z ustrezno opremo, ob upoštevanju določenih postopkov in ji nameniti ustrezno količino časa.<sup>10</sup> Smiselno je rezultate kolposkopije evidentirati v obliki skice, še boljša pa je fotodokumentacija.

## Indikacije za kolposkopijo po Smernicah glede na HPV izvid<sup>Error!</sup>

<sup>Error! Bookmark not defined.</sup>

V Smernicah je še stara klasifikacija CIN 1 – 3, zato navajam ta imena. Po novi klasifikaciji svetovne zdravstvene organizacije (WHO) kategorijo cervikalne intraepitelijske neoplazije (CIN) nadomesti ploščatocelična intraepitelijska lezija (PIL) z dvema kategorijama ploščatocelična intraepitelijska lezija



nizke in visoke stopnje (PIL-NS in PIL-VS). Trenutno naši kolegi patohistologi uporabljajo obe klasifikaciji, staro napišejo v oklepaju.<sup>11, 12</sup>

Izvid BMV je APC-N, po šestih mesecih opravimo BMV in testiranje na HPV:

- Negativen BMV in pozitivnem HPV: kontrola HPV po enem letu, če je HPV še vedno pozitiven sledi kolposkopija.
- BMV je APC-N in HPV pozitiven: opravimo kolposkopijo in morebitno biopsijo.
- Ob negativni kolposkopiji in morebitni biopsiji, HPV ponovimo čez eno leto. V primeru pozitivnega HPV kolposkopijo ponovimo.
- BMV slabši kot APC-N: opravimo kolposkopijo ne glede na izvid HPV.

Izvid BMV: PIL nizke stopnje (PIL-NS, BD) pri ženskah starejših od 35 let. Po šestih mesecih opravimo BMV in testiranje na HPV.

- BMV negativen ali APC-N, HPV pozitiven: kontrola HPV po enem letu in v primeru pozitivnega HPV opravimo kolposkopijo in morebitno biopsijo.
- Pri BMV PIL-NS (BD) ali več, ne glede na izvid HPV opravimo kolposkopijo in morebitno biopsijo.
- Ob negativni kolposkopiji in morebitni biopsiji, HPV ponovimo čez eno leto. V primeru pozitivnega HPV kolposkopijo ponovimo.

Histološki izvid CIN 1: HPV odvezamo čez eno leto.

- HPV pozitiven, opravimo kolposkopijo in biopsijo, nadaljnji ukrepi glede na histološki izvid.
- HPV negativen, ponovimo HPV po enem letu in v primeru pozitivnega izvida opravimo kolposkopijo in morebitno biopsijo.

Histološki izvid CIN 2,3

- Kolposkopija in v primeru zadovoljive kolposkopije lahko naredimo ekscizijo ali v posebnih primerih destrukcijo. CIN 2 lahko spremljamo do dve leti brez LLETZ.

Bris – nenormalne žlezne spremembe: AŽC - N, AŽC – VN, AIS

- Kolposkopija in abrazija CK negativna, sledi revizija BMV – v primeru skladanja, odvezamo HPV in v primeru pozitivnega izvida kolposkopija v referenčnem centru.

Sledenje po laserski terapiji, krioterapiji, LLETZ narejenih zaradi sprememb CIN: (negativni robovi pri CIN 2,3 ali negativni/pozitivni robovi CIN 1 ali stanje robov ni znano)

- Kolposkopijo naredimo, če kontrolni BMV po šestih mesecih ni normalen
- Eno leto od posega - patološki BMV ali pozitiven HPV: kolposkopija
- Dve leti od posega - patološki BMV ali pozitiven HPV: kolposkopija
- Pri pozitivnih robovih pri posegu, po šestih mesecih BMV APC-N ali PIL-NS (BD) naredimo kolposkopijo

### **Značilnost kolposkopije v času HPV testiranj**

Pred uvedbo testiranja HPV je bila indikacija za kolposkopijo patološki BMV, makroskopsko sumljiva lezija na MV, sumljiv anamnestičen podatek (kontaktna krvavitev, sumljivi izcedki) in podobno. Od uvedbe testiranj na HPV se je pojavila nova indikacija, kolposkopija ob pozitivnem testu na VR-HPV. BMV je ob tem lahko patološki ali pa tudi ne.

Lezije na MV, ki jih ugotavljamo so največkrat manjše kot pred uvedbo HPV testiranj in tako postaja kolposkopija zahtevnejša. Pozitiven izvid HPV nam je v pomoč, saj z večjo verjetnostjo pričakujemo, da so spremembe prisotne – le najti jih je potrebno. Obstaja nevarnost, da nas preslepi negativen HPV, saj so opisani primeri HPV negativnih RMV<sup>13</sup>

Izvid HPV, ki ga dobimo v okviru programa ZORA ugotavlja prisotnost ali odsotnost VR-HPV. Ponovno pozitiven izvid ne pojasni ali gre za perzistentno okužbo z istim virusom ali novo okužbo z drugim onkogenim virusom.

Večina piscev člankov se strinja, da je testiranje na HPV ugodno vplivalo na diagnostične zadrege, triažo in samo kolposkopijo.<sup>14, 15</sup>

Presejanje pacientk se je včasih izvajalo zgolj s preventivnimi BMV, sedaj s kombinacijo BMV in testiranjem na VR-HPV ob omenjenih indikacijah. Pri neodzivnicah v rednem programu pesejanja ZORA trenutno poteka pilotski projekt z samoodvzemom brisa na VR-HPV. Pacientke s pozitivnim izvidom naj bi bile povabljene na nadaljnjo obravnavo.

V ZDA so opravili analizo 256.648 žensk v programu presejanja, ki so imele v roku enega leta narejeno tudi biopsijo. Analiza vseh možnosti presejanja (BMV, VR-HPV in kombinacija obeh) je pokazala, da obstaja določena

nevarnost pri testiranju zgolj s HPV. Tako je bilo sočasno testiranje z BMV in VR-HPV bolj senzitivno za diagnostiko CIN3+ kot samostojen pozitiven test na VR-HPV ali samostojen pozitiven BMV. Pozitiven BMV je bil bolj specifičen za diagnozo CIN3+ kot samo pozitiven VR-HPV ali sočasno testiranje z BMV in VR-HPV. V omenjeni analizi bi zgolj z samostojnim testiranjem na VR-HPV spregledali 19 % žensk z RMV<sup>16</sup>.

Kolposkopijo je potrebno opraviti skrbno in v skladu s pravili dobre prakse tako pri HPV pozitivni kot tudi negativni pacientki.

## **Zaključek**

Kolposkopija je pomembna diagnostična metoda, ki jo izvajamo v vsakodnevni ginekološki praksi. Izvajati jo je treba v skladu s pravili dobre medicinske prakse – po tehničnih priporočilih in z ustrezno tehnično opremo. Nameniti ji je potrebno zadostno količino časa.

Rezultat preiskave in naše nadaljnje odločitve so kombinacija tako izvida BMV, HPV kot kolposkopije. Zavedati se moramo omejitve vsake od njih in se v primeru nejasnega izvida posvetovati z bolj izkušenim kolegom.

Pomembno se je s pacientko pogovoriti o postopkih in morebitnih ukrepih. Le motivirana in informirana pacientka bo sodelovala in ne bo prihajalo do nepotrebnih zamud, vabljenja in neodzivnosti – kar vse vodi v izgubo časa, med katerim se lezije lahko slabšajo.

## **Uporabljene kratice**

AIS - endocervikalni adenokarcinom in situ

APC-N - Atipične ploščate celice, neopredeljene

APC-VS - atipične ploščate celice, pri katerih ni mogoče izključiti ploščato-celične intraepitelijske lezije visoke stopnje (PIL-VS)

AŽC-N - atipične žlezne celice, neopredeljene

AŽC-VN - atipične žlezne celice, verjetno neoplastične

BD - blaga diskarioza (PIL-NS)

BMV - bris materničnega vratu

CIN - cervikalna intraepitelijska neoplazija

CK - cervikalni kanal

hc2 - Hybrid Capture 2

HPV - humani papilomski virusi

LLETZ - angl. Large Loop Excision of the Transformation Zone

MV - maternični vrat

PIL-NS - ploščatocelična intraepitelijska lezija nizke stopnje  
PIL-VS - ploščatocelična intraepitelijska lezija visoke stopnje RVM – rak materničnega vratu  
VR-HPV - visokorizični tipi HPV  
ZORA - program zgodnjega odkrivanja predrakavih sprememb na materničnem vratu

## Literatura

1. Groba incidenca RMV od 1960 do 2010. <http://www.slora.si/groba-stopnja>
2. DP ZORA v slikah, Onkološki inštitut Ljubljana, januar 2015, dostopno na [http://zora.onko-i.si/fileadmin/user\\_upload/dokumenti/Izjava\\_za\\_javnost/2015\\_DP\\_ZORA\\_v\\_slikah\\_koncna.pdf](http://zora.onko-i.si/fileadmin/user_upload/dokumenti/Izjava_za_javnost/2015_DP_ZORA_v_slikah_koncna.pdf)
3. Poljak M, Brenčič A, Seme K, Vince M, Marin IJ. Comparative Evaluation of First- and Second-Generation Digene Hybrid Capture Assays for Detection of Human Papillomaviruses Associated with High or Intermediate Risk for Cervical Cancer. *J Clin Microbiol.* 1999 March; 37(3): 796–797.
4. Uršič-Vrščaj M e tal. (skupina za pripravo smernic). Smernice za celostno obravnavo žensk s predrakavimi spremembami materničnega vratu. Onkološki inštitut Ljubljana 2006. <http://zora.onko-i.si/za-stroko/strokovna-priporocila-in-smernice/>
5. Aneks št. 1 k splošnemu dogovoru za pogodbeno leto 2010. Dostopno na [http://www.zzzs.si/zzzs/info/egradiva.nsf/splosni\\_dogovor?OpenView](http://www.zzzs.si/zzzs/info/egradiva.nsf/splosni_dogovor?OpenView)
6. Pretorius RG, Belinson JL. Colposcopy. *Minerva Ginecol* 2012; 64(2): 173 - 80.
7. Gage JC, Hanson VW, Abbey K, Dippery S, Gardner S, Kubota J, et al. Number of cervical biopsies and sensitivity of colposcopy. *Obstet Gynecol* 2006; 108(2): 264-72.
8. Mesher D, Tristram A, Castanon A, Beer H, Ashman S, Fielder H, et al. Single negative colposcopy: is it enough to rule out high-grade disease?. *J Med Screen.* 2011; 18(3): 160-1.
9. Malila N, Leinonen M, Kotaniemi-Talonen L, Laurila P, Tarkkanen J, Hakama M. The HPV test has similar sensitivity but more overdiagnosis than the Pap test—a randomised health services study on cervical cancer screening in Finland. *Int J Cancer.* 2013; 132(9): 2141 - 7
10. Smrkolj Š. Citološke in biopsijske tehnike ter kolposkopija ginekologiji. *Medicinski razgledi* 2011; 50 (1): 45 - 54

11. Frković Grazio S. Nova klasifikacija tumorjev ženskih reproduktivnih organov Svetovne zdravstvene organizacije. IN Smrkolj Š (ur). Obnovitveni kolposkopski tečaj 2015; Ljubljana. Združenje za ginekološko onkologijo, kolposkopijo in cervikalno patologijo SZD in Onkološki inštitut Ljubljana. Zbornik - Obnovitveni kolposkopski tečaj 2015: 60-71
12. Kurman RJ, Carcangiu ML, Herrington CS, Young RH (eds). WHO classification of tumours of female reproductive organs, 4th ed. Lyon: IARC; 2014.
13. Jančar N, Vrtačnik Bokal E, Poljak M. Razporeditev genotipov človeških virusov papi-loma pri bolnicah z rakom materničnega vratu in cervikalno intraepitelijsko neoplazijo tretje stopnje (CIN 3) v Sloveniji. *Onkologija* 2011; 15(2): 93 - 7
14. Petry KU, Luyten A, Scherbring S. Accuracy of colposcopy management to detect CIN3 and invasive cancer in women with abnormal screening tests: Results from a primary HPV screening project from 2006 to 2011 in Wolfsburg, Germany. *Gynecologic Oncology* 2013; 128: 282 - 7
15. Wright TC, Stoler MH, Sharma A, Zhang G, Behrens C, Wright TL, ATHENA (Addressing THE Need for Advanced HPV Diagnostics). Study Group Evaluation of HPV-16 and HPV-18 Genotyping for the Triage of Women With High-Risk HPV+ Cytology- Negative Results. *Am J Clin Pathol* 2011; 136: 578 - 86
16. Blatt AJ, Kennedy R, Luff RD, Austin RM, Rabin DS. Compari-son of Cervical Cancer Screening Results Among 256,648 Women in Multiple Clinical Practices. *Cancer Cytopathol.* 2015;123(5):282-8.

# Sodobno zdravljenje predrakavih sprememb materničnega vratu in sledenje

*Iztok Takač, Darja Arko, Andraž Dovnik*

---

## Uvod

Predrakave spremembe materničnega vratu (MV) lahko vodijo v razvoj invazivnega raka materničnega vratu (RMV). Zdravljenje invazivnega RMV je zahtevno in obsežno, pušča pa trajne in neugodne telesne in psihične posledice.<sup>1-5</sup>

Odkrivanje in zdravljenje predrakavih sprememb MV s presejanjem je pripomoglo k zmanjšani pojavnosti invazivnega RMV in zmanjšani umrljivosti zaradi te bolezni.<sup>6,7</sup>

Navedeni ugodni učinki niso odvisni od uporabe naprednih tehnoloških postopkov in jih lahko opazujemo tudi v deželah z omejenimi viri. Kot pri vsakem posegu moramo tudi v primeru zdravljenja predrakavih sprememb MV učinke in posledice posega primerjati z neugodnimi telesnimi in psihičnimi posledicami tega zdravljenja. Nepravočasno in nepravilno zdravljenje predrakavih sprememb MV sta ena izmed pomembnih dejavnikov razvoja invazivnega RMV.<sup>8</sup>

Popolna diagnoza predrakavih sprememb MV temelji na citoloških, kolposkopskih in histoloških preiskavah.<sup>9</sup> Kot dodatna metoda se uporablja testiranje na visokorizične tipe virusov humanega papiloma (HPV), s čemer lahko zmanjšamo število nepotrebnih posegov.<sup>10,11</sup>

Zdravljenje predrakavih sprememb MV temelji na dejstvu, da z njim preprečimo razvoj obolelega tkiva v transformacijski coni v invazivno obliko RMV.

Spremembe nizke stopnje (PIL nizke stopnje, CIN 1) obravnavamo konservativno, saj lahko spontano izginejo. V dveh letih spontano izgine več kot 60 % teh sprememb.<sup>12</sup>

Zdravljenje priporočamo, kadar je nepravilnost prisotna več kot dve leti ali kadar sprememba napreduje v stopnji in velikosti.

V primeru sprememb visoke stopnje (PIL visoke stopnje, CIN 2 in 3) obstaja večja možnost razvoja invazivnega RMV, zato jih je potrebno zdraviti. McCredie in sod. so v raziskavi, v kateri je sodelovalo 736 bolnic s CIN 3, ugotavljali pogostnost razvoja invazivnega RMV po zdravljenju (593 bolnic) in brez njega (147 bolnic). V 30 letih po primernem zdravljenju CIN 3 se je invazivni RMV pojavil le pri 0,7 % bolnic, v skupini bolnic, ki niso bile deležne ustreznega zdravljenja, pa v 31,3 %.<sup>13</sup> Med bolnicami slednje skupine, ki so imele CIN 3 prisotno še 24 mesecev po ugotovitvi diagnoze, pa se je invazivni RMV v 30 letih pojavil kar v 50,3 %. V letu 2005 smo v slovenskih bolnišnicah zdravili 467 bolnic s CIN 1, 587 s CIN 2 in 1204 s CIN 3.<sup>14</sup> V letu 2010 smo v Sloveniji zabeležili 957 novih primerov CIN 3 in CIS (*carcinoma in situ*), kar predstavlja incidenco te bolezni 92,5 na 100.000 žensk.<sup>15</sup>

Pri obravnavi bolnic s spremembami visoke stopnje imamo na razpolago različne načine in tehnike zdravljenja. Strokovnjaki so izdelali tudi natančne smernice, ki omogočajo pravilno izbiro ustreznega zdravljenja za posamezno bolnico.<sup>16-18</sup>

## **Konservativno zdravljenje predrakavih sprememb MV**

### ***Imunomodulacija***

Konservativno zdravljenje predrakavih sprememb MV predstavlja zdravljenje z nekaterimi zdravili (medikamenti). Sem sodijo predvsem oblikovalci (modulatorji) imunskega odziva, kot so imikvimod (Aldara) in interferoni (IFN gama). Imikvimod uporabljamo v obliki vaginalnih svečk, ki se vstavijo v globino nožnice do MV, interferone pa injiciramo v MV. Z uporabo imikvimoda v dozi 6,25 mg so dosegli ozdravitev v 75 %.<sup>19</sup> Po injiciranju interferona alfa 2b se poveča koncentracija citokinov tudi v krvi.<sup>20</sup> Učinkovitost uporabe interferona pri zdravljenju CIN je okoli 53 %.<sup>21</sup> Novejše raziskave poročajo tudi o uporabi preparata TG4001, ki se aplicira subkutano in katerega učinkovitost znaša 48 %.<sup>22</sup>

### ***Fotodinamično zdravljenje***

Predstavlja uporabo svetlobne energije na MV po predhodni ekspoziciji z heksilaminolevulinatom (HAL). Tovrstno zdravljenje je učinkovito v do 70 %, je pa tudi nekoliko cenejše od konizacije in ima manjšo perinatalno obolenost kot konizacija.<sup>23</sup>

Fotodinamično zdravljenje lahko kombiniramo tudi z elektrodiatermijsko ekscizijo, pri čemer dosežemo popolno ozdravitev v 98,1 %.<sup>24</sup>

### **Ablativne tehnike zdravljenja predrakavih sprememb MV**

Z ablativnimi (destruktivnimi) tehnikami uničimo tkivo MV. Med tovrstne posege prištevamo krioterapijo, hladno koagulacijo, elektrokoagulacijsko diatermijo in lasersko evaporizacijo. Glavna pomajkljivost teh posegov je, da ne omogočajo histopatološke preiskave.

Ablativne tehnike so primerne za uporabo le pri ekto-cervikalnih spremembah s povsem vidno transformacijsko cono. Majhne lokalizirane spremembe CIN 1 in 2 lahko zdravimo s krioterapijo ali elektrokoagulacijsko diatermijo. Sprememb, ki segajo v cervikalni kanal, s temi tehnikami ne moremo zanesljivo uničiti.

#### ***Krioterapija***

Krioterapija omogoča zamrzovanje epitelija MV z uporabo kriokirurških tipal. Z njimi dosežemo temperaturo okoli  $-20^{\circ}\text{C}$ , kar omogoča uničenje tkiva. Nizke temperature povzročijo kristalizacijo znotrajcelične tekočine, kar privede do propada celic. Na razpolago so različna kriokirurška tipala, ki uporabljajo ogljikov dioksid ali dušikov oksid. Večina klinikov uporablja tehniko dvojnega zamrzovanja (3 minute zamrzovanja, 5 minut odtaljevanja, 3 minute zamrzovanja). Po uporabi tega načina lahko ugotovimo prisotnost preostale (rezidualne) bolezni v 5–18 %. Na učinkovitost krioterapije vplivajo dosežena temperatura tipala, čas zamrzovanja, vrsta tipala, oblika materničnega vratu ter velikost in stopnja CIN. Ozdravitev po krioterapiji je možna v 70–88 %.<sup>25</sup> Najpomembnejša prednost krioterapije je njena enostavna uporaba, zato se pogosto izvaja tudi na primarnem nivoju.<sup>26</sup> Najpogostejši in najpomembnejši zaplet krioterapije je infekcija. Krvavitve po posegu so izredno redke.<sup>27</sup> Stenoza materničnega vratu je redek zaplet, medtem ko je zoženje materničnega vratu pogostejše. Krioterapijo smo v letu 2005 uporabili v Sloveniji pri 36 bolnicah, kar predstavlja 1,6 % vseh bolnic, zdravljenih zaradi CIN.<sup>14</sup>

#### ***Hladna koagulacija***

Priporočene temperature pri tehniki hladne koagulacije se gibljejo med 100 in  $120^{\circ}\text{C}$ . Pogoj za uporabo te tehnike je, da transformacijska cona pred tem ni bila zdravljena z nobenim posegom. Učinkovitost metode je med 87 in



97 %.<sup>28</sup> Najpogostejši zapleti hladne koagulacije so bolečine med posegom, po operaciji pa krvavitve in izcedek iz nožnice. Ponovitve bolezni nastopijo najpogosteje v času od 2 do 12 let po posegu.<sup>29</sup>

### ***Elektrokoagulacijska diatermija***

Elektrokoagulacijska diatermija uporablja visokofrekventni izmenični tok v posebnih oblikah elektromagnetnega valovanja. Električni tok uporabljamo kontinuirano ali periodično v trajanju 2–3 sekund, kar povzroči koagulacijo tkiva. Učinkovitost metode je okoli 98 %.<sup>30</sup> Poleg visoke učinkovitosti, enostavnosti in nizkih stroškov so njene prednosti predvsem še možnost uničenja obsežnih in globokih sprememb ter možnost uničenja sprememb, ki segajo v cervikalni kanal. Najpogostejši zapleti so krvavitve, infekcija in stenoza MV.

### ***Laserska evaporizacija***

Za zdravljenje CIN se najpogosteje uporablja laser s CO<sub>2</sub>, ki proizvaja žarke valovne dolžine 10,6 μm, ki so sestavni del infrardečega spektra. Laserski žarki uničujejo tkivo z evaporizacijo in koagulacijo. Posebno koristni so pri zdravljenju sprememb, ki se z MV širijo na oboke nožnice.<sup>31</sup> Podobno kot pri ostalih ablativnih tehnikah je potrebno tudi z laserjem zdraviti celotno transformacijsko cono. Uspešnost zdravljenja z laserjem znaša od 87 do 96 %. Po laserski evaporizaciji so ugotovili odsotnost HPV pri 79,4 % bolnic.<sup>32</sup> Med posegom so možne bolečine, najpogostejši zapleti po posegu pa obsegajo izcedek iz nožnice, pelvično vnetje in krvavitve. V Sloveniji je bila v letu 2005 laserska evaporizacija uporabljena pri 230 bolnicah, kar predstavlja 9,9 % vseh bolnic s CIN.<sup>14</sup>

### ***Ekscizijske tehnike zdravljenja predrakavih sprememb MV***

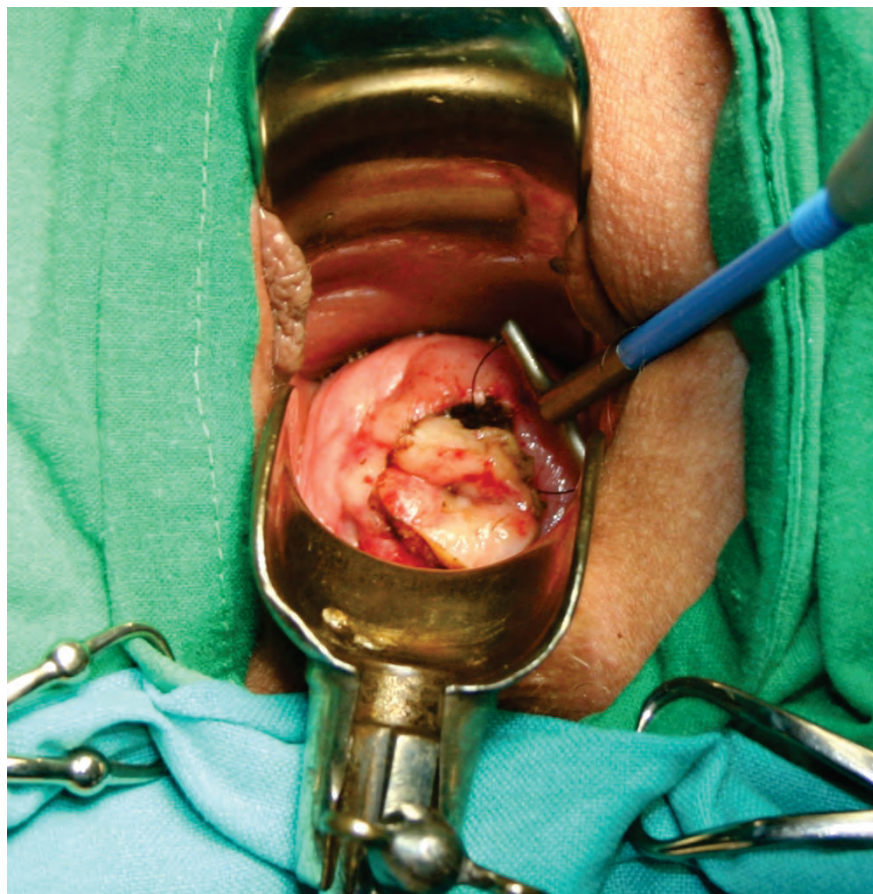
Ekscizijske (izrezovalne) tehnike omogočajo izrez tkiva MV, ki ga lahko histopatološko pregledamo. Med ekscizijske posege prištevamo ekscizijo z diatermijsko zanko, konizacijo s skalpelom, konizacijo s harmoničnim skalpelom, lasersko konizacijo in histerektomijo.

### ***Ekscizija z diatermijsko zanko***

Ekscizija z diatermijsko zanko (*angl. large loop excision of the transformation zone - LLETZ*) je trenutno najpogosteje uporabljena tehnika za zdravljenje predrakavih sprememb MV. Z njo imamo dolgoletne pozitivne izkušnje tudi

v Sloveniji.<sup>33</sup> V letu 2005 je bila uporabljena v Sloveniji v 1078 primerih (46,5 % vseh bolnic s CIN).<sup>14</sup>

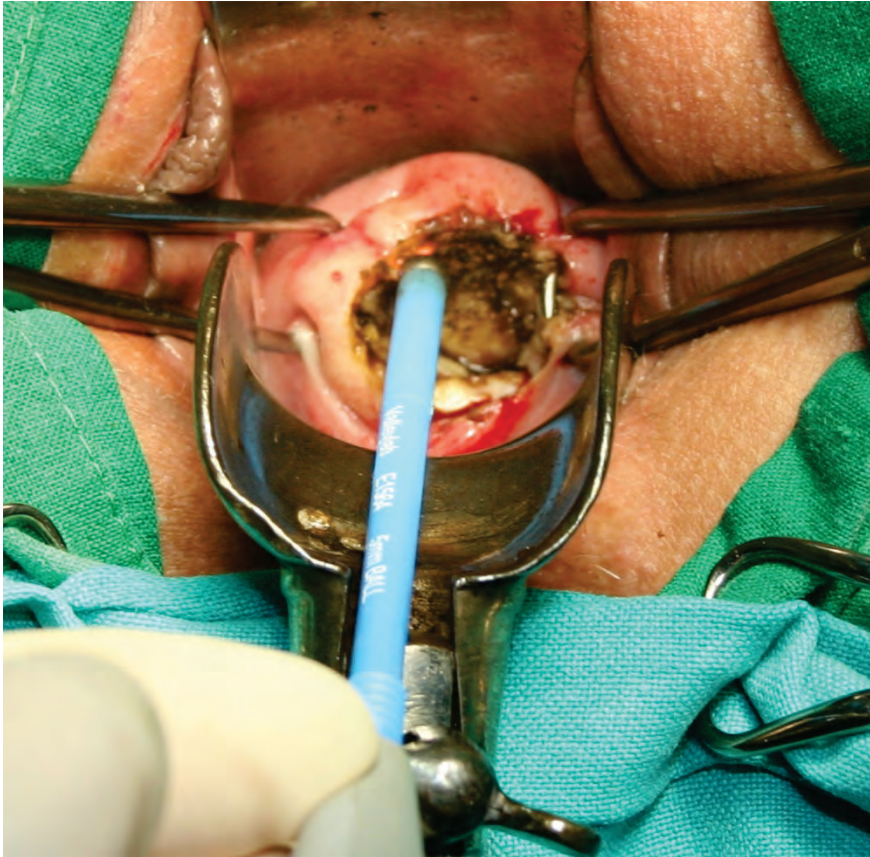
Poseg pričnemo z infiltracijo lokalnega anestetika, ki mu lahko dodamo sredstva za lokalno krčenje žil. Sledi izrez tkiva z diatermijsko zanko (Slika 1).



**Slika 1.** Izrez tkiva materničnega vratu z diatermijsko zanko.

Nato s pomočjo kroglične elektrode skoaguliramo ležišče konusa, kakor tudi robove na materničnem vratu (Slika 2). Poseg omogoča izrezanje celotne transformacijske cone z ohranitvijo tkiva za histopatološko preiskavo. Lahko se izvaja tudi v primerih, ko je možno lokalno uničenje tkiva, kakor tudi tedaj, ko bi bila potrebna konizacija.<sup>34</sup> Poseg se izvaja ambulantno in združuje vse prednosti, ki jih imajo ablativne tehnike pred klasično konizacijo (majhna obolevnost in uporaba lokalne anestezije). Možne so tudi različne

izvedbe pridobivanja ustreznih histopatoloških vzorcev.<sup>35</sup> Ponovitve bolezni nastopajo v 3 do 5 %.<sup>36</sup> Po eksciziji z diatermijsko zanko so ugotovili odsotnost HPV pri 92,7 % bolnic.<sup>37</sup> Prisotnost neoplastičnih sprememb v endocervikalnih kriptah poveča tveganje za ponovni poseg zaradi rezidualne neoplazije za 2,67-krat.<sup>38</sup> Po tem posegu sta neposredna in dolgoročna obolevnost majhni, neugodni vplivi na možnost zanositve, potek nosečnosti in poroda pa niso pogosti.<sup>39</sup> Po posegu LLETZ nastopajo hujše krvavitve, ki zatevajo revizijo, v 6,8 do 8,8 %.<sup>40</sup>

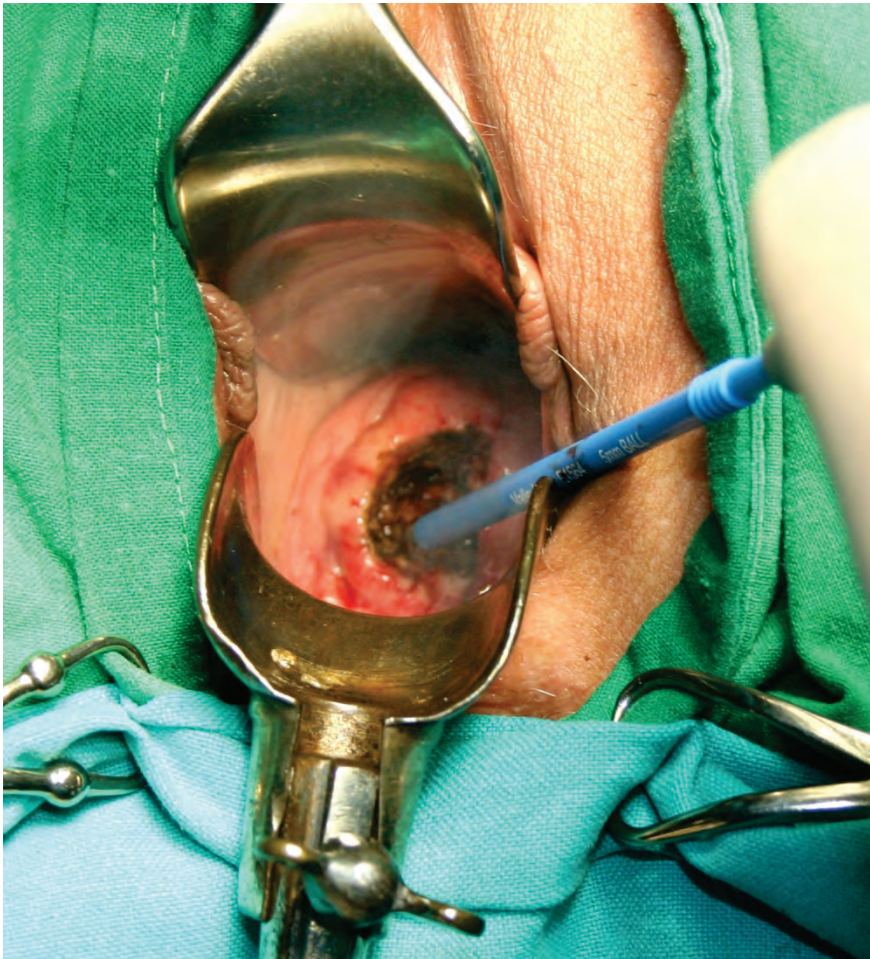


*Slika 2. Koagulacija robov z monopolarno elektrodo.*

### ***Konizacija s skalpelom***

Konizacija s skalpelom se izvaja pri sumu na mikroinvazivni RMV, v primeru okultnega invazivnega RMV, suma na žlezne spremembe, nepopolno vidne transformacijske cone pri ženskah z visoko stopnjo PIL, neujemanju

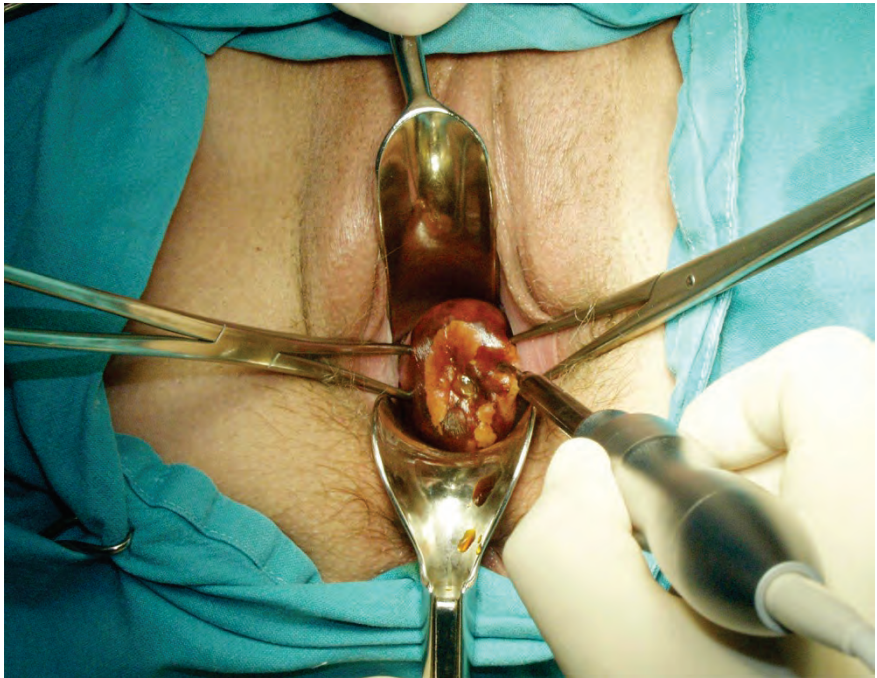
citoloških in kolposkopskih izvidov ter v primeru prisotnosti CIN po predhodnem zdravljenju transformacijske cone MV. Konizacija s skalpelom je indicirana tudi pri bolnicah po 45. letu starosti.<sup>41</sup> Obstajajo različni načini pokritja defekta, ki nastane po konizaciji ter zaustavljanja krvavitve.<sup>42</sup> Defekt lahko pokrijemo s krožnim šivom po Sturmdorfu. S tem tudi zaustavimo krvavitev. Pri tehniki konizacije po Scottu pa defekta ne pokrivamo, pač pa le elektrokoaguliramo ležišče konusa in s tem zaustavimo krvavitev (Slika 3). Šivanje materničnega vratu je namreč povezano s povečano izgubo krvi, stenoza materničnega vratu in nezadovoljivo kolposkopijo.<sup>43</sup> Konus je lahko širok in plitek ali pa je ozek in globok, kar zavisi od lokacije in velikosti spremembe. Nepopolno izrezanje sprememb v konusih je prisotno v 5–50 %. Po konizaciji s skalpelom so ugotovili odsotnost HPV pri 100,0 % bolnic.<sup>32</sup> Najpogostejši zapleti po konizaciji s skalpelom so krvavitve, izcedek iz nožnice in stenoza MV.<sup>44</sup> Konizacija in rekonizacija sta bili v letu 2005 izvršeni v Sloveniji pri 888 bolnicah (38,3 % vseh bolnic s CIN).<sup>14</sup> Konizacija je tudi metoda izbora pri zdravljenju večine mikroinvazivnih rakov MV.<sup>45</sup>



*Slika 3. Koagulacija ležišča konusa.*

#### ***Konizacija s harmoničnim skalpelom***

Pri tej tehniki konizacije se namesto skalpela uporablja harmonični skalpel, ki na tkivo prenaša visokofrekventno ultrazvočno valovanje.<sup>46</sup> Prednost uporabe harmoničnega skalpela je minimalna poškodba tkiva, manjša krvavitev in odsotnost dima, ki se sicer sprošča pri elektrokoagulaciji. Zaradi majhne poškodbe tkiva je histopatološka ocena robov konusa zanesljivejša.<sup>47</sup> Edina slabost metode je relativno visoka nabavna cena ultrazvočnega generatorja (Slika 4).



**Slika 4.** Konizacija s harmoničnim skalpelom.

### ***Laserska konizacija***

Laserska konizacija je relativno draga in zamudna. Konus izrežemo s pomočjo laserskega žarka. Navadno se izvaja v lokalni anesteziji z uporabo lokalnih vazopresorjev. Omogoča pridobitev vzorca za histopatološko preiskavo, na katerem lahko ocenimo stopnjo spremembe in popolnost odstranitve. Po obliki lahko izrežemo cilindrični ali konični del MV. Metoda se uporablja tudi pri zdravljenju perzistentnih CIN in njihovih ponovitev.<sup>48</sup> Pri laserski konizaciji se običajno odstrani večji volumen tkiva MV kot pri eksciziji z diatermijsko zanko.<sup>49</sup> Zato je laserska konizacija primernejša metoda od ekscizije z diatermijsko zanko v primeru potrebe po ponovni eksciziji CIN.<sup>50</sup>

### ***Histerektomija***

V poštev pride pri bolnicah s CIN, pri katerih so prisotne tudi motnje menstruacije, zdrs (prolaps) maternice ali miomi, kakor tudi v primerih adenokarcinoma *in situ* po zaključeni reprodukciji. Maternico najpogosteje odstranimo z vaginalno histerektomijo, lahko pa tudi z laparoskopsko asistirano vaginalno histerektomijo (LAVH) ali abdominalno histerektomijo. Po ods-

tranitvi maternice zaradi CIN so potrebne redne citološke kontrole krna nožnice, saj se pri teh bolnicah lahko v njem pogosteje razvije vaginalna intraepitelijska neoplazija (VAIN), še posebej, če je pri njih prisotna okužba s HPV.<sup>51</sup> Histerektomija je bila v letu 2005 narejena v Sloveniji pri 87 bolnicah (3,8 % vseh bolnic s CIN).<sup>14</sup>

## **Obvladovanje bolečine po zdravljenju predrakavih sprememb MV**

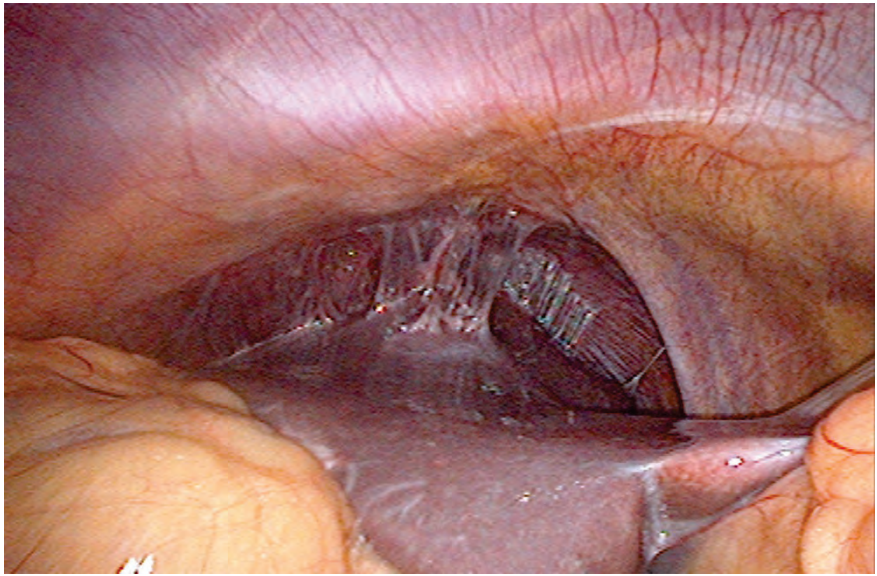
Angleške NHS smernice svetujejo uporabo analgetikov pred laserskimi in ekscizijskimi tehnikami zdravljenja predrakavih sprememb MV.<sup>52</sup> V ta namen se lahko uporablja infiltracija MV z anestetikom (ki mu lahko dodamo adrenalin), oralni analgetiki (nesteroidna protivnetna zdravila), inhalacijska analgezija (plinska mešanica izoflurana in dezoflurana), pršilo z lignokainom ali kokainom, lokalna aplikacija benzokainskega gela in lignokainsko-prilokainske kreme ter transkutana električna stimulacija živcev (TENS).

## **Zapleti zdravljenja in rezidualna bolezen**

Pregled 29 raziskav, v katerih so avtorji poročali o zapletih zdravljenja in pogostnosti rezidualne bolezni po zdravljenju predrakavih sprememb MV z različnimi tehnikami (laserska ablacija, laserska konizacija, ekscizija z diatermijsko zanko (LLETZ), konizacija s skalpelom ali krioterapija) je pokazal, da med različnimi tehnikami ni značilne razlike v pogostnosti zapletov zdravljenja, kakor tudi ne v pogostnosti rezidualne bolezni po zdravljenju.<sup>53</sup> Krvavitev iz MV je manjša po uporabi vazopresina, ki se dodaja lokalnemu anestetiku. Po konizaciji s skalpelom ali laserjem se krvavitev zmanjša po uporabi traneksamske kisline. Zanimivo je, da ima hemostatsko šivanje neučuden vpliv na izgubo krvi, stenozo MV in zadovoljivost kolposkopije.<sup>54</sup>

Med hujše zaplete po konizaciji sodi vnetna bolezen v medenici ali trebušni votlini. Lahko se razvije tuboovarijski absces, pelveoperitonis, difuzni peritonitis in perihepatitis (Slika 5).

Globina konusa pod 10 mm je lahko dejavnik tveganja povečane pogostnosti rezidualne bolezni, medtem ko tega za volumen konusa ne moremo trditi.<sup>55</sup> Glavni napovedni dejavnik rezidualne bolezni je poleg stanja robov še prisotnost HPV, ki jo ugotavljamo 6 mesecev po posegu.<sup>56</sup>



*Slika 5. Perihepatitis po konizaciji.*

### **Vpliv zdravljenja predrakavih sprememb MV na nosečnost**

Bolnice, zdravljenje zaradi CIN z ekscizijskimi tehnikami, imajo v kasnejših nosečnostih povečano tveganje za predčasni porod in nizko porodno težo.<sup>57, 58</sup> Po konizaciji s skalpelom ali laserjem obstaja povečano tveganje za perinatalno umrljivost, predčasni porod in ekstremno nizko porodno težo novorojencev. Tudi najpogosteje uporabljena tehnika ekscizije z diatermijsko zanko ni povsem brez posledic za kasnejšo nosečnost. Povečuje namreč tveganje za prezgodnji porod pred 37. tednom nosečnosti in nizko porodno težo.<sup>59</sup> Laserska ablacija in krioterapija pa nimata neugodnih vplivov na kasnejšo nosečnost.

Zanimivo je, da uporaba različnih tehnik zdravljenja predrakavih sprememb MV ne vpliva na pogostnost uporabe oploditve z biomedicinsko pomočjo.<sup>60</sup> Po ekscizijskih tehnikah zdravljenja CIN tudi niso ugotovili sprememb v razporeditvi kolagena v regeneriranem tkivu MV.<sup>61</sup> Ugotovili so, da je regeneracija MV v 6 mesecih po eksciziji odvisna od deleža volumna izrezanega konusa glede na preostalo tkivo MV.<sup>62</sup> Večji ko je konus in manjše ko je preostalo tkivo MV, manjša je stopnja regeneracije MV.



## Sledenje po zdravljenju

Konizacija predstavlja standardno metodo zdravljenja visokorizičnih displazij materničnega vratu.<sup>63,64</sup> Namen konizacije, LLETZ, krioterapije in laserske ablacije je odstranitev neoplastičnega tkiva materničnega vratu v celoti. Vendar se lahko tudi po operativnem posegu CIN ponovno pojavi, bodisi kot preostala CIN ali pa nastane na novo. V prvem primeru gre najpogosteje za nepopolno izrezane ali uničene otočke CIN na površini materničnega vratu ali v globini cervikalnega kanala (kar označujemo kot preostalo ali rezidualno neoplazijo in jo v večini primerov ugotovimo v prvih dveh letih po zdravljenju), v drugem primeru pa gre za dejanski ponovni nastanek (recidiv) CIN v predhodno ozdravljenem tkivu (ugotovimo ga več kot tri leta po zdravljenju).

Glede na naravo in obseg bolezni kirurške tehnike, s katerimi zdravimo predrakave spremembe na materničnem vratu, obsegajo destruktivske in ekscizijske metode.<sup>54</sup> Zadnja meta-analiza 29 raziskav je obravnavala sedem različnih kirurških tehnik. Ugotovili so podobno učinkovitost posameznih metod glede na pogostnost rezidualne bolezni in pooperativnih zapletov.<sup>43</sup>

V preteklosti so številne raziskovalne skupine ugotavljale pogostnost pozitivnih kirurških robov po konizaciji. Slednja je bila v meta-analizi 66 raziskav iz leta 2007 opredeljena kot 23,0 %. Visokorizične displazije so se po zdravljenju pojavile pri 3 % žensk s popolno ekscizijo v primerjavi z 18 % z nepopolno ekscizijo.<sup>65</sup> V nedavni kitajski raziskavi na skupini 145 bolnic s pozitivnimi kirurškimi robovi po primarni konizaciji so kar pri 47 (34,2 %) bolnicah po dodatni konizaciji ugotovili rezidualno visokotvegano displazijo.<sup>66</sup> Raziskave sicer navajajo skupno pogostnost rezidualne in recidivne neoplazije po kirurškem zdravljenju viskokrizičnih displazij med 5 in 12 %.<sup>67-70</sup> Rezidualna neoplazija se pojavlja tudi v 3-4 % primerov ko so kirurški robovi negativni, torej v primeru navidezne odstranitve lezije.<sup>71,72</sup>

Dejavniki, ki so najpogosteje povezani s preostalo neoplazijo in recidivom, so stanje kirurških robov konusa, širjenje CIN v kripte cervikalnega kanala in število mitoz.<sup>73</sup> Status robov je primeren napovedni dejavnik ponovitve bolezni, ni pa neodvisen.<sup>65</sup> Nedavna retrospektivna analiza kot neodvisni napovedni dejavnik rezidualne in recidivne bolezni navaja stanje robov, gradus bolezni, vrsto transformacijske cone ter okužbo s humanimi virusi papiloma (HPV) 6 in 12 mesecev po operaciji.<sup>74</sup> Že dolgo je znano, da je učinkovito zdravljenje CIN povezano z odstranitvijo visokorizičnih sevov HPV

pri operaciji.<sup>75</sup> Zato predstavlja prisotnost okužbe s HPV po operaciji pogoj za nastanek nove ali nadaljnji razvoj še prisotne CIN.

Ženske, ki so bile zdravljene zaradi CIN, imajo petkrat večje tveganje za nastanek raka materničnega vratu kot zdrave ženske. Tveganje ostaja povečano še vsaj 20 let po zdravljenju CIN.<sup>76</sup> Pri več kot polovici bolnic z invazivnim rakom materničnega vratu, ki so bile pred tem zdravljene zaradi CIN, so ugotovili, da niso hodile na kontrolne ginekološke preglede. Pozitivni robovi histopatoloških preparatov pa še ne pomenijo, da je rezidualna neoplazija pri bolnici še vedno prisotna. Pri teh bolnicah sta potrebna poostren nadzor in spremljanje.<sup>77</sup>

Za sledenje bolnic je bilo predlaganih več različnih protokolov, ki so vključevali citološki pregled brisa materničnega vratu, testiranje HPV in kolposkopijo, posamično ali v kombinaciji, v 3-mesečnih do enoletnih presledkih. Testiranje HPV je bolj občutljivo in podobno specifično kot citološki pregled brisa in omogoči hitrejšo diagnozo ponovitve bolezni ali vztrajajoče bolezni.<sup>78</sup> Protokoli sledenja bolnic po konizaciji do sedaj še niso bili predmet randomiziranih raziskav.<sup>79</sup> Novejša raziskava navaja 81 % občutljivost citologije za ugotovitev visokorizične displazije po konizaciji v primerjavi s 95 % občutljivostjo testa HPV.<sup>80</sup>

Slovenske smernice iz leta 2011 priporočajo pri odsotnosti displastičnih sprememb v robovih konusa (negativni robovi) ali pri CIN 1 v robovih konusa testiranje s citološkim pregledom brisa materničnega vratu po 6 mesecih. Če je negativen, ga ponovimo čez 6 mesecev in tedaj naredimo še test HPV. Če sta oba negativna, ju ponovimo čez 12 mesecev, nato pa čez 3 leta (če sta oba izvida negativna). V primeru patoloških BMV in prisotnosti HPV je potrebno narediti kolposkopijo. Novejše smernice priporočajo kombinirano testiranje s citološkim pregledom brisa materničnega vratu in testiranjem HPV 12 in 24 mesecev po zdravljenju (2B).<sup>79</sup> V kolikor sta oba testa negativna, se lahko žensko vrne v triletno presejanje (2B). Če je kateri izmed testov pozitiven, se priporoča kolposkopija z abrazijo cervikalnega kanala (2B). V kolikor sta oba testa negativna, se priporoča rutinsko testiranje še 20 let, tudi če s tem presežemo starostno mejo 65 let (3). Ponovna konizacija samo na osnovi pozitivnega testa HPV je nesprejemljiva (2E).<sup>79</sup>

Slovenske Smernice za celostno obravnavo žensk s predrakavimi spremembami na materničnem vratu so priporočale pri bolnicah po zdravljenju CIN s prisotnimi spremembami CIN 2 ali 3 v robovih konusa odvzem kontrolnega BMV po šestih mesecih ali pa takoj ponovna ekscizija preostale spremembe

in/ali abrazija CK. Če je BMV normalen, ga ponovimo čez 6 mesecev, tedaj določimo tudi HPV. Pri patološkem BMV naredimo kolposkopijo in ev. biopsijo. V primeru prisotne CIN 1 v robovih konusa in pri odsotnosti displastičnih sprememb v robovih konusa zadošča kontrolni BMV, ki ga odvezamo 6 mesecev po zdravljenju. Če je negativen, ga ponovimo čez 6 mesecev in tedaj naredimo še test HPV. Če sta oba negativna, ju ponovimo čez 12 mesecev, nato pa čez 3 leta. V primeru patoloških BMV in prisotnosti HPV je potrebno narediti kolposkopijo.

V kolikor je visokorizična displazija prisotna v kirurškem robu, se priporoča citološki pregled brisa materničnega vratu 4-6 mesecev po konizaciji. Sprejemljiva je tudi ponovna diagnostična konizacija (2B).<sup>79</sup> Če je BMV normalen, ga ponovimo čez 6 mesecev, tedaj določimo tudi HPV. Pri patološkem BMV naredimo kolposkopijo in ev. biopsijo. V kolikor sta oba testa negativna ju ponovimo čez 12 mesecev, nato pa čez tri leta.<sup>81</sup>

## **Zaključek**

Predrakave spremembe MV predstavljajo nevarnost za zdrave ženske, saj lahko napredujejo v invazivni RMV. Zato moramo, predvsem višje stopnje CIN, ustrezno zdraviti. Pri tem lahko uporabimo različne metode in tehnike, katerih vsaka ima določene prednosti in tudi slabosti. Ne tako redki so tudi zapleti po posegih, predvsem krvavitev. Najpogosteje uporabljamo ekscizijske tehnike, ki omogočajo histopatološko analizo vzorca, odstranjenega z operacijo. Po posegu je potrebno nadaljnje spremljanje bolnic, saj so možne tudi ponovitve bolezni. V tem primeru je potrebno ponovno zdravljenje.

## **Literatura**

1. Grizzle WE, Srivastava S, Manne U. The biology of incipient, pre-invasive or intraepithelial neoplasia. *Cancer Biomark* 2011; 9: 21–39.
2. Rakar S. Surgical treatment of invasive cervical cancer. *Tumori* 2001; 87: S21.
3. Rakar S, Kovačič J, Čavić M, Štolfa A, Gergolet M. Cervical carcinoma in young women. *Eur J Obstet Gynecol Reprod Biol* 1994; 55: 19–20.
4. Kovačič J, Čavić M, Omahen A, Rakar S, Tomaževic T, Novak F. The treatment of invasive carcinoma of the cervix at the Department of Gynecology and Obstetrics in Ljubljana. *Eur J Gynaecol Oncol* 1980; 1: 65–71.

5. Čavić M, Rakar S, Tomažević T, Omahen A, Kovačič J. Results of surgical treatment of cervical carcinoma. *Jugosl Ginekol Opstet* 1978; 18: 131–9.
6. Uršič-Vrščaj M, Rakar S, Možina A, Takač I, Bebar S, Šubic Z, Kodrič T, Smrkolj Š. Clinical audit of patients with cervical cancer in Slovenia. Data analysis from 2003–2006. *Eur J Gynaecol Oncol* 2008; 29: 628–32.
7. Takač I, Uršič-Vrščaj M, Repše-Fokter A, Kodrič T, Rakar S, Možina A, Smrkolj Š, Primic-Žakelj M, Stržinar V, Vakselj A, Arko D. Clinicopathological characteristics of cervical cancer between 2003 and 2005, after the introduction of a national cancer screening program in Slovenia. *Eur J Obstet Gynecol Reprod Biol* 2008; 140: 82–9.
8. Smrkolj Š, Rakar S, Možina A, Eržen M. Evaluation of causes of increased incidence of cervical cancer in Slovenia. *Eur J Obstet Gynecol Reprod Biol* 2004; 117: 213–21.
9. Smrkolj Š. Citološke in biopsijske tehnike ter kolposkopija v ginekologiji. *Med Razgl* 2011; 50: 45–54.
10. Vrtačnik-Bokal E, Rakar S, Jančar N, Možina A, Poljak M. Role of human papillomavirus testing in reducing the number of surgical treatments for precancerous cervical lesions. *Eur J Gynaecol Oncol* 2005; 26: 427–30.
11. van Hamont D, Bekkers RL, Massuger LF, Melchers WJ. Detection, management, and follow-up of pre-malignant cervical lesions and the role for human papillomavirus. *Rev Med Virol* 2008; 18: 117–32.
12. Rouzier R. Management of CIN1. *J Gynecol Obstet Biol Reprod (Paris)* 2008; 37 (Suppl 1): S114–20.
13. McCredie MR, Sharples KJ, Paul C, Baranyai J, Medley G, Jones RW, Skegg DC. Natural history of cervical neoplasia and risk of invasive cancer in women with cervical intraepithelial neoplasia 3: a retrospective cohort study. *Lancet Oncol* 2008; 9: 425–34.
14. Deisinger D. Kazalci kakovosti pri zdravljenju prekancerov materničnega vratu v Sloveniji. V: Možina A, ur. Zbornik pravadanj 2. Slovenskega kongresa o cervikalni patologiji z mednarodno udeležbo in kolposkopskim tečajem, Portorož, 7. 3. – 10. 3. 2007. Ljubljana: Združenje za ginekološko onkologijo, kolposkopijo in cervikalno patologijo, 2007: 150–4.
15. Primic Žakelj M, Bračko M, Hočevar M, Krajc M, Pompe-Kirn V, Strojan P, Zadnik V, Zakotnik B, Žagar T. Rak v Sloveniji 2008. Ljubljana: Onkološki inštitut Ljubljana, Epidemiologija in register raka, Register raka Republike Slovenije, 2013: 55–61.
16. Uršič-Vrščaj M, Rakar S, Možina A, Kobal B, Takač I, Deisinger D, Zore A. Smernice za celostno obravnavo žensk s predrakavimi spremembami materničnega vratu. Združenje za ginekološko onkologijo, kolposkopijo in cervikalno patologijo. Slovensko zdravniško društvo, Ljubljana 2010.

17. Wright TC Jr, Massad LS, Dunton CJ, Spitzer M, Wilkinson EJ, Solomon D; 2006 American Society for Colposcopy and Cervical Pathology-sponsored Consensus Conference. 2006 consensus guidelines for the management of women with cervical intraepithelial neoplasia or adenocarcinoma in situ. *Am J Obstet Gynecol* 2007; 197: 340–5.
18. American College of Obstetricians and Gynecologists. ACOG Committee Opinion No. 463: Cervical cancer in adolescents: screening, evaluation, and management. *Obstet Gynecol* 2010 16 (2 Pt 1): 469–72.
19. Polterauer S, Grimm C, Natter C, Rahhal J, Hefler L, Reinthaller A, Speiser P. Treatment of cervical intraepithelial neoplasia with topical imiquimod. Chicago: Congress of the American Society of Clinical Oncology 2011; Abstract #5041.
20. Misson DR, Abdalla DR, Borges AM, Shimba DS, Adad SJ, Michelin MA, Murta EF. Cytokine serum levels in patients with cervical intraepithelial neoplasia grade II-III treated with intralesional interferon- $\alpha$  2b. *Tumori* 2011; 97: 578–84.
21. Sikorski M, Bobek M, Zrubek H, Marcinkiewicz J. Dynamics of selected MHC class I and II molecule expression in the course of HPV positive CIN treatment with the use of human recombinant IFN-gamma. *Acta Obstet Gynecol Scand* 2004; 83: 299–307.
22. Brun JL, Dalstein V, Leveque J, Mathevet P, Raulic P, Baldauf JJ, Scholl S, Huynh B, Douvier S, Riethmuller D, Clavel C, Birembaut P, Calenda V, Baudin M, Bory JP. Regression of high-grade cervical intraepithelial neoplasia with TG4001 targeted immunotherapy. *Am J Obstet Gynecol* 2011; 204: 169.e1–8.
23. Soergel P, Makowski L, Makowski E, Schippert C, Hertel H, Hillemanns P. Treatment of high grade cervical intraepithelial neoplasia by photodynamic therapy using hexylaminolevulinat may be costeffective compared to conisation procedures due to decreased pregnancy-related morbidity. *Lasers Surg Med* 2011; 43: 713–20.
24. Choi MC, Jung SG, Park H, Lee SY, Lee C, Hwang YY, Kim SJ. Photodynamic therapy for management of cervical intraepithelial neoplasia II and III in young patients and obstetric outcomes. *Lasers Surg Med* 2013; 45: 564–72.
25. Luciani S, Gonzales M, Munoz S, Jeronimo J, Robles S. Effectiveness of cryotherapy treatment for cervical intraepithelial neoplasia. *Int J Gynaecol Obstet* 2008; 101: 172–7.
26. Nene BM, Hiremath PS, Kane S, Fayette JM, Shastri SS, Sankaranarayanan R. Effectiveness, safety, and acceptability of cryotherapy by midwives for cervical intraepithelial neoplasia in Maharashtra, India. *Int J Gynaecol Obstet* 2008; 103: 232–6.
27. Pierce JG Jr, Bright S. Performance of a colposcopic examination, a loop electrosurgical procedure, and cryotherapy of the cervix. *Obstet Gynecol Clin North Am* 2013; 40: 731–57.

28. Grubišić G, Vukosavić-Cimić B, Kraljević Z, Pirkić A, Grbavac I, Bolanca I. Cytologic follow-up in patients with CIN treated by LLETZ, Cold knife Conization and Semm's cold coagulation. *Coll Antropol* 2010; 34: 13–7.
29. Zawislak A, Price JH, McClelland HR, Storey RG, Caughley L. Efficacy of cervical intraepithelial neoplasia (CIN) treatment by cold coagulation. *Ulster Med J* 2003; 72: 10–5.
30. Chanen W. Electrocoagulation diathermy. *Baillieres Clin Obstet Gynaecol* 1995; 9: 157–72.
31. Kim HS, Park NH, Park IA, Park JH, Chung HH, Kim JW, Song YS, Kang SB. Risk factors for recurrence of vaginal intraepithelial neoplasia in the vaginal vault after laser vaporization. *Lasers Surg Med* 2009; 41: 196–202.
32. Jančar N, Rakar S, Poljak M, Fujs K, Kocjan BJ, Vrtačnik-Bokal E. Efficiency of three surgical procedures in eliminating high-risk human papillomavirus infection in women with precancerous cervical lesions. *Eur J Gynaecol Oncol* 2006; 27: 239–42.
33. Takač I, Arko D, Gorišek B, Kodrič T. Loop diathermy conization of the uterine cervix. *Gynaecol Perinatol* 1996; 5: 133–6.
34. Suwannarurk K, Bhamarpravati S, Thaweekul Y, Mairaing K, Poomtavorn Y, Pattara-archachai J. The accuracy of cervical cancer and cervical intraepithelial neoplasia diagnosis with loop electrosurgical excisional procedure under colposcopic vision. *J Gynecol Oncol* 2009; 20: 35–8.
35. Rivoire WA, Monego HI, Dos Reis R, Binda MA, Magno V, Tavares EB, Hammes LS, Capp E, Edelweiss MI. Comparison of loop electrosurgical conization with one or two passes in high-grade cervical intraepithelial neoplasias. *Gynecol Obstet Invest* 2009; 67: 228–35.
36. Stasinou SM, Valasoulis G, Kyrgiou M, Malamou-Mitsi V, Bilirakis E, Pappa L, Deligeorgoglou E, Nasioutziki M, Founta C, Daponte A, Koliopoulos G, Loufopoulos A, Karakitsos P, Paraskevaidis E. Large loop excision of the transformation zone and cervical intraepithelial neoplasia: a 22-year experience. *Anticancer Res* 2012; 32: 4141–5.
37. Arko D, Dovnik A, Fokter N, Takač I. Prospektivna raziskava povezave med okužbo materničnega vratu in sekundarno krvavitvijo po eksciziji transformacijske cone z električno zanko (LLETZ). *Acta Medico-biotechnica* 2011; 4: 45–50.
38. Kodampur M, Kopeika J, Mehra G, Pepera T, Menon P. Endocervical crypt involvement by high-grade cervical intraepithelial neoplasia after large loop excision of transformation zone: Do we need a different follow-up strategy? *J Obstet Gynaecol Res* 2013; 39: 280–6.

39. Duesing N, Schwarz J, Choschzick M, Jaenicke F, Gieseking F, Issa R, Mahner S, Woelber L. Assessment of cervical intraepithelial neoplasia (CIN) with colposcopic biopsy and efficacy of loop electrosurgical excision procedure (LEEP). *Arch Gynecol Obstet* 2012; 286: 1549–54.
40. Shin JW, Rho HS, Park CY. Factors influencing the choice between cold knife conization and loop electrosurgical excisional procedure for the treatment of cervical intraepithelial neoplasia. *J Obstet Gynaecol Res* 2009; 35: 126–30.
41. Kos L, Lukanovič A. Konizacija. V: Kos L, Lukanovič A. Tehnika vaginalne kirurgije. Ljubljana: Klinični center, Ginekološka klinika, 2000: 167–71.
42. Takač I, Gorišek B. Cold knife conization and loop excision for cervical intraepithelial neoplasia. *Tumori* 1999; 85: 243–6.
43. Martin-Hirsch PP, Bryant A. Interventions for preventing blood loss during the treatment of cervical intraepithelial neoplasia. *Cochrane Database Syst Rev* 2013; 12: CD001421.
44. Smrkolj Š, Košir Pogačnik R, Rakar S. Mikroinvazivni karcinom materničnega vratu. *Zdrav Vestn* 2011; 80: 483–8.
45. Konno R, Akahira J, Igarashi T, Yamakawa H, Sato S, Yajima A. Conization of the cervix using harmonic scalpel. *Tohoku J Exp Med* 1999; 189: 171–8.
46. Akahira J, Konno R, Moriya T, Yamakawa H, Igarashi T, Ito K, Sato S, Yajima A. Conization by harmonic scalpel for cervical intraepithelial neoplasia: a clinicopathological study. *Gynecol Obstet Invest* 2000; 50: 264–8.
47. Fambrini M, Penna C, Pieralli A, Fallani MG, Andersson KL, Lozza V, Scarselli G, Marchionni M. CO2 laser cylindrical excision or standard re-conization for persistent-recurrent high-grade cervical intraepithelial neoplasia (HG-CIN) in women of fertile age. *Anticancer Res* 2008; 28: 3871–5.
48. González Bosquet E, Torres A, Busquets M, Esteva C, Muñoz-Almagro C, Laila JM. Prognostic factors for the development of vaginal intraepithelial neoplasia. *Eur J Gynaecol Oncol* 2008; 29: 43–5.
49. Phadnis SV, Atilade A, Young MP, Evans H, Walker PG. The volume perspective: a comparison of two excisional treatments for cervical intraepithelial neoplasia (laser versus LLETZ). *BJOG* 2010; 117: 615–9.
50. Bowring J, Tulloch I, Phadnis SV, Young MP, Evans H, Walker P. Secondary excision for cervical intraepithelial neoplasia: an evaluation of two treatment methods. *J Obstet Gynaecol* 2010; 30: 511–4.

51. Guzej Z, Lovšin B. Vpliv zdravljenja cervikalne intraepitelijske neoplazije na trajanje poznejše nosečnosti in pogostost prezgodnjega poroda v SLO - rezultati raziskave za obdobje 2003–2004. *Onkologija* 2007; 11: 63–5.
52. Gajjar K, Martin-Hirsch PP, Bryant A. Pain relief for women with cervical intraepithelial neoplasia undergoing colposcopy treatment. *Cochrane Database Syst Rev* 2012; 10: CD006120.
53. Martin-Hirsch PP, Paraskevaidis E, Bryant A, Dickinson HO, Keep SL. Surgery for cervical intraepithelial neoplasia. *Cochrane Database Syst Rev* 2013; 12: CD001318.
54. Martin-Hirsch PP, Keep SL, Bryant A. Interventions for preventing blood loss during the treatment of cervical intraepithelial neoplasia. *Cochrane Database Syst Rev* 2010; 6: CD001421.
55. Papoutsis D, Rodolakis A, Antonakou A, Sindos M, Mesogitis S, Sotiropoulou M, Sakellaropoulos G, Antsaklis A. Cervical cone measurements and residual disease in LLETZ conisation for cervical intraepithelial neoplasia. *In Vivo* 2011; 25: 691–5.
56. Mo LZ, Song HL, Wang JL, He Q, Qiu ZC, Li F. Pap Smear Combined with HPV Testing: A Reasonable Tool for Women with High-grade Cervical Intraepithelial Neoplasia Treated by LEEP. *Asian Pac J Cancer Prev* 2015; 16: 4297-302.
57. Arbyn M, Kyrgiou M, Simoens C, Raifu AO, Koliopoulos G, Martin-Hirsch P, Prendiville W, Paraskevaidis E. Perinatal mortality and other severe adverse pregnancy outcomes associated with treatment of cervical intraepithelial neoplasia: meta-analysis. *BMJ* 2008; 337: a1284.
58. Bindas A, Novak-Antolič Ž. Porodniški izid po konzervativni terapiji intraepitelijskih ali zgodnjih invazivnih lezij materničnega vratu: pregled podatkov za Slovenijo od leta 2002 do 2005. *Zdrav Vestn* 2009; 78: 241–6.
59. Jakobsson M, Gissler M, Tiitinen A, Paavonen J, Tapper AM. Treatment for cervical intraepithelial neoplasia and subsequent IVF deliveries. *Hum Reprod* 2008; 23: 2252–5.
60. Sun XG, Ma SQ, Zhang JX, Wu M. Predictors and clinical significance of the positive cone margin in cervical intraepithelial neoplasia III patients. *Chin Med J (Engl)* 2009; 122: 367–72.
61. Phadnis SV, Atilade A, Bowring J, Kyrgiou M, Young MP, Evans H, Paraskevaidis E, Walker P. Regeneration of cervix after excisional treatment for cervical intraepithelial neoplasia: a study of collagen distribution. *BJOG* 2011; 118: 1585–91.
62. Papoutsis D, Rodolakis A, Mesogitis S, Sotiropoulou M, Antsaklis A. Regeneration of uterine cervix at 6 months after large loop excision of the transformation zone for cervical intraepithelial neoplasia. *BJOG* 2012; 119: 678–84.



63. Prendiville W. The treatment of CIN: what are the risks? *Cytopathology* 2009; 20: 145-53.
64. Takač I, Arko D, Gorišek B, Kodrič T, Repše-Fokter A. Možnosti zdravljenja predrakastih sprememb materničnega vratu. *Zdrav Vestn* 2009; 78: 43-8.
65. Ghaem-Maghani S, Sagi S, Majeed G, Soutter WP. Incomplete excision of cervical intraepithelial neoplasia and risk of treatment failure: a meta-analysis. *Lancet Oncol* 2007; 8: 985-93.
66. Fu Y, Chen C, Feng S, Cheng X, Wang X, Xie X, et al. Residual disease and risk factors in patients with high-grade cervical intraepithelial neoplasia and positive margins after initial conization. *Ther Clin Risk Manag* 2015; 11: 851-6.
67. Takac I. Human papillomavirus infection in patients with residual or recurrent cervical intraepithelial neoplasia. *Tumori*. 2008; 94: 83-6.
68. Baloglu A, Uysal D, Bezircioglu I, Bicer M, Inci A. Residual and recurrent disease rates following LEEP treatment in high-grade cervical intraepithelial lesions. *Arch Gynecol Obstet* 2010; 282: 69-73.
69. Tropé A, Jonassen CM, Sjøborg KD, Nygård M, Dahl FA, Alfsen GC, et al. Role of high-risk human papillomavirus (HPV) mRNA testing in the prediction of residual disease after conisation for high-grade cervical intraepithelial neoplasia. *Gynecol Oncol* 2011; 123: 257-62.
70. Ryu A, Nam K, Kwak J, Kim J, Jeon S. Early human papillomavirus testing predicts residual/recurrent disease after LEEP. *J Gynecol Oncol* 2012; 23: 217-25.
71. Verguts J, Bronselaer B, Donders G, Arbyn M, Van Eldere J, Drijckoningen M, et al. Prediction of recurrence after treatment for high-grade cervical intraepithelial neoplasia: the role of human papillomavirus testing and age at conisation. *BJOG* 2006; 113: 1303-7.
72. Miyoshi Y, Miyatake T, Ueda Y, Morimoto A, Yokoyama T, Matsuzaki S, et al. Prediction, based on resection margins, of long-term outcome of cervical intraepithelial neoplasia 3 treated by Shimodaira-Taniguchi conization. *Arch Gynecol Obstet* 2012; 285: 1427-32.
73. Maluf PJ, Adad SJ, Murta EF. Outcome after conization for cervical intraepithelial neoplasia grade III: relation with surgical margins, extension to the crypts and mitoses. *Tumori* 2004; 90: 473-7.
74. Del Mistro A, Matteucci M, Insacco EA, Onnis G, Da Re F, Baboci L, et al. Long-Term Clinical Outcome after Treatment for High-Grade Cervical Lesions: A Retrospective Monoinstitutional Cohort Study. *Biomed Res Int* 2015; 2015: 984528.

75. Jain S, Tseng CJ, Horng SG, Soong YK, Pao CC. Negative predictive value of human papillomavirus test following conization of the cervix uteri. *Gynecol Oncol* 2001; 82: 177-80.
76. Kalliala I, Dyba T, Nieminen P, Hakulinen T, Anttila A. Mortality in a long-term follow-up after treatment of CIN. *Int J Cancer* 2010; 126: 224-31.
77. Ostojčić DV, Vrdoljak-Mozetic D, Stemberger-Papić S, FINDERLE A, Eminović S. Cervical cytology and HPV test in follow-up after conisation or LLETZ. *Coll Antropol* 2010; 34: 219-24.
78. Kocken M, Uijterwaal MH, de Vries AL, Berkhof J, Ket JC, Helmerhorst TJ, et al. High-risk human papillomavirus testing versus cytology in predicting post-treatment disease in women treated for high-grade cervical disease: a systematic review and meta-analysis. *Gynecol Oncol* 2012; 125: 500-7.
79. Massad LS, Einstein MH, Huh WK, Katki HA, Kinney WK, Schiffman M, et al; 2012 ASCCP Consensus Guidelines Conference. 2012 updated consensus guidelines for the management of abnormal cervical cancer screening tests and cancer precursors. *Obstet Gynecol* 2013; 121: 829-46.
80. Gosvig CF, Huusom LD, Deltour I, Andersen KK, Duun-Henriksen AK, Madsen EM, et al. Role of human papillomavirus testing and cytology in follow-up after conization. *Acta Obstet Gynecol Scand* 2015; 94: 405-11.
81. Katki HA, Schiffman M, Castle PE, Fetterman B, Poitras NE, Lorey T, et al. Five-Year Risk of Recurrence After Treatment of CIN 2, CIN 3, or AIS: Performance of HPV and Pap Cotesting in Posttreatment Management. *J Low Genit Tract Dis* 2013; 17: 78-84.

# Pojasnilna dolžnost v ginekološkem dispanzerju in kolposkopski ambulanti

*Dušan Deisinger*

---

## Uvod

Evropsko združenje za ginekologijo in porodništvo (EBCOG) postavlja pravilno in natančno informiranost pacientk na prvo mesto, takoj za definicijo določenega bolezenskega stanja.

K pojasnilni dolžnosti so zavezani vsi zdravstveni delavci, ki v procesu zdravljenja sodelujejo, seveda v okviru svojih pristojnosti.

Že leta 2003 smo o predlogih za standarde in kazalce kakovosti pri kolposkopiji in nadzoru bolnic s predrakavimi spremembami materničnega vratu na prvo mesto postavili »natančno in pravilno informiranost žensk«. Če želimo še zmanjšati pojavnost raka materničnega vratu, moramo privabiti na preventivni ginekološki pregled čim več žena.

Naša pojasnilna dolžnost se torej prične že pred ginekološkim pregledom. Z različnimi akcijami in nastopi strokovnjakov v medijih, objavami v tisku in spletu skušamo pojasniti pomen preventivnih ginekoloških pregledov. V primeru patologije materničnega vratu imamo namreč enkratno priložnost, da z enostavnim nebolečim, a hkrati strokovnim ukrepom (ginekološki pregled, bris PAP, odvzem HPV, kolposkopija, biopsija), pridemo do zelenega rezultata, to pa je pravočasno odkritje patoloških sprememb materničnega vratu že v stopnji predrakavih sprememb.

Če je bolezen odkrita v stadiju predstopnje, je tudi zdravljenje bistveno bolj enostavno, a hkrati učinkovito, z manj možnimi zapleti ob in po samem posegu ter manjšimi posledicami za nadaljnje reproduktivno zdravje.

## Zakonodaja

20. člen zakona o pacientovih pravicah govori o obveščenosti pacienta in pojasnilni dolžnosti. V 4-ih točkah so navedene pravice pacientov do samostojnega odločanja o zdravju in sodelovanja v procesu zdravljenja in na kak-

šen način mora zdravnik odgovoren za zdravljenje, pojasniti pacientom njegovo zdravstveno stanje in ukrepe, ki jih namerava opraviti.

***Uradni list RS št. 15/2008, 20.čl. (obveščnost pacienta in pojasnilna dolžnost)***

1. Pacient ima pravico, da je zaradi uresničevanja pravice do samostojnega odločanja o zdravju in pravice do sodelovanja v procesu zdravljenja obveščen o:

- svojem zdravstvenem stanju in verjetnem razvoju ter posledicah bolezni ali poškodbe,
- cilju, vrsti, načinu izvedbe, verjetnosti uspeha ter pričakovanih koristih in izvidu predlaganega medicinskega posega oz. predlaganega zdravljenja,
- možnih tveganjih, stranskih učinkih, negativnih posledicah in drugih neprijetnostih predlaganega medicinskega posega oz. predlaganega zdravljenja, vključno s posledicami njegove opustitve,
- morebitnih drugih možnosti zdravljenja,
- postopkih in načinov zdravljenja, ki v RS niso dosegljivi ali niso pravice iz obveznega zdravstvenega zavarovanja.

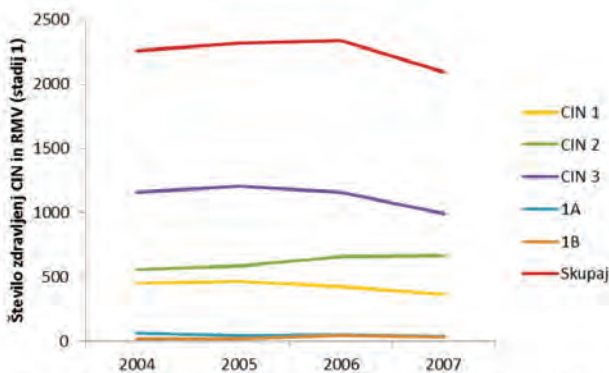
2. Pojasnila iz prejšnjega odstavka mora zdravnik, odgovoren za zdravljenje, pojasniti pacientu v neposrednem stiku, obzirno, na pacientu razumljiv način oz. skladno z individualnimi sposobnostmi sprejemanja informacij, v celoti in pravočasno. Za operativni ali drug medicinski poseg, povezan z večjim tveganjem ali večjo obremenitvijo, pacientu da razumljiva ustna in pisna pojasnila zdravnik, ki bo opravil medicinski poseg, če to ni možno pa drug zdravnik, ki je usposobljen za tak medicinski poseg.

3. Pacient ima pravico do sprotnega in podrobnega obveščanja o poteku zdravljenja ter po koncu medicinskega posega oz. zdravljenja pravico do obveščnosti rezultatov zdravljenja oz. morebitnih zapletih.

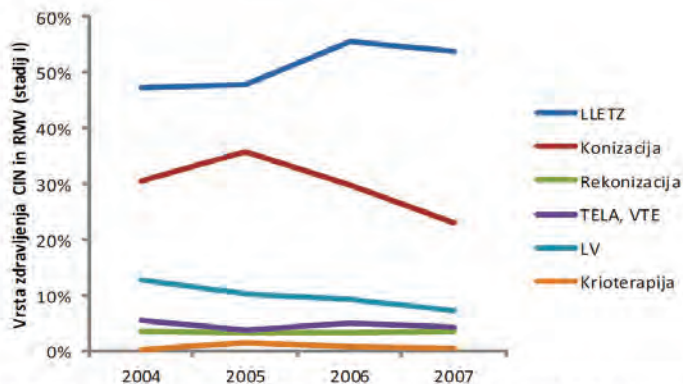
4. Pacient, ki ni sposoben odločanja o sebi, uresničuje pravice po tem členu v skladu z možnostmi, ki jih dopušča njegova sposobnost razumevanja.

Leta 2005 smo v analizi kazalcev kakovosti zapisali, da v vseh pogledih dose- gamo najmanj 75 ali več odstotno uspešnost, le v postavki natančne informi- ranosti žena ter zbiranju ter spremljanju podatkov smo le polovično uspešni. Od takrat je minilo kar nekaj let in v tem času je popolnoma zaživel pro- gram ZORA, izdane so bile številne brošure, ki ozaveščajo naše ženske in dekleta, da se odzovejo na preventivne preglede.

Izboljšala se je kakovost citoloških laboratorijev, uvedeno je triažno testiranje na humane papiloma viruse, izdelane in prenovljene so smernice za celostno obravnavo žensk s predrakavami spremembami materničnega vratu. Da bi preverili pravilnost in uspešnost naših postopkov, ugotovili kako v republiki Slovenij zdravimo, se primerjali med seboj in z ostalimi državami, smo vpel-jali : "**Register cervikalne patologije**". Podatke smo zaradi neenotnih raču- nalniških programov zbirali anketno od leta 2001 do leta 2007. Podatke so posredovali vsi ginekološki porodniški oddelki v Sloveniji. Poleg predstavitve na kolposkopskih tečajih so bili zbrani podatki predstavljeni tudi v Zborniku predavanj 5. izobraževalnega dne programa ZORA, leta 2014.



**Slika 1.** Število zdravljenj CIN (1–3) in RMV (stadija 1A in 1B) po koledarskih letih. Vir podatkov: vprašalnik Registra cervikalne patologije.



Slika 2. Tehnike zdravljenja CIN in stadija I RMV v odstotkih. Vir podatkov: vprašalnik Registra cervikalne patologije.

## Ginekološki pregled , odvzem BMV (brisa materničnega vratu), BMV-TT (triažni test HPV)

Pojasnilna dolžnost ginekologa oz. ginekologinje je, da ženski na njej razumljiv način pojasni pomen ginekološkega pregleda, predvidene diagnostične postopke, morebitno zdravljenje, možne zaplete in posledice posega ali zdravljenja ter celovito pojasni pridobljene izvide. Vse pridobljene izvide je potrebno vestno zapisati v ginekološki karton ženske. Posebej je potrebno pacientki razložiti kdaj in kako bo izvedela za izvid in zakaj mora priti na kontrolni pregled. Posebne pozornosti naj bodo deležne mlade ženske, ki prihajajo na ginekološki pregled in odvzem brisa materničnega vratu prvič ter še posebej ženske, ki so na pregled vabljeni ali niso hodile na redne preglede, še posebej, če so v naši ambulanti prvič. Prijazen prvi kontakt in ženski primeren razloga o pomenu preventivnih ginekoloških pregledov ali ugotovljene prisotne patologije, je bistvenega pomena, da nam bo zaupala tudi v bodoče in bo prišla na redno ali vabljeni kontrolo.

Test PAP je še vedno osnovna presejalna metoda pri odkrivanju patoloških sprememb materničnega vratu.

Pravilna in predvsem na primeren način mora biti podana tudi informacija o pomenu okužbe s humanim papiloma virusom ( HPV ). Ker okužba sodi med spolno prenosljive bolezni, je zelo pomembno, da ženske ne prestrašimo, je ne ožigosamo ter s tem morda zaradi sramu, ne odvrnemo od nadaljnjih preiskav. Potrebno je poudariti, da je prekuženost s HPV v spolno aktivni populaciji zelo visoka (skoraj 80 %). Okužba je najpogostejša pri 20-ih letih. Povečano tveganje z okužbo s HPV predstavljajo:

- zgodnji spolni odnosi pred 15.letom starosti,
- večje število spolnih partnerjev,
- kajenje,
- druge bolezni, ki zmanjšujejo odpornost organizma (klamidia, HIV, ...).

Pojasniti moramo tudi kakšne so poti prenosa okužbe, zakaj so mlade osebe bolj ranljiva populacija, da okužba ne povzroča simptomov in da se kljub okužbi pri večini bolezni ne bo nikoli razvila. Do 90 % okužba s HPV izzveni v 12-ih do 24-ih mesecih. Le v 5 do 10 % okužba ostane trajna in le takrat obstaja nevarnost za nastanek predrakavih sprememb v naslednjih 10 do 15 -ih letih.

V primeru potrebe po odvzemu brisa oz. kužnine za določanje patogenih humanih papiloma virusov, nam bo v pomoč obrazec s privolitvijo za odvzem HPV. Ob prvem odvzemu HPV smo dolžni podpisani obrazec priložiti napotnici, zgornji del s pojasnili pa lahko pacientka vzame s seboj. Pred odvzemom brisa materničnega vratu – triažni test HPV je potrebno razložiti postopek odvzema brisa ,kam material pošiljamo, kdaj bomo izvid pridobili in način sporočanja izvida, kakšni bodo postopki v bodoče in možnosti zdravljenja. Pomembno je, da pacientke ne prestrašimo in tako odvrnemo od nadaljnjih kontrol in eventuelnega nadaljnega zdravljenja. Še enkrat se prepričajte ali je pojasnila resnično razumela. Vse zabeležke in izvide vestno beležimo v ginekološki karton.

V veliko pomoč nam je nova zloženka, za kolposkopski pregled s pojasnilnim obrazcem na zadnji strani.

### **Kolposkopija in biopsija**

V primeru, da se v ginekološkem dispanzerju odločimo za kolposkopijo in imamo na razpolago ustrezen kolposkop, je potrebno pojasniti potek pregleda ter njegov namen in pomen.

Kolposkopija je diagnostična metoda, kjer si s pomočjo optičnega instrumenta – kolposkopa, ki omogoča optično povečavo približamo strukture v nožnici in na materničnem vratu. Z njegovo pomočjo odkrivamo prisotne patološke spremembe, hkrati pa nam omogoča tudi določene diagnostične in terapevtske posege.

Za morebitne posege (biopsija, destrukcija tkiva) moramo pridobiti ustno in pisno soglasje pacientke. Dolžni smo razložiti na kakšen način bomo to storili, kaj bomo s tem pridobili, kakšni so možni zapleti in možne posledice.

V primeru opravljene biopsije razložimo, kdaj bomo dobili rezultate. Po dobljenih izvidih bolnico povabimo na kontrolo in ji ob tem razložimo, kaj nam ti izvidi pomenijo, ali je potrebno zdravljenje, morda dodatna diagnostika ali le kontrolni pregled. V primeru, da je potrebno zdravljenje, podamo celotno informacijo o možnih načinih zdravljenja, njenih posledicah in možnih zapletih. V kolikor je pacientka še v rodnem obdobju, razložimo kaj pomeni takšno zdravljenje za njeno nadaljnjo reproduktivno življenje.

Vsa naša opažanja, preglede in izvide vestno beležimo v kolposkopski karton.

## **Zaključek**

Za naše delo v ginekološki ambulanti so nam v veliko pomoč:

- Navodila ginekologom za delo v programu ZORA (2011).
- Smernice za celostno obravnavo žensk s predrakavami spremembami materničnega vratu (2011).
- Smernice za obravnavo bolnic za rakom materničnega vratu v Sloveniji (2012)«.
- Zloženka : »Kaj morate vedeti o HPV«(ZORA 2017)
- Zloženka : »Kolposkopska preiskava« (ZORA 2018)

Končna odločitev pa je v rokah specialista ginekologa v soglasju z bolnico in njenim privolenjem o nadaljnjih kontrolah, diagnostiki in zdravljenju.

Natančna, predvsem pa razumljiva informacija o normalnem oziroma patološkem brisu materničnega vratu, o CIN, o HPV itd., je pogoj za uspešno ozaveščenost žensk o koristnosti rednih ginekoloških pregledov in le tako jih je mogoče pridobiti za sodelovanje, s tem pa povečati možnost za uspešno preventivo in zdravljenje.

## **Viri**

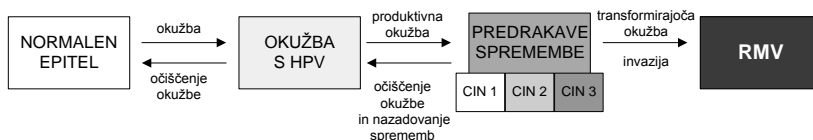
1. Uršič Vrščaj M, Možina A, Rakar S. Predlogi za standarde in kazalce kakovosti pri kolposkopiji. Zbornik maj 2003.
2. Zakon o pacientovih pravicah. Uradni list republike Slovenije. ISSN 1318-0576/2008.



3. Smernice za celostno obravnavo žensk s predrakavimi spremembami materničnega vratu. Prenovljena izdaja 2011.
4. Smernice za obravnavo bolnic z rakom materničnega vratu v Sloveniji ,2012.
5. Primc Žakelj M, Uršič Vrščaj M,Pogačnik A,Ivanuš U. Navodila ginekologom za delo v programu ZORA-posodobitev 2011,Ljubljana: Onkološki inštitut,2011.
6. Smrkolj Š. Citološke in biopsijske tehnike ter kolposkopija v ginekologiji. Med Razgl 2011; 50: 45-54.
7. Deisinger D,Takač I,Koren J,Ivanuš U,Smrkolj Š.Zbornik predavanj,5.izobraževalni dan programa ZORA-2014;77-81.
8. Deisinger D.Zbornik,Obnovitveni kolposkopski tečaj,marec 2013;126-129.
9. Državni Program ZORA;Pojasnilo o triaznem testiranju HPV in zapisovnju izvidov v Registru ZORA.
10. Državni program ZORA:Kaj morate vedeti o HPV (2017)
11. Državni program ZORA:Kolposkopska preiskava (2018)

## Naravni potek okužbe s HPV in nastanek RMV

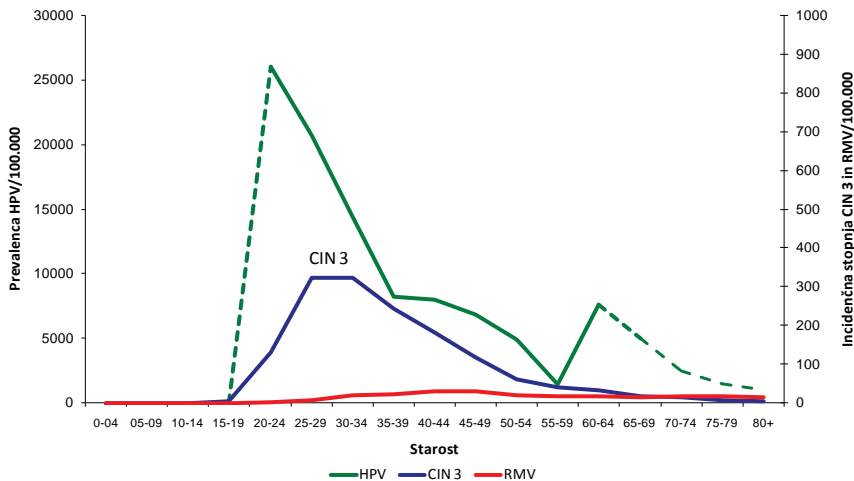
Ukrepi za preprečevanje raka materničnega vratu (RMV) temeljijo na poznavanju zakonitosti naravnega poteka okužbe z nevarnejšimi človeškimi papilomavirusi (angl. human papillomaviruses, HPV) in razvoja bolezni. RMV se razvija postopoma, preko predrakavih sprememb (CIN) do raka. Proces je dolgotrajen, v povprečju traja 10 ali več let. Začne se z okužbo anogenitalnega področja z onkogenimi HPV (okužba s HPV), ki vztraja (dolgotrajna okužba) ter sčasoma povzroči predrakave spremembe v celicah materničnega vratu. Te lahko postopoma, preko ploščatocelične intraepitelijske lezije nizke stopnje, PIL-NS (CIN 1, koilocitoza, koilocitna atipija in condyloma accuminatum) preidejo v lezijo visoke stopnje kot sta PIL-VS (CIN 2 in CIN 3) in adenokarcinom in situ (AIS), ki lahko napreduje v RMV (slika 1) (1, 2). Okužbo s HPV- testi z visoko analitično občutljivostjo (PCR) potrdijo pri okoli 99 % RMV (3). Ko se okužba očisti, praviloma nazaduje tudi predrakava sprememba, ki jo je povzročila okužba. Nazaduje (odvisno od starosti ženske) okoli 90 % CIN 1, 30–70 % CIN 2 in okoli 20–30 % CIN 3 (4).



**Slika 1:** Tri stopnje razvoja RMV: akutna okužba s HPV, vztrajanje okužbe ter razvoj predrakavih sprememb in invazija, ki je značilna za RMV. Slika je prilagojena po (5).

S HPV so pogosteje okužene mlajše kot starejše ženske (slika 2). Prevalenca okužbe s HPV je največja okoli 20. leta, nato pa se s starostjo zmanjšuje. V nekaterih državah in tudi pri nas opažamo ponovno prehodno povečanje prevalence HPV pri starejših ženskah (5, 6). Z nekajletnim zamikom se v

populaciji pojavi vrh incidence CIN 3, v Sloveniji pri ženskah okoli 30. leta starosti. Z zamikom 10 in več let pa se v populaciji pojavi še vrh incidence RMV.



**Slika 4.** Prevalenca okužb z onkogenimi humanimi papilomavirusi (zelena črta, leva os) in incidenca CIN 3 (modra črta, desna os) in raka materničnega vratu (rdeča črta, desna os) v Sloveniji, po starostnih skupinah žensk (obdobje 2005–2009). Črtkana črta predstavlja ekstrapolirane podatke iz tujih raziskav, ker slovenskih podatkov v teh starostnih skupinah ni (6, 7).

Tovrsten naravni potek okužbe s HPV in RMV omogoča različne načine preprečevanja in zgodnjega odkrivanja RMV, ki so komplementarni. To so predvsem:

- zdrav življenjski slog, vključno z zdravo in varno spolnostjo;
- cepljenje proti okužbi s HPV;
- zgodnje odkrivanje in zdravljenje predrakavih in začetnih rakavih sprememb materničnega vratu v okviru organiziranih populacijskih presejalnih programov, kot je slovenski državni program ZORA.

## S HPV-povezana tehnologija za preprečevanje raka materničnega vratu

Spoznanje, da je dolgotrajna okužba s HPV nujen, vendar ne zadosten dejavnik za nastanek raka materničnega vratu (RMV), je relativno novo in dovolj revolucionarno, da je bila leta 2008 zanj podeljena Nobelova nagrada. To spoznanje je spodbudilo razvoj s HPV povezanih tehnologij, ki omogo-

čajo tako boljšo zaščito pred okužbo s HPV (cepljenje proti HPV) kot boljšo prepoznavo žensk s povečanim tveganjem za predrakave spremembe materničnega vratu visoke stopnje (testi HPV). V Sloveniji je bilo cepljenje proti HPV leta 2009 umeščeno v nacionalni program cepljenja, leta 2011 pa smo v državnem presejalnem programu ZORA začeli uporabljati test HPV za triažo žensk s spremembami materničnega vratu nizke stopnje in kasneje še za spremljanje žensk po zdravljenju predrakavih sprememb.

Leta 2015 so izšle **Dopolnitve Evropskih smernic (Dopolnitve 2015)**, ki temeljijo na novih dokazih o učinkovitosti in varnosti uporabe klinično validiranih testov HPV v organiziranih presejalnih programih in uvedbi cepljenja proti HPV (8). Kratak povzetek priporočil:

- Presejanja s testom HPV ni priporočljivo uvajati izven organiziranega presejalnega programa.
- Če obstoječi presejalni programi, ki temeljijo na presejanju s testom PAP, naj proučijo prednosti in slabosti prehoda na primarno presejanje s testom HPV v izbranih starostnih skupinah.
  - Pri ženskah starejših od 35 let je presejanje s testom HPV predvsem zaradi velike negativne napovedne vednosti za CIN 2+ bolj učinkovito kot presejanje s testom PAP, pri čemer mora pozitivnemu izvidu presejalnega testa HPV slediti ustrezna triaža.
  - Pri ženskah mlajših od 30 let se presejanje s testom HPV ne izvaja, ker je pozitivna napovedna vrednost testa za CIN 2+ premajhna zaradi presežka klinično nepomembnih okužb v tej starosti.
  - Za uporabo presejalnega testa HPV v starosti 30–35 let še ni na voljo dovolj dokazov oziroma je učinkovitost povezana s prevalenco HPV in CIN2+ v tej starosti.
- Ne glede na starost žensk pa se odsvetuje hkratna uporaba obeh presejalnih testov (hkratno presejanje s testom PAP in testom HPV).
- Ob uvedbi presejanja s testom HPV naj se presejalni interval podaljša s 3 (najmanjši priporočen interval pri presejanju s testom PAP) na 5 let ali več.
- Ženskam, ki se ne odzivajo na povabilo na presejalni pregled (neodzivnice), se priporoča omogočiti samoodvzem vzorca za test HPV (test HPV doma).

V dopolnitvah Evropskih smernic 2015 priporočajo uvedbo populacijskega organiziranega programa cepljenja proti HPV za dekleta z zgodnjih najstniških letih (10–13 let), dodatno cepljenje starejših deklet in mladih žensk pa lahko pospeši učinek cepilnega programa. Cepilni status posamezne ženske mora biti zabeležen tako v cepilnem kot presejalnem registru. Tudi cepljenim dekletom se priporoča presejanje, vendar se bodo v prihodnosti za cepljene kohorte deklet presejane sheme spremenile. Pri cepljenih kohortah je namreč tveganje za okužbo s HPV, predrakave spremembe visoke stopnje in raka materničnega vratu pomembno manjše, zato se bo spremenila tudi učinkovitost presejalnih testov. Nove presejalne sheme za cepljena dekleta so še v fazi raziskav.

## **Test HPV doma za neodzivnice presejalnih programov**

### ***a) Problem neodzivnic***

Rak materničnega vratu (RMV) je eden redkih rakov, ki ga je mogoče preprečiti z odkrivanjem in zdravljenjem predrakavih sprememb. Izkušnje po svetu in pri nas kažejo, da se 25 do 30 odstotkov žensk na vabila za presejalni pregled in odvzem BMV ne odzove (neodzivnice) (9, 10). Neodzivnice so bolj ogrožene z RMV kot ženske, ki se presejalnih pregledov udeležujejo redno. Večina novih primerov RMV se namreč pojavlja prav v tej manjši skupini žensk. V najbolj uspešnih organiziranih presejalnih programih za RMV je delež neodzivnic med vsemi ženskami z novo odkritim RMV okoli 40–60 % (11). Nedavna analiza novih primerov RMV v Sloveniji s pomočjo podatkov Registra raka RS in Registra ZORA je pokazala, da se več kot polovica (54,7 % in 60,8 %) žensk, ki so zbolele za RMV v letih 2008–2009 in 2010–2011, ni udeleževala pregledov v priporočenih intervalih (10). Pri ženskah brez presejalnega izvida v Registru ZORA je bila bolezen najpogosteje odkrita v razširjeni ali razsejani obliki (FIGO II+ pri 75,3 % in 80,2 % neodzivnic). Pri ženskah, ki so se redno udeleževale presejalnih pregledov, je bila bolezen najpogosteje odkrita v mikroinvazivni (FIGO Ia pri 42,2 % in 50,5 % odzivnic) ali omejeni obliki (FIGO Ib pri 43,0 % in 36,2 % odzivnic). Ti rezultati so primerljivi rezultatom v državah z dobro organiziranimi presejalnimi programi. Ženske, ki se DP ZORA ne udeležujejo redno, so bolj ogrožene z RMV. Pri njih je bolezen pogosteje odkrita v razširjeni obliki, ki narekuje obsežno zdravljenje, prognoza pa je slabša.

### *b) Rezultati testa HPV doma iz raziskav*

Številne raziskave po svetu so pokazale, da je eden najbolj učinkovitih pristopov za povečanje preglednosti in odkrivanja predrakavih sprememb visoke stopnje med neodzivnicami organiziranih presejalnih programov možnost testiranja doma (12). Neodzivnicam v intervencijski skupini so na dom po pošti poslali poseben pripomoček (tester) z navodili za samoodvzem vaginalnega vzorca. Samoodvzet vzorec so ženske po pošti vrnile v laboratorij, kjer so v njem določali prisotnost človeških papilomavirusov (angl. human papillomaviruses, HPV). Citološka ocena zasušenega vzorca namreč ni mogoča. Ženske so nato po pošti prejele obvestilo o izvidu. Ženske s pozitivnim izvidom testa HPV doma so bile objavljene na ginekološki pregled, ženske z negativnim izvidom pa na reden presejalni pregled čez tri leta.

Nedavna metaanaliza 16 randomiziranih raziskav (od tega 10 evropskih), ki so bile opravljene pri neodzivnicah presejalnih programov, je pokazala, da je **odzivnost v povprečju statistično značilno večja v intervencijski (kjer so ženske prejele tester na dom) kot v primerjalni skupini (kjer so ženskam poslali običajen opomnik na zamujen presejalni pregled), vendar le, če ženskam testerja ni bilo treba naročiti** (13). Če so ženske tester morale naročiti, ni bilo razlike v odzivnosti med intervencijsko in primerjalno skupino. Če ženski testerja ni bilo treba naročiti, je bila povprečna odzivnost na test HPV doma 20,7 % (razpon med raziskavami od 6,4–34 %). Če je ženska tester morala naročiti (ali ga prevzeti v lekarni), je bila povprečna odzivnost manjša (9,7 %, izvedene so bile samo 3 raziskave) in primerljiva odzivnosti v primerjalni skupini (10,3 %). Odzivnost so izračunali tako, da so delili število žensk, ki so v 9–12 mesecih po vključitvi v raziskavo imele vsaj en presejalni test (bodisi test HPV doma ali test PAP), s številom vseh vključenih žensk. Kakovost vzorcev je bila v vseh raziskavah dobra, neuporabnih je bilo okoli 1 % samoodvzetih vzorcev (13, 14). Povprečen delež žensk s pozitivnim izvidom testa HPV doma je bil okoli 10 %, v intervencijskih skupinah pa so v povprečju odkrili več CIN 2+ kot v primerjalnih (2,9 % v primerjavi z 1,0 % vseh objavljenih žensk). Starost žensk se je med raziskavami razlikovala.

Nedavna metaanaliza 36 raziskav, v katerih so primerjali zanesljivost testa HPV na samoodvzetem vzorcu s testom HPV in testom PAP na ginekološko odvzetem vzorcu, je pokazala, da je (med ženskami, ustreznimi za presejanje) **občutljivost testa HPV za CIN 3+ na samoodvzetem vzorcu (84 %, 95 % IZ = 72–92 %) primerljiva občutljivosti testa PAP na ginekološko odvzetem vzorcu (78–91 % pri mejni vrednosti APC-N ali PIL-NS, 95 % IZ =**

72–95 %), vendar manjša kot občutljivost testa HPV na ginekološko odvzetem vzorcu (95 %, 95 % IZ = 91–97 %) (14). Metaanaliza je pričakovano pokazala tudi, da je specifičnost testa HPV za CIN 3 na samoodvzetem vzorcu (87 %, 95 % IZ = 84–90 %) primerljiva specifičnosti testa HPV na ginekološko odvzetem vzorcu (89 %, 95 % IZ = 87–92 %), najbolj pa je specifičen test PAP na ginekološko odvzetem vzorcu (89–97 % pri mejni vrednosti APC-N ali PIL-NS, 95 % IZ = 86–97 %). V raziskavah je bil najpogosteje uporabljen test Hybrid Capture 2 (hc2, v 18 raziskavah), drugi testi so bili uporabljeni v po eni raziskavi, z izjemo testa PCR GP5+/6+, ki je bil uporabljen v 5 raziskavah. Pri nekaterih PCR-testih je bila občutljivost testa HPV doma primerljiva občutljivosti na ginekološko odvzetem vzorcu. Rezultati metaanalize prav tako kažejo, da je relativna občutljivost za CIN 2+ (samoodvzetega vzorca v primerjavi z ginekološko odvzetim) testa HPV večja pri izpirku nožnice (94 %, 95 % IZ = 85–103 %) kot pri samoodvzem vzorcu s krtačko (89 %, 95 % IZ = 83–94 %) ali suhim brisom (86 %, 95 % IZ = 80–92 %). Ne glede na razlike so imeli izvidi vseh testov na vseh vzorcih zelo veliko 3-letno negativno napovedno vrednost (tveganje za CIN 3+ je bilo v treh letih manjše od 1 %). Pri negativnem testu HPV na ginekološkem vzorcu je bilo tveganje manjše kot 1 % tudi po petih letih, medtem ko je pri testu PAP na ginekološko odvzetem vzorcu in testu HPV na samoodvzetem vzorcu po petih letih tveganje preseгло 1 %. Pozitivna napovedna vrednost za CIN 3+ je bila pri vseh testih HPV, ne glede na vrsto vzorca, običajno pod 10 %, kar pomeni, da ženske s pozitivnim presejalnim izvidom testa HPV potrebujejo triažni test pred napotitvijo na kolposkopijo.

### **Evropska priporočila glede testa HPV doma**

Zaradi povečanega tveganja RMV pri neodzivnicah in dobrih rezultatov testa HPV doma nedavno dopolnjene Evropske smernice za zagotavljanje kakovosti v presejanju za RMV (2015) priporočajo, da države z organiziranim presejalnim programom proučijo možnost za uvedbo testa HPV doma za neodzivnice (15). Smernice priporočajo test HPV doma za ženske, ki se presejalnih pregledov ne udeležujejo redno, zaenkrat pa ne priporočajo uporabe tega testa pri ženskah, ki se udeležujejo rednih presejalnih pregledov, še posebej, če je v programu v uporabi presejalni test HPV. Testa HPV doma se ne uvaja izven organiziranega programa. Nizozemska in Avstralija sta med prvimi državami, ki sta test HPV doma za neodzivnice nedavno že implementirali v organiziran presejalni program.

## Test HPV doma v Sloveniji

V letih 2013–2016 je pod okriljem programa ZORA potekala velika slovenska raziskava sprejemljivosti testa HPV doma med neodzivnicami in raziskava novih triažnih metod za ženske s pozitivnim izvidom testa HPV, v katero je bilo vključenih več kot 26.000 neodzivnic iz mariborske in celjske regije (12). Glavni namen raziskave je bil doprinesiti k nadaljnjemu zmanjševanju incidence RMV, predvsem na račun povečanja pregledanosti žensk, ki se doslej niso odzivale vabilom na presejalni pregled. Prav tako smo z raziskavo želeli doprinesiti k boljši triaži žensk po pozitivnem presejalnem testu in razdeliti ženske na tiste, ki nujno potrebujejo nadaljnjo diagnostično obravnavo ali spremljanje, ter tiste, ki se lahko varno vrnejo v presejanje. Opredelili smo naslednje cilje raziskave:

- Testirati novo metodo za presejanje za RMV z doma samoodvzetim vaginalnim vzorcem za test HPV doma in oceniti, ali je metoda primerna in učinkovita kot alternativni način presejanja pri slovenskih neodzivnicah.
- Oceniti dodano vrednost uporabe različnih bioloških biomarkerjev v triaži žensk, ki imajo pozitiven izvid presejalnega testa HPV (p16, Ki-67, analiza metilacije DNK).
- Primerjati različne testerje za samoodvzem vaginalnega vzorca in oceniti, kateri je bolj sprejemljiv za slovenske ženske in pri katerem je kakovost samoodvzetega vzorca večja.

Onkološki inštitut Ljubljana je kot nosilec raziskave k sodelovanju povabil osrednji bolnišnici iz mariborske in celjske regije (UKC Maribor in SB Celje) z osnovnim namenom, da bodo zagotovile ustrezno obravnavo žensk s pozitivnim izvidom testa HPV doma. Raziskava je bila potrjena s strani Komisije RS za medicinsko etiko in leta 2013 izbrana za financiranje s strani ARRS in Ministrstva za zdravje RS (številka raziskave L3-5512).

V okviru slovenske raziskave je bilo izvedenih več študij. Največja je bila randomizirana nadzorovana raziskava katero smo vključili vse ženske iz celjske in mariborske regije, stare 30–64 let, ki v registru ZORA vsaj 4 leta niso imele zabeleženega brisa materničnega vratu, skupaj 26.556 ženk. Neodzivnice smo mesečno naključno izbirali iz Registra ZORA in jih naključno porazdelili v tri skupine:

- primerjalna skupina P: n=2.600;



- intervencijska skupina I1.2 (obvezno naročilo testerja): n=14.400 (tester Qvintip, Slika 3);
- intervencijska skupina I2 (brez obveznega naročila testerja): n=9.556 (različni testerji: Qvintip, Delphi Screener in Her Swab).

Ženskam iz intervencijskih skupin smo skupaj poslali okoli 12.000 kompletov za samoodvzem. Ženske so po pošti vrnile okoli 5.200 samoodvzetih vzorcev. Ženske so vrnile samoodvzete vzorce v že naslovljeni ovojnici s plačano poštnino v Citološki laboratorij OIL, kjer so sprti analizirali vzorce po metodi Hybrid Capture 2 (hc2). Vsem ženskam, ki so opravile test HPV doma, smo na dom poslali standardizirano obvestilo o izvidu. Priložili smo anketo, v kateri smo ženske zaprosili, da ocenijo izkušnjo s testom HPV doma. Vsem ženskam s pozitivnim izvidom testa HPV doma smo hkrati z obvestilom poslali tudi informativno zloženko Pozitiven izvid testa HPV doma ter datum in uro ginekološkega pregleda v UKC Maribor ali SB Celje, ki smo jih skupaj s sodelujočima raziskovalnima ustanovama določili mi. Ginekološke preglede je opravilo približno 370 žensk s pozitivnim izvidom testa HPV doma. V skladu s protokolom je ginekolog odvezel bris za test PAP, test p16/Ki-67 in test HPV, opravil kolposkopijo ter po potrebi odvezel tkivo za histopatološko preiskavo. Ženske so pred pregledom podpisale privolitev po pojasnilu. V okviru projekta smo raziskovali tudi tri najbolj obetavne metode triaže HPV-pozitivnih žensk, ki bodo prišle v poštev ob morebitnem prehodu DP ZORA na primarno presejanje s testom HPV v prihodnosti (citološki pregled brisa materničnega vratu, imunocitokemično barvanje brisa na p16/Ki-67 in molekularno metodo metilacije DNK. Medtem ko je test PAP ustaljena metoda v sodelujočih laboratorijih, sta test p16/Ki-67 in analiza metilacije DNK novi metodi, za kateri sta potekali v okviru projekta posebni raziskavi.

Rezultati slovenske raziskave so bili zelo spodbudni. Z odzivnostjo na test HPV doma se umeščamo med evropske države, ki so v raziskavah dosegle največjo odzivnost. Posebno spodbudno pa je, da smo za razliko od večine primerljivih raziskav uspeli doseči veliko odzivnost tudi v tisti skupini žensk, ki so morale tester naročiti. Pri ženskah, ki so imele možnost opraviti test HPV doma, smo odkrili in zdravili več predrakavih sprememb materničnega vratu kot pri ženskah, ki te možnosti niso imele. V skladu s priporočili dopoljenih Evropskih smernic (dopolnitve 2015) se bomo v Projektu pre-soje presejalne politike do leta 2021 odločili o morebitni nadgradnji programa ZORA s testom HPV doma za neodzivnice. Priložnostna (oportunist-

tična) uporaba testa HPV doma je strokovno in etično sporna, saj lahko s tem ženskam povzročimo več škode kot koristi. Uvedba testa HPV mora biti nadzorovana in je priporočena le za dobro organizirane presejalne programe, ki lahko po implementaciji spremljajo rezultate in nadzirajo, da je test umeščen v program na način, da ženskam povzroča več koristi kot škode.

## **Zaključek**

Spoznanje o tem, da je dolgotrajna okužba s HPV nujni (ne pa zadosten) vzrok za nastanek raka materničnega vratu, odpira nove možnosti za primarno in sekundarno preventivo raka materničnega vratu. Preprečevanje nastanka raka s cepljenjem in uporaba testa HPV v triaži, pri spremljanju žensk po zdravljenju CIN in v primarnem presejanju so novi izzivi za javno zdravje in nalagajo državam resen razmislek o primarni preventivi raka materničnega vratu in nadaljnji organiziranosti presejalnih programov.

Po uvedbi cepljenja proti HPV se bo v cepljenih generacijah breme okužb s HPV zmanjšalo, s tem pa tudi ogroženost s predrakavimi spremembami in z rakom materničnega vratu, zato se bo spremenila tudi učinkovitost presejalnih metod. Države z dobro organiziranimi presejalnimi programi, kamor sodi tudi Slovenija, iščejo nove pristope k presejanju cepljenih generacij. Najučinkovitejši se kaže test HPV v primernih, ne prekratkih intervalih. Zadostna udeležba ostaja še vedno eden od najpomembnejših dejavnikov, ki vpliva na uspeh presejanja, zato veliko obeta možnost, da ženske opravijo odvzem brisa same doma in ga pošljejo po pošti v laboratorij, kjer vzorec analizirajo s klinično validiranim testom HPV. Prav tako bo ta metoda učinkovita tam, kjer nimajo na razpolago dovolj osebja za presejalne preglede.

Rezultati velike slovenske randomizirane raziskave Test HPV doma med neodzivnicami programa ZORA so zelo spodbudni. Z odzivnostjo na test HPV doma se umeščamo med evropske države, ki so v raziskavah dosegle največjo odzivnost. Posebno spodbudno pa je, da smo za razliko od večine primerljivih raziskav uspeli doseči veliko odzivnost tudi v tisti skupini žensk, ki so morale tester naročiti. Pri ženskah, ki so imele možnost opraviti test HPV doma, smo odkrili in zdravili več predrakavih sprememb materničnega vratu kot pri ženskah, ki te možnosti niso imele. V skladu s priporočili dopoljenih Evropskih smernic (dopolnitve 2015) se bomo v Projektu preseje presejalne politike do leta 2021 odločili o morebitni nadgradnji programa ZORA s testom HPV doma za neodzivnice. Priložnostna (oportunis-

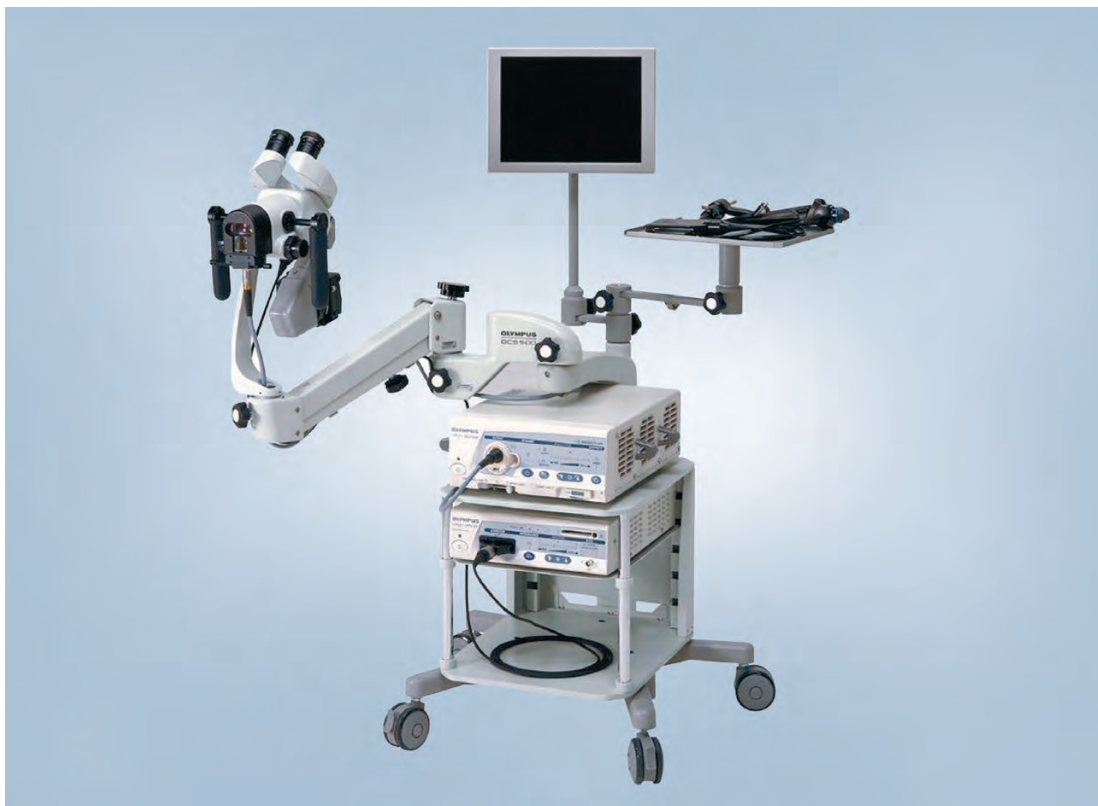tična) uporaba testa HPV doma je strokovno in etično sporna, saj lahko s tem ženskam povzročimo več škode kot koristi. Uvedba testa HPV mora biti nadzorovana in je priporočena le za dobro organizirane presejalne programe, ki lahko po implementaciji spremljajo rezultate in nadzirajo, da je test umeščen v program na način, da ženskam povzroča več koristi kot škode.

## Literatura

1. Bosch FX, Lorincz A, Munoz N, Meijer CJ, Shah KV. The causal relation between human papilloma virus and cervical cancer. *J Clin Pathol* 2002; 55: 244–65.
2. McCredie MR, Sharples KJ, Paul C, Baranyai J, Medley G, Jones RW, et al. Natural history of cervical neoplasia and risk of invasive cancer in women with cervical intraepithelial neoplasia 3: a retrospective cohort study. *The lancet oncology*. 2008;9(5):425-34.
3. Walboomers JM, Jacobs MV, Manos MM, Bosch FX, Kummer JA, Shah KV, et al. Human papillomavirus is a necessary cause of invasive cervical cancer worldwide. *The Journal of pathology*. 1999;189(1):12-9.
4. Moscicki AB, Schiffman M, Burchell A, Albero G, Giuliano AR, Goodman MT, et al. Updating the natural history of human papillomavirus and anogenital cancers. *Vaccine*. 2012;30 Suppl 5:F24-33.
5. Schiffman M, Wentzensen N, Wacholder S, Kinney W, Gage JC, Castle PE. Human papillomavirus testing in the prevention of cervical cancer. *Journal of the National Cancer Institute*. 2011;103(5):368-83.
6. Ucakar V, Poljak M, Klavs I. Pre-vaccination prevalence and distribution of high-risk human papillomavirus (HPV) types in Slovenian women: a cervical cancer screening based study. *Vaccine*. 2012;30(2):116-20.
7. Zadnik V, Primic Žakelj M. SLORA: Slovenija in rak. *Epidemiologija in register raka*. Onkološki inštitut Ljubljana. [www.slora.si](http://www.slora.si) (03. 05. 2018).
8. Basu P, Ponti A, Anttila A, Ronco G, Senore C, Vale DB, Segnan N, Tomatis M, Soerjomataram I, Primic Žakelj M, Dillner J, Elfström KM, Lönnberg S, Sankaranarayanan R. Status of implementation and organization of cancer screening in The European Union Member States-Summary results from the second European screening report. *Int J Cancer*. 2018 Jan 1;142(1):44-56.
9. Arbyn M, Anttila A, Jordan J et al. eds. *European guidelines for quality assurance in cervical cancer screening*. 2nd ed. Luxembourg: Office for Official Publications of the European Communities, 2008.

10. Primic Žakelj M, Ivanuš U. 10 let delovanja programa ZORA. Zbornik 4 izobraževalnega dne programa ZORA; 2013 26. april 2013; Brdo pri Kranju: Onkološki inštitut Ljubljana.
11. Weller DP, Patnick J, McIntosh HM, Dietrich AJ. Uptake in cancer screening programmes. *Lancet Oncol.* 2009;10(7):693-9.
12. Ivanuš U, Primic Žakelj M. Raziskovalni projekt sprejemljivosti testa HPV doma med neodznicami DP ZORA in učinkovitosti novih triažnih testov: opis raziskav DP ZORA, izvedeni v letih 2013-2016. Zbornik 7. izobraževalnega dne programa ZORA; 2017; 17. maj 2017; Brdo pri Kranju: Onkološki inštitut Ljubljana.
13. Verdoodt F, Jentschke M, Hillemanns P, Racey CS, Snijders PJ, Arbyn M. Reaching women who do not participate in the regular cervical cancer screening programme by offering self-sampling kits: A systematic review and meta-analysis of randomised trials. *Eur J Cancer.* 2015;51(16):2375-85.
14. Arbyn M, Verdoodt F, Snijders PJ, Verhoef VM, Suonio E, Dillner L, et al. Accuracy of human papillomavirus testing on self-collected versus cliniciancollected samples: a meta-analysis. *Lancet Oncol.* 2014;15(2):172-83.
15. Anttila A, Arbyn M, De Vuyst H et al. eds. European guidelines for quality assurance in cervical cancer screening. 2nd edition - Supplements. Luxembourg: Office for Official Publications of the European Communities, 2015.





Ključ do učinkovite ambulantne ginekologije. Binokularni sistem z izpopolnjeno optiko omogoča izjemno kakovosten pogled po zaslugi namensko razvitega in visoko kvalitetnega lečnega sistema.

Spremenljiva goriščna razdalja, od 220 do 350mm, z 6-kratno brezstopenjsko optično povečavo (od 2.7x do 23.4x) in vgrajenim zelenim filtrom. Vse nastavitve je možno nastaviti z eno roko na levi ali desni strani kolposkopa.

Kolposkop OCS-500 je bil zasnovan tako, da je popolnoma stabilen, zavzema kar se da malo prostora, s svojimi nastavljivimi rokami v vse smeri pa omogoča največjo možno prilagodljivost in udobje.

Sistem ponuja široko paleto dodatne opreme, ki omogoča, da razširite zmogljivosti kolposkopa vse od razširitve na ambulantno histeroskopijo – do popolne digitalizacije in sistemske integracije.

### **OLYMPUS CZECH GROUP PODRUŽNICA LJUBLJANA**

Litijska cesta 259, 1216 Ljubljana-Dobrunje,  
tel: 012363310 email: [medicina@olympus.si](mailto:medicina@olympus.si),  
Spletna stran [www.olympus.si](http://www.olympus.si)





# MSD

INVENTING FOR LIFE

## ZAKAJ ODKRIVAMO V DRUŽBI MSD ODKRIVAMO ZA ŽIVLJENJE

Za nas odkrivanje ni samo sebi namen: prizadevamo si najti rešitve, ki pripomorejo k življenju nešteti ljudi po vsem svetu.

Družba MSD se posveča odkrivanju, ker svet še vedno potrebuje načine za ozdravitev raka, Alzheimerjeve bolezni, okužbe s HIV in številnih drugih razširjenih bolezni, zaradi katerih trpijo ljudje in živali.

Raziskujemo področja najzahtevnejših bolezni na svetu, da bi ljudem pomagali neobremenjeno nadaljevati njihovo pot izkušenj, ustvarjanja in doživljanja najboljšega v življenju.

Raziščite našo predanost odkrivanju: obiščite [www.msd.si](http://www.msd.si) in [www.msd.com](http://www.msd.com) in se povežite z nami na Twitterju [@MSD\\_Slovenia](https://twitter.com/MSD_Slovenia).



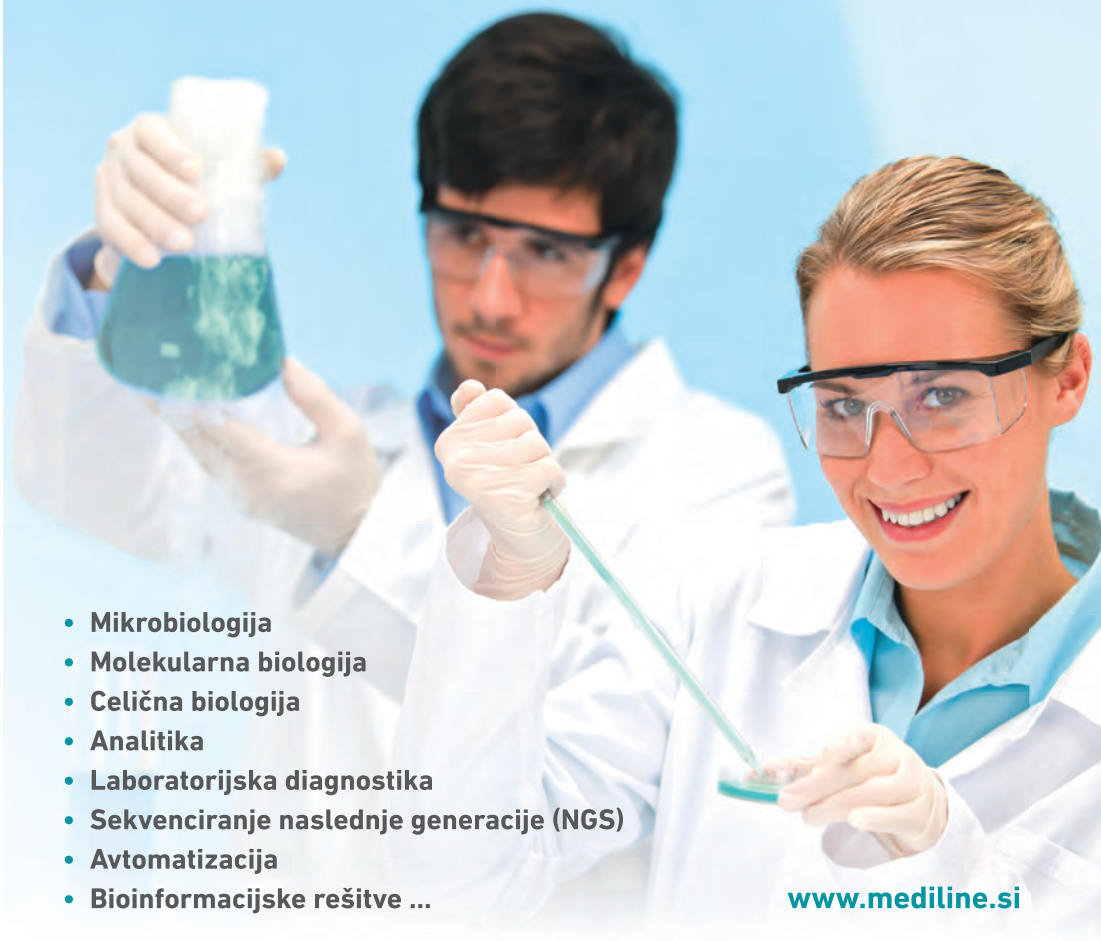



mediline



## Prodaja in servis specializirane laboratorijske opreme, potrošnih materialov in diagnostičnih reagentov.



- Mikrobiologija
- Molekularna biologija
- Celična biologija
- Analitika
- Laboratorijska diagnostika
- Sekvenciranje naslednje generacije (NGS)
- Avtomatizacija
- Bioinformacijske rešitve ...

[www.mediline.si](http://www.mediline.si)

Mediline, mešana trgovska družba, d.o.o., Perovo 30, p.p. 5, SI-1241 Kamnik, Slovenija  
T +386 (0)1 830 80 40, F +386 (0)1 830 80 70/63, info@mediline.si