

## Učinkovitost triažnega testa HPV za odkrivanje predrakavih sprememb visoke stopnje pri starejših ženskah s presejalno diagnozo APC-N

### *Predstavitev primera*

Vivijana Snoj

*Oddelek za patologijo in citologijo, Splošna bolnišnica Izola, Polje 40, Izola*

#### **Povzetek**

Citološki izvid brisa materničnega vratu (BMV) je prvo sito, na podlagi katerega lahko žensko bodisi vrnemo v redno presejanje ali pa jo obremenimo z dodatnimi pregledi. Od 1. oktobra 2010 lahko v Sloveniji pri ženskah s patološkimi spremembami nizke stopnje naredimo triažni test HPV. Test nam pomaga rešiti primere, pri katerih je citopatološki izvid podcenjen. Z njim povečamo občutljivost citopatološkega izvida za CIN2+. Prikazujemo primer 62-letne ženske, pri kateri je bil citološki izvid dvakrat v razmaku štirih let APC-N, po pozitivnem triažnim testom HPV je bila narejena biopsija, ki je pokazala invazivni adenoskvamozni karcinom v stadiju FIGO IB1. Dve leti po operaciji je ženska brez znakov bolezni v mali medenici.

**Ključne besede:** presejanje za raka materničnega vratu, bris materničnega vratu, atipične ploščate celice-neopredeljene, triažni HPV test, rak materničnega vratu

#### **Uvod**

V dobro organiziranem presejalnem programu je citološki izvid brisa materničnega vratu (BMV) zelo pomemben, saj je prvo sito, na podlagi katerega žensko bodisi vrnemo v redno presejanje ali pa jo obremenimo z dodatnimi pregledi, tudi invazivnimi. Uvedba triažnega testa HPV pri ženskah z diagnozo APC-N nam pomaga razlikovati ženske, ki potrebujejo nadaljno obravnavo od tistih, ki jih lahko vrnemo v presejanje. Švedska raziskava je pokazala, da je bila prevalenca HPV pri ženskah med 60. in 89. letom starosti pri prvem testiranju 4,1 %. Pri drugem testiranju je bilo še vedno pozitivnih 2,6 % žensk. Večina je imela v biopsiji displastične spremembe, le 1/5 teh žensk je imela spremembe v BMV (1). V pomenopavzi se namreč transformacijska cona pomakne v cervikalni kanal in je težje dostopna pravilnemu vzorčenju.

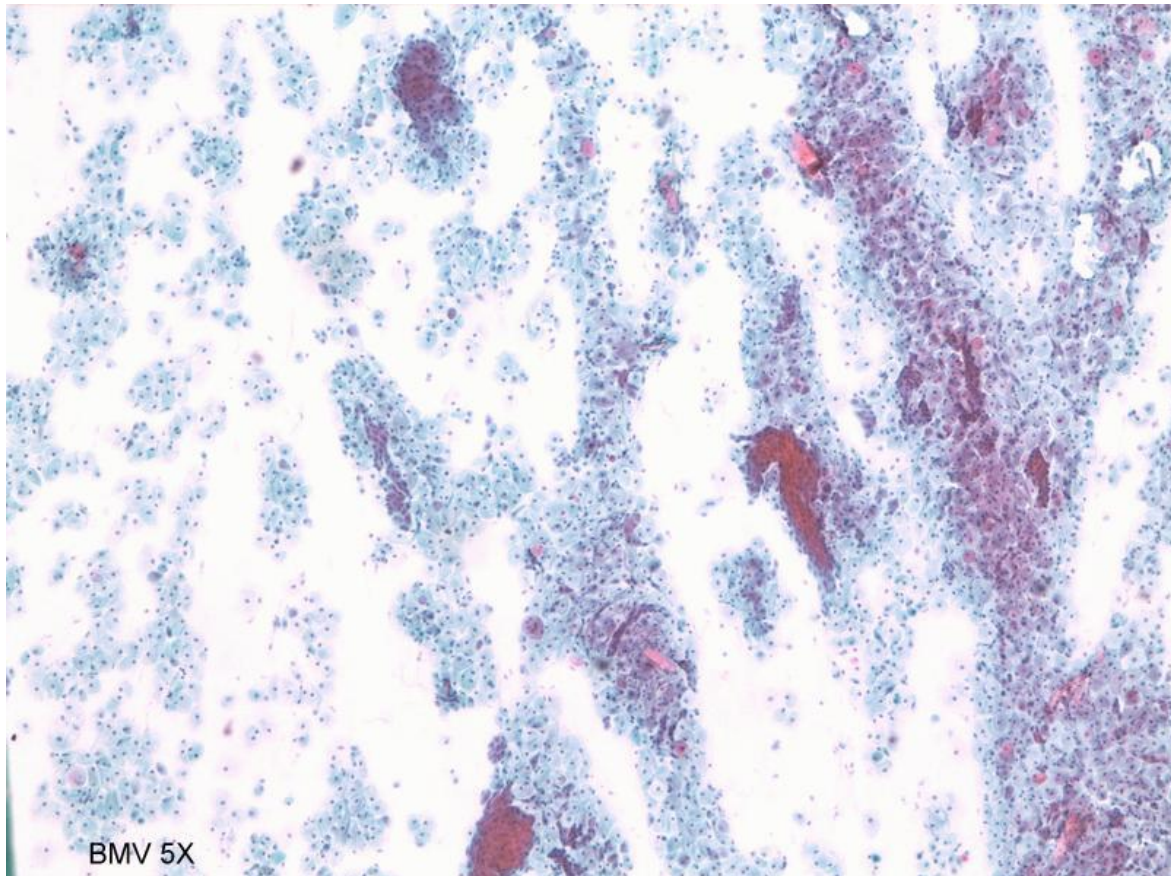
#### **Prikaz primera**

Pri 62-letni ženski smo v BMV diagnosticirali patološke spremembe nizke stopnje, APC-N. Čez 11 mesecev je bil izvid normalen. Gospa je prišla na kontrolo čez 4 leta in ponovno so bile v BMV prisotne patološke spremembe, APC-N. Napravljen je bil triažni test HPV, ki je bil pozitiven. Sledili sta biopsija, ki je pokazala CIN3 in nato konizacija, ki je pokazala invazivni

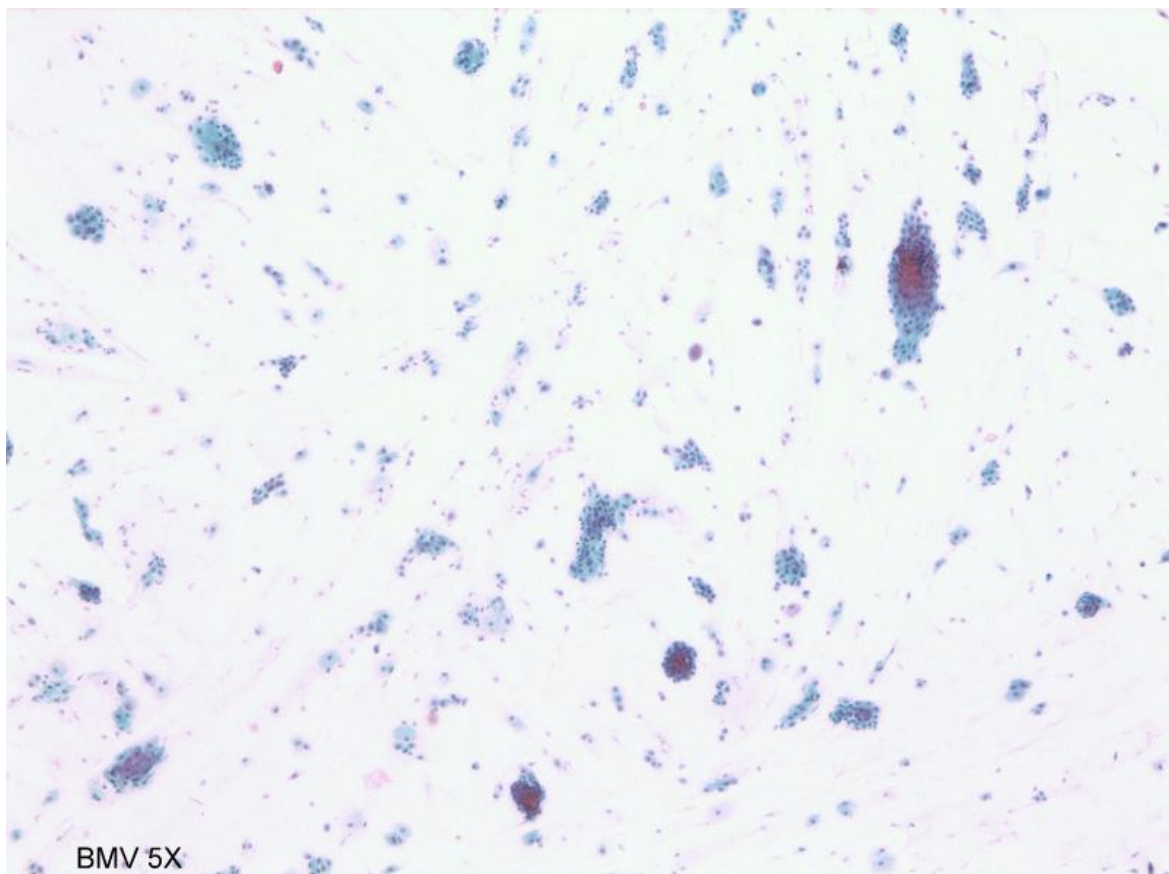
adenoskvamozni karcinom. Nato je bila narejena totalna histerektomija s pelvično limfadenektomijo (FIGO status IB1). Pri zadnji kontroli dve leti po operaciji je ženska brez bolezni v mali medenici.

#### **Razprava**

V Sloveniji posvečamo veliko pozornosti kakovosti citologije, kajti izvid BMV je prvo sito žensk, na podlagi katerega lahko žensko bodisi vrnemo v redno presejanje ali pa jo obremenimo z dodatnimi pregledi, tudi invazivnimi. Pri mladih ženskah se pri patoloških spremembah nizke stopnje raje odločimo za neradikalne postopke, pri starejših pa za bolj radikalne, oziroma za dodatne preiskave, s katerimi želimo povečati občutljivost citologije za CIN2+. Zato smo v programu ZORA 1. oktobra 2010 uvedli triažno testiranje HPV in sicer se po Smernicah za celostno obravnavo žensk s predrakavimi spremembami (2) triažni test HPV opravi hkrati s kontrolnim BMV šest mesecev po presejalni diagnozi APC-N in pri ženskah, starejših od 35 let pri presejalni diagnozi PIL-NS. V naši študiji, kjer smo primerjali občutljivost citologije z občutljivostjo triažnega testa HPV smo ugotovili, da se je z uvedbo novih smernic – to je dvotirni triaži žensk s spresejalno diagnozo APC-N, povečala občutljivost za CIN2+ iz 82,4% na 98,4% in za CIN3+ iz 81,1% na 98,1 (3). Tudi v našem primeru smo prav zaradi pozitivnega triažnega testa HPV revidirali BMV in ga ponov-

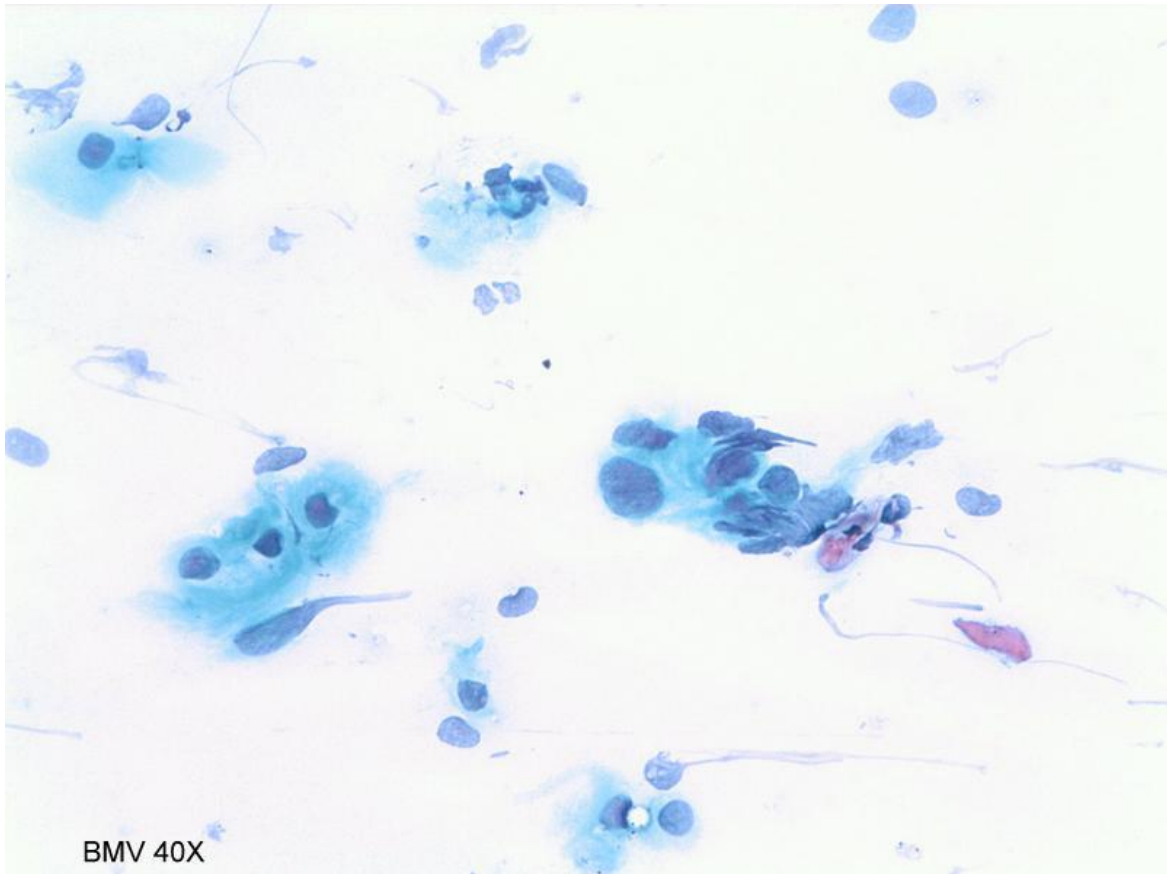


**Slika 1.** Regularne ploščate celice, PAP x 50.

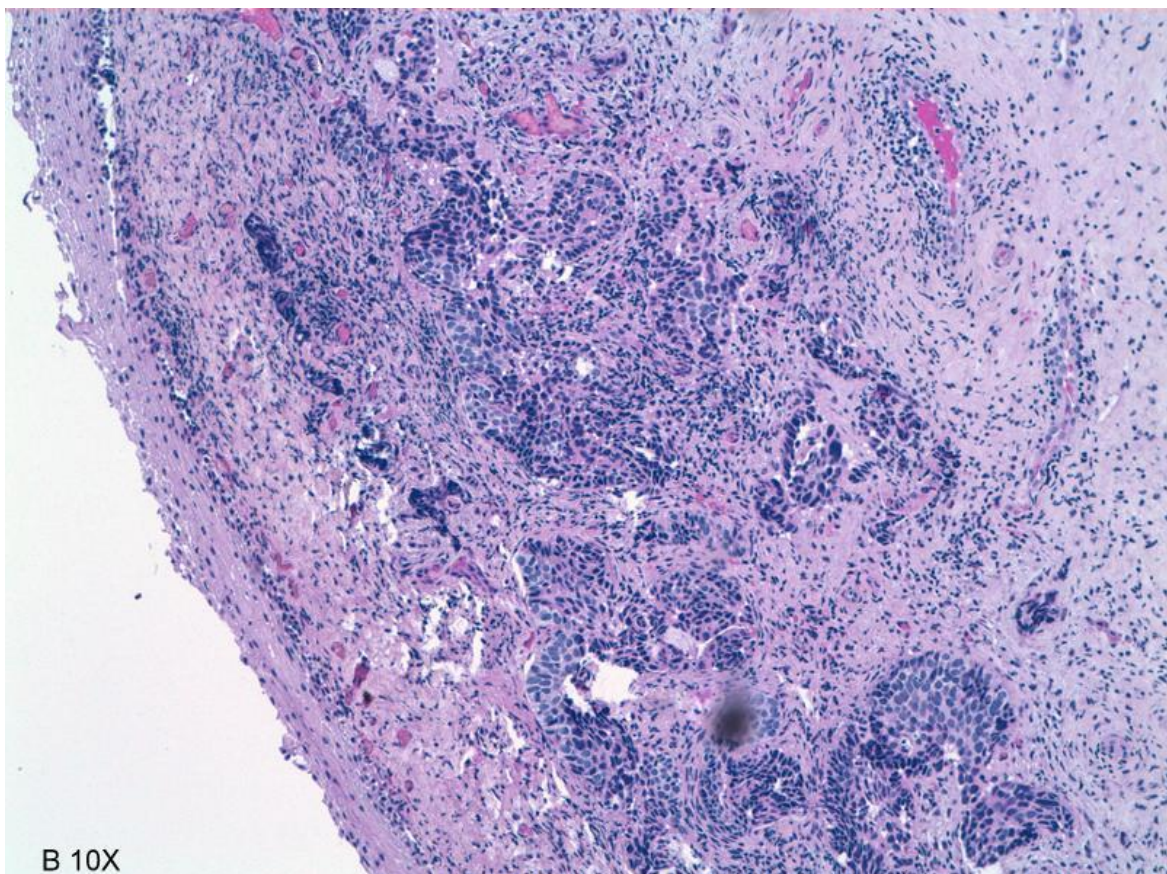


**Slika 2.** Regularne žlezne celice, PAP x 50.





**Slika 3.** Atipične ploščate celice, PAP x 400.



**Slika 4.** Invazivni ploščatocelični karcinom, HE x 100.

no ocenili kot APC-N. Prav zaradi pozitivnega triažnega testa HPV je ginekolog žensko napotil na biopsijo, ki je pokazala invazivni adenoskvamozni karcinom. Dve leti po operaciji je ženska brez bolezni v mali medenici.

### **Zaključek**

V skladu s Smernicami za celostno obravnavo žensk s predrakavimi spremembami materničnega vratu je pri ženskah, starejših od 35 let, pri katerih izvid BMV kaže patološke spremembe nizke stopnje (APC-N in PIL-NS), potrebno narediti triažni test HPV. Ta test nam pomaga rešiti primere, pri katerih je izvid BMV bodisi podcenjen bodisi v njem ni reprezentativnih celic. Po naši raziskavi s triažnim testom HPV povečamo občutljivost izvida za CIN2+(3).

### **Literatura**

1. Hermansson RS, Olovsson M, Hoxell E, Lindstrom AK (2018) HPV prevalence and HPV related dysplasia in elderly woman. PLoS ONE 13(1): e0189300. [cited 2018 Oct 20]. Available from: <https://doi.org/10.1371/journal.pone.0189300>
2. Uršič-Vrščaj M, Možina A, Kobal B, Takač I, Deisinger D, Zore A. Smernice za celostno obravnavo žensk s predrakavimi spremembami materničnega vratu. Ljubljana: Onkološki inštitut Ljubljana; 2011.
3. Ivanuš U. Uvedba triažnega testa HPV v programu ZORA: Ocena prednosti in slabosti javnozdravstvene intervencije. Specialistična naloga. Ljubljana: Onkološki inštitut Ljubljana; 2013.