

Nadzor kakovosti dela radioloških inženirjev pri presejanju v programu DORA

Veronika Kutnar

Onkološki inštitut Ljubljana, Zaloška 2, Ljubljana

Povzetek

Mamografija je metoda izbora za zgodnje odkrivanje raka dojke, zato je treba imeti v mamografskem timu strokovno izobražen kader. Za zagotavljanje kakovosti mamografskih slik v programu DORA se 1- do 2-krat na leto oceni mamograme vseh diplomiranih radioloških inženirjev (DRI), ki delajo v tem programu, pri tem pa mora vsak doseči vsaj 75 % slik prve stopnje in največ 3 % slik tretje stopnje. Vsi ocenjeni mamogrami so v letnem statističnem pregledu izbrani naključno.

Poznamo več meril za ocenjevanje slik. V Sloveniji imamo obrazec ocenjevanja, ki je kombinacija meril PGMI (Anglija) in Dokustufen (Nemčija) ter naših večletnih izkušenj.

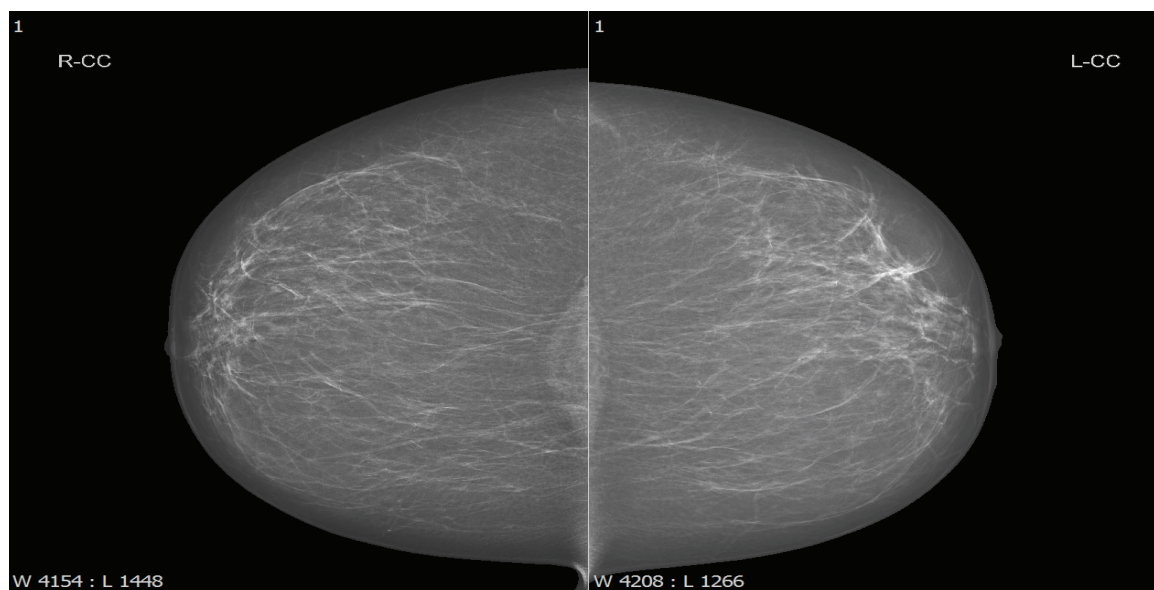
S sprotnim izobraževanjem in rednim nadziranjem kakovosti dela diplomiranih radioloških inženirjev je mogoče zagotoviti kakovost mamografskih slik, s tem pa tudi boljšo obravnavo preiskovank.

Ključne besede: mamografija, merila ocenjevanja mamogramov, nadzor kakovosti, PGMI, DORA

Uvod

Mamografija je metoda izbora za zgodnje odkrivanje raka dojke, zato je treba imeti v mamografskem timu strokovno izobraženo osebje. Vse klinično osebje, ki dela v presejalnem programu, mora imeti osnovno znanje o načelih presejanja, diagnostike in zdravljenja raka dojke. Udeležiti se mora izobraževanja, ki ima tako akademske kot klinične vsebine v priznanem izobraževalnem centru. Ker sta pomembna multidisciplinarni pristop in komunikacija med strokovnjaki različnih strok, mora biti tudi izobraževanje multidisciplinarno (1).

Pravilni položaj dojke (pozicioniranje) na obeh standardnih posnetkih (projekcijah), od zgoraj navzdol in poševno polstranski, omogoča največji možen pregled tkiva dojke in najboljše odkrivanje raka dojke (2). Za doseganje visokokakovostnih mamogramov se 1- do 2-krat letno izvaja nadzor kakovosti mamografskih slik. Vsak diplomirani radiološki inženir (DRI), ki dela v programu DORA, mora doseči vsaj 75 % slik prve stopnje in največ 3 % slik tretje stopnje. Oцени se 30 sklopov mamogramov (1 sklop mamogramov vsebuje 4 mamografske slike oz. 4 mamograme) za enega DRI, vsi ocenjeni mamogrami pa so v letnem statističnem pregledu



Slika 1. Odlični CC posnetek.

naključno izbrani. Standardna mamografija je sestavljena iz štirih mamogramov, in sicer:

- dva mamograma od zgoraj navzdol (cranio-caudalno oz. CC-projkciji) in
- dva poševna polstranska mamograma (mediolateral oblique oz. MLO-projkciji).

Merila, ki jih morajo izpolnjevati DRI

Pomembno je, da je na mamografski sliki vidna cela dojka oz. čim več tkiva dojke. Nadzor kakovosti mamografskih slik temelji na evropskih smernicah za zagotavljanje kakovosti mamografskih slik in naših izkušenj.

Za zagotavljanje kakovosti mamografskih slik v programu DORA 1- do 2-krat letno ocenjujemo mamograme vseh DRI, ki delajo v tem programu.. Vsi ocenjeni mamogrami so v letnem statističnem pregledu naključno izbrani. Pri DRI, ki se uvajajo, oziroma pri DRI, ki so dlje časa odsotni (npr.: poročniške, bolniške), se ocenjujejo vsi mamogrami v določenem časovnem obdobju. S takim načinom dela sproti odkrivamo značilne napake pri pozicioniranju in jih lahko sproti odpravljamo. Zato je pomembno, da mamograme ocenjujemo sproti, vsaj enkrat tedensko (3).

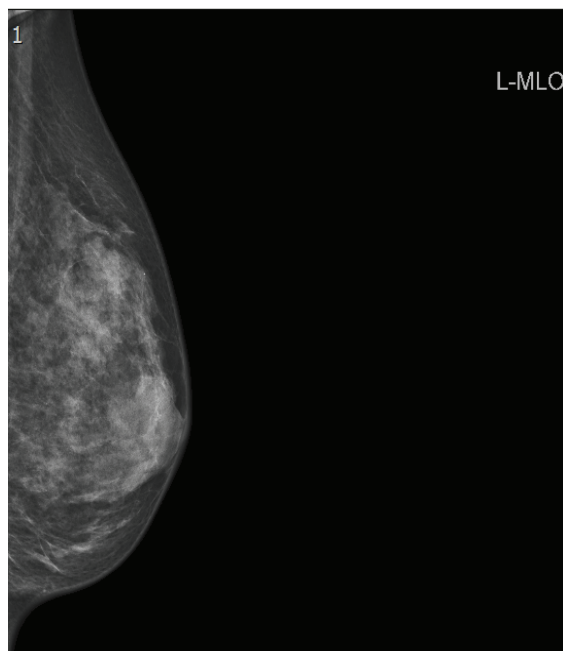
Merila za ocenjevanje mamografskih slik

Poznamo več meril za ocenjevanje slik, najbolj znani pa so:

- PGMI (*Perfect, Good, Moderate, Inadequate*): uporaba v Angliji,
- EAR (*Exelent, Acceptable, Repeat*): uporaba v Avstraliji,
- Dokustufen 1, 2, 3 (Stopnje 1, 2, 3): uporaba v Nemčiji.

V Sloveniji imamo svoj sistem za ocenjevanje, ki združuje merila PGMI in Dokustufen. Dopolnili smo ga z nekaj dodatnimi merili, ki smo jih določili iz naših večletnih izkušenj saj v omenjenih merilih niso dovolj natančno opredeljena. Tako kot se tehnika pozicioniranja izboljšuje, se izpopolnjujejo in dopolnjujejo tudi merila.

Stopnja 1 pomeni odlične (P – *perfect*) in dobre (G – *good*) slike. Odlične slike so vse tiste, ki so brez napak, slika je simetrična in dojka je na njih v celoti prikazana (Slika 1). Dobre slike so vse tiste, ki imajo manjše napake (npr. manjše gube, ki ne zakrivajo diagnostično pomembnih delov dojke, manjša asimetrija slik...) oziroma manjka manjši del dojke (npr. medialni ali lateralni).



Slika 2. Primer 3. stopnje – robno prikazana prsna mišica.

Stopnja 2 pomeni zmerne (M – *moderate*) slike. To so vse tiste slike, ki imajo večje napake – npr.: izrazite kožne gube, bradavica ni v profilu, večja asimetrija (1–4 cm), inframamarna guba (IMF) ni razpeta itd.

Stopnja 3 pomeni neustrezne oziroma pomanjkljive (I – *inadequate*) slike. To so vse tiste slike, ki niso zadostne za dobro diagnozo. Značilne napake so: večji del medialnega ali lateralnega parenhima manjka, nezadostna dolžina prsne mišice, prsna mišica pri MLO-projkciji je le robno prikazana, slaba kompresija, izrazite kožne gube globoko v parenhimu itd. (Slika 2).

Iz ocenjevanja mamogramov v programu DORA so izključeni (oziroma se jih označi pod anatomijo) vsi mamogrami preiskovanke, pri katerih zaradi anatomskih vzrokov ni možno narediti slike prve ali druge stopnje in je to vpisano v anamnestični obrazec DORA (invalidski vozički, bolezn, poškodbe, anatomija dojke/prsnega koša).

Potek ocenjevanja vseh DRI v programu DORA

Pri nadzoru kakovosti dela vseh zaposlenih DRI v programu DORA naključno izberemo 30 sklopov mamogramov oz. manj v primeru bolniške/poročniške odsotnosti. Ne ocenjujejo se tisti sklopi, pri kateri so zapisani objektivni tehni razlogi za slabšo sliko (npr. poškodba rame, bolečine v hrbtnici, slabo pokretna – bergle, vozički...). Skupna povprečna ocena pozicioniranja mora biti nad 75 % slik prve stopnje. Po naših izkušnjah smo dodali pogoj, da mora vsak DRI imeti nad 75 % tudi vsako projekcijo

posamezno (CC in MLO), kajti velikokrat se je zgodilo, da so bili odstotki MLO-projekcije bistveno slabši od CC-projekcije, vendar pa do tega ne bi smelo prihajati, kajti obe projekciji sta enako pomembni.

Nadzor kakovosti dela oz. pregled rezultatov se zaradi velikega obsega dela (število delujočih DRI) izvaja različno, in sicer:

- 1-krat letno (mesec september) za tiste DRI, ki so pri dveh zaporednih pregledih rezultatov dosegli oceno 85 % ali več slik prve stopnje, pregledanih posamezno za CC in MLO projekcijo.
- 2-krat letno (mesec marec in september) za tiste DRI, ki so pri dveh zaporednih pregledih dosegli oceno manj kot 85 % slik prve stopnje, pregledanih posamezno za CC in MLO-projekcijo.

Večkrat letno je ocenjevanje le pri določenem DRI v primeru slabega vmesnega rezultata, ki ga poda odgovorni radiolog – takrat sledi ocena slik za obdobje 5 delovnih dni.

Nadzor kakovosti dela diplomiranih inženirjev radiologije

Po končanem ocenjevalnem obdobju se odgovorni DRI DORA za nadzor kakovosti (NK) najprej sestane osebno z vsakim ocenjevanim DRI, ki ni dosegel 75 % skupno ali pri posamezni projekciji, mu pojasni rezultate, komentira oceno in pogostejše napake. Pogovoriti se mora v obdobju 14 dni po razglasitvi rezultatov ocenjevanja. V obdobju enega meseca po razglasitvi rezultatov pa se sestane odgovorni DRI DORA za NK še z ostalimi DRI.

V primeru, da DRI ne doseže ocene pozicioniranja nad 75 %, sledi:

- 1–2 dni slika z odgovornim DRI DORA za NK.
 - o Nadaljuje s samostojnim slikanjem (skupaj 10 delovnih dni).
- Ponovna ocena slik (20 sklopov mamogramov) iz tega obdobja.
 - o Povprečna ocena nad 75 % – nadaljuje s slikanjem.
 - Ponovna ocena slik v naslednjem ocenjevalnem obdobju.
 - o Povprečna ocena pod 75 % – pogovor z nadrejenimi (odgovorni radiolog in vodja DRI).
 - DRI slika dodatno še 5 delovnih dni.
- Ponovna ocena slik (15 sklopov mamogramov) iz tega obdobja.
 - o Povprečna ocena nad 75 % – nadaljuje s slikanjem.
 - Ponovna ocena slik v naslednjem ocenjevalnem obdobju.

- o Povprečna ocena pod 75 % - uradno opozorilo – pričetek postopka za prekinitev dela v programu DORA.

O vseh rezultatih ocenjevanja in nadaljnjih postopkih se sproti obvesti vodjo programa DORA in odgovornega radiologa za kakovost. Njim se pošlje tudi vse grafe in tabele, narejene v programu Microsoft Excel, z vsemi opisi napak za vsakega DRI posebej.

V programu DORA za redni nadzor kakovosti skrbita dva DRI. Poglavitne naloge DRI zadolženih za nadzor kakovosti mamografskih slik so:

- sprotno spremljanje in izvajanje nadzora kakovosti mamografskih slik,
- ocenjevanje mamogramov,
- reševanje problemov in iskanje rešitev,
- pregled ponovljenih slik, presoja razloga ponovitve,
- redno izobraževanje – usposabljanje osebja (4).

Rezultati in razprava

Zadnji statistični pregled je bil narejen septembra 2015 za obdobje od oktobra 2014 do septembra 2015, vanj pa so bili vključeni vsi DRI, ki delajo v programu DORA.

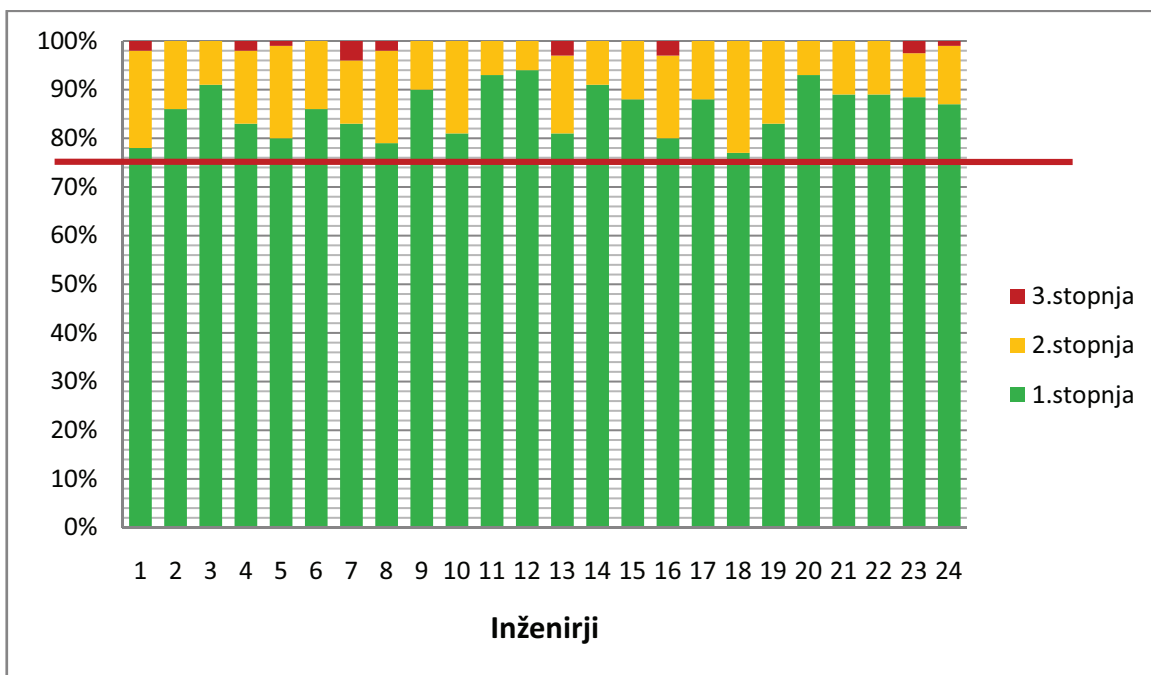
V tej skupini je bilo 24 od 28 DRI, ki so zaposleni na Onkološkem inštitutu Ljubljana (OIL), 8 od 8 DRI iz Univerzitetnega kliničnega centra Maribor, 6 od 6 DRI iz Zdravstvenega doma Maribor in 6 od 6 DRI iz Zdravstvenega doma Ljubljana – Center, torej je bilo skupno ocenjenih 44 DRI od skupno 48 DRI. Od vseh DRI, ki delajo v programu DORA, so izvzeti tisti, ki so bili dlje časa odsotni zaradi porodniškega ali daljšega bolniškega staleža.

Za vsakega inženirja je bilo naključno izbranih 30 sklopov mamogramov, kar pomeni, da je bilo skupaj ocenjenih 1.320 sklopov. Ker je standardna mamografija sestavljena iz štirih mamogramov, to pomeni končno ocenjenih 5.280 mamogramov.

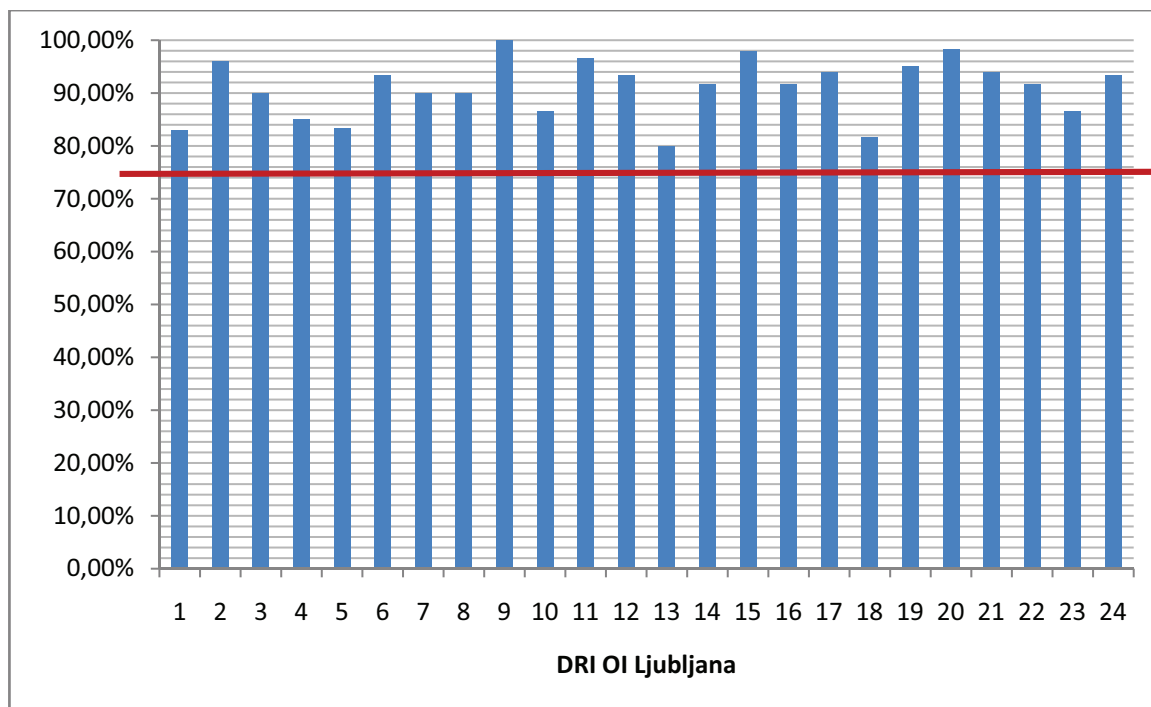
Slika 3 prikazuje skupne rezultate ocene mamogramov 24 DRI, ki so zaposleni na OIL v programu DORA, ocenjenih po merilih, opisanih v poglavju *Merila za ocenjevanja ocenjevanje mamografskih slik*.

Sliki 4 in 5 prikazujeta rezultate posameznih DRI za vsako projekcijo posamezno. Iz tega lahko vidimo, da ima večina DRI slabše rezultate pri MLO-projekciji.

Na sliki 6 so prikazane napake pri pozicioniranju v CC-projekciji. Kot je razvidno iz grafa, so najpogo-



Slika 3. Delež skupnih rezultatov glede na kakovost ocene slik za 24 DRI, ki delajo v programu DORA na OIL.



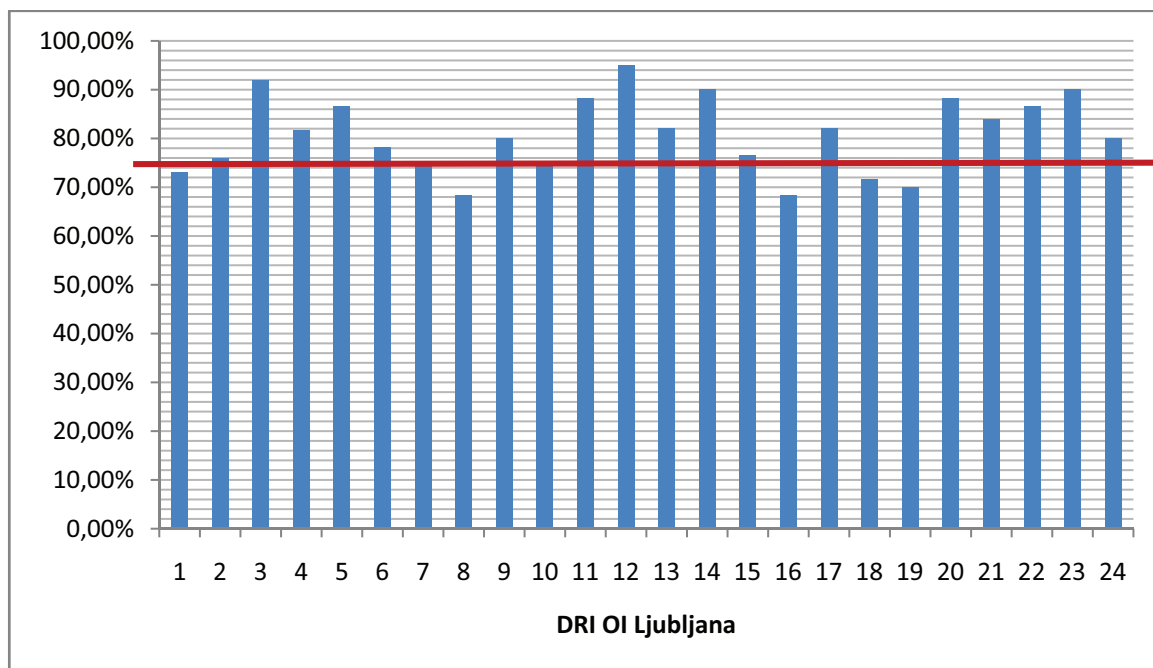
Slika 4. Rezultati kakovosti mamogramov pri CC-projkciji.

stejšje napake, ki jih napravimo DRI: manjkajoč medialni del dojke, asimetričnost CC mamogramov, zvrnjena prsna bradavica, ipd.

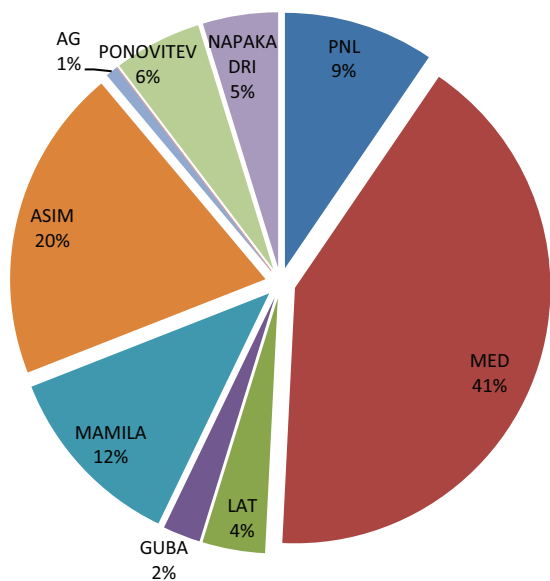
mamarnem delu dojke oziroma s prikazom le-tega, prikazom prsne bradavice v profilu, nezadosten kot prsne mišice, manjkajoč bazalni del dojke, ipd.

Že iz Slik 4 in 5 lahko vidimo, da so MLO-projkcije zahtevnejše od CC, torej naredimo pri polstranskih projekcijah več napak. Slika 7 prikazuje, katere napake naredimo najpogosteje pri MLO-projkciji. Največkrat so težave s prisotnostjo gube v infra-

Dober DRI mora narediti 97 % slik prve in druge stopnje, ki so diagnostično uporabne, največ 3 % slik pa lahko ponovi (slike tretje stopnje) (2). Z nadzorom kakovosti sproti odkrivamo značilne napake

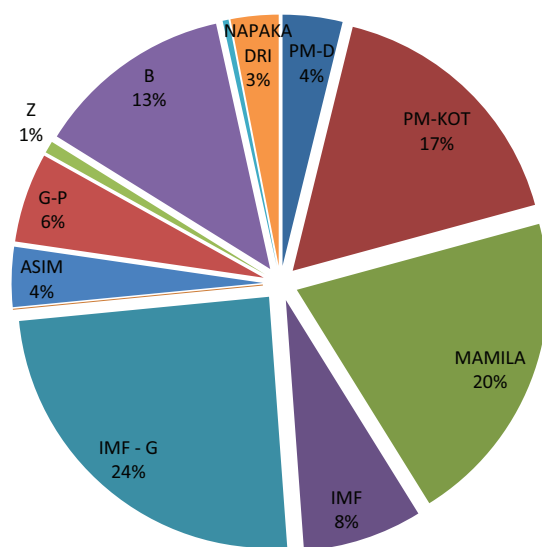


Slika 5. Rezultati kakovosti mamogramov pri MLO-projektiji.



Slika 6. Najpogostejše napake pri CC-projektiji z razloženimi kraticami.

PNL – *pectoral nipple line* (linija med prsno mišico in bradavico); MED – manjka medialni del dojke; LAT – manjka lateralni del dojke; ASIM – asimetrija; AG – zračni jašek.



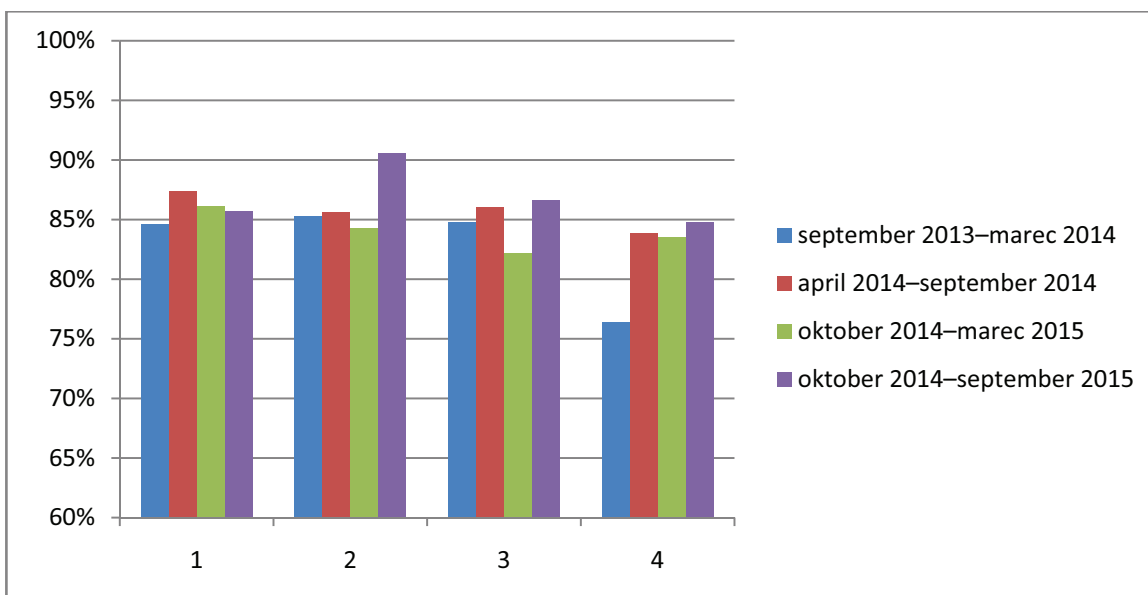
Slika 7. Najpogostejše napake pri MLO-projektiji z razloženimi kraticami.

PM-D – nezadostna dolžina prsne mišice; PM-KOT – nezadosten kot prsne mišice; IMF – neprikazan inframamarni predel; IMF-G – inframamarna guba, ASIM – asimetrija; G-P – guba v pazduhi; Z – zavoj – konec dojke; B – bazalni del dojke manjka.

DRI pri pozicioniranju in jih tako lahko sproti odpravimo. Slika 8 prikazuje skupno povprečno očno DRI po posameznih ustanovah, ki že delajo v programu DORA. Tako lahko z nadzorom kakovosti tudi preverjamo in spremljamo samo nihanje kakovosti slikanja po posameznih ustanovah, ki slikajo v programu DORA.

Zaključek

Kakovost dela radioloških inženirjev zagotavljamo s sprotim izobraževanjem in spremljanjem rezultatov njihovega dela. Vse to je pomembno za kakovostnejšo obravnavo preiskovank (5).



Slika 8. Delež DRI po kakovosti dela v 4 različnih ustanovah, ki delujejo v programu DORA v štirih časovnih obdobjih.

Nadzor kakovosti mamografskih slik je pomemben predvsem za vsakega posameznega DRI, saj le tako lahko odkrije svoje najpogostejše napake in jih sam ali pa s pomočjo odgovornega DRI za nadzor kakovosti odpravi. Z rednimi pregledi lahko spremljamo, ali se kakovost veča ali manjša in pravočasno ukrepamo.

Diplomirani radiološki inženir, odgovoren za kakovost, pa s sprotnim spremljanjem dela svojih sodelavcev zagotavlja sprotno reševanje problemov in iskanje rešitev.

Literatura

1. Krajc M, Primic Žakelj M, Maučec Zakotnik J. Povzetek evropskih smernic za zagotavljanje kakovosti presejanja in diagnostike raka dojke. *ISIS*. 2006; 6: 48–54.
2. Perry N, Broeders M, de Wolf C, Törnberg S, Holland R, von Karsa L. European guidelines for quality as-

surance in breast cancer screening and diagnosis. Fourth edition. European Commission. Luxembourg, Office for Official Publications of the European Communities, 2006 (ISBN 92-79-01258-4): 167–80.

3. Nemanič P. Mamografija: Pozicioniranje in kontrola kakovosti mamografskih slik. In: Završnik J, ed. Simpozij boleznij dojke; 2014 april 3. – 5.; Maribor, Slovenija. Maribor: Zdravstveni dom dr. Adolfa Drolca; 2014.
4. NHS Cancer Screening Programmes. Quality assurance guidelines for mammography including radiographic quality control. National quality assurance coordinating group for radiography. NHSBSP Publication No 63. Sheffield, UK. 2006: 6–14, 40–3.
5. Moreira C, Svoboda K, Poulos A, Taylor R, Page A, Rickard M. Comparison of the validity and reliability of two image classification systems for the assessment of mammogram quality. *J Med Screen*. 2005; 12: 38–42.

Priloga 1: Merila za oceno kakovosti mamografskih slik v Sloveniji z razloženimi kraticami

KONTROLA KAKOVOSTI MAMOGRAFSKIH SLIK		
STOPNJA 1	STOPNJA 2	STOPNJA 3
CC	CC	CC
PNL do 1,5cm	PNL nezadosten (> 1,5cm – 3cm)	PNL > 3cm
Mamila v profilu	Mamila ni v profilu	Mamila izrazito v parenhimu
Manjše kožne gube	Izrazite kožne gube	Izrazite kožne gube v parenhimu
Manjša asimetrija do 1cm	Izrazita asimetrija (1-4cm)	Izrazita asimetrija > 4cm
Viden medialni del parenhima - kot do 10°	Manjši del med. parenhima manjka - kot 10° - 20°	Večji del med. parenhima manjka – kot večji od 20°
Delno viden lateralni del parenhima - kot do 10°	Manjši del lat. parenhima manjka - kot 10° - 20°	Večji del lat. parenhima manjka - kot večji od 20°
Manjši artefakti		Gibalni artefakti
Dobra kompresija (ostre konture, razpiti parenhim)		Slaba kompresija
MLO	MLO	MLO
Dolžina PM do mamile	Dolžina prikazane PM manj od 2/3	Dolžina prikazane PM manj od 1/3
PM kot 20° (izjemoma 10°)	PM kot manjši od 20°	PM le robno prikazana
Mamila v profilu	Mamila ni v profilu	Mamila izrazito v parenhimu
IMF razpiti	IMF ni razpiti	IMF ni prikazana
Manjše kožne gube	Izrazite kožne gube	Izrazite kožne gube v parenhimu
Manjša asimetrija do 1cm	Izrazita asimetrija (1-4cm)	Izrazita asimetrija > 4cm
Dobra kompresija	IMF se nakazuje	Slaba kompresija
Manjši artefakti		Gibalni artefakti

PNL – *pectoral nipple line* (linija med prsno mišico in bradavico); PM – *pectoral muscle* (prsna mišica); IMF – *inframammary fold* (inframamarna guba); CC – *cranio-caudal* (posnetek od zgoraj navzdol); MLO – *medio-lateral oblique* (poševni polstranski posnetek).

Priloga 2: PGMI merila (Anglija)**APPENDIX 2****Appendix 2a PGMI criteria for image assessment of MLO and CC view**

Perfect	Good	Moderate	Inadequate (technical)
<i>Medio-lateral view</i>			
Both images (L and R) meet all criteria listed below: 1. Whole breast imaged [†] 2. Correct annotations clearly shown [‡] 3. Appropriate exposure 4. Appropriate compression 5. Absence of movement 6. Correct processing 7. Absence of processing and handling artefacts 8. Skin fold free 9. Symmetrical images	Both images (L and R) meet all criteria listed below: 1. Whole breast imaged [†] 2. Correct annotation clearly shown [‡] 3. Appropriate exposure 4. Appropriate compression 5. Absence of movement 6. Correct processing 7. Processing and handling artefacts [†] 8. Skin folds [†] 9. Asymmetrical images [‡]	1. Correct annotation 2. Appropriate exposure 3. Appropriate compression 4. Pectoral muscle not to nipple level 5. Pectoral muscle not at appropriate angle 6. Nipple not in profile 7. Infra-mammary angle not clearly demonstrated 8. Absence of movement 9. Minor processing and handling artefacts 10. More severe skin folds (note skin folds should not obscure breast tissue)	1. Part of the breast not imaged 2. Inadequate compression 3. Incorrect exposure 4. Incorrect processing 5. Overlying artefacts (including skin folds which obscure the breast tissue) 6. Inadequate identification
<i>Cranio-caudal view</i>			
1. Whole breast imaged [†] 2. Correct annotations clearly shown [‡] 3. Correct exposure according to workplace practice 4. Adequate compression 5. Absence of movement 6. Correct processing 7. Absence of processing and handling artefacts 8. Skin fold free 9. Symmetrical images	1. Whole breast imaged [†] 2. Correct annotations clearly shown [‡] 3. Correct exposure according to workplace practice 4. Adequate compression 5. Absence of movement 6. Correct processing 7. Processing and handling artefacts [†] 8. Skin fold [†] 9. Asymmetrical images ^{††}	1. Whole breast imaged [†] 2. Correct annotations clearly shown [‡] 3. Correct exposure according to workplace practice 4. Adequate compression 5. Absence of movement ^{††}	1. Part of the breast not imaged 2. Inadequate identification 3. Incorrect exposure 4. Inadequate compression 5. Incorrect processing 6. Overlying artefacts [‡]

Notes for medio-lateral view. [†]Other criteria: pectoral muscle shadow to nipple level; pectoral muscle at appropriate angle; nipple in profile; infra-mammary angle clearly demonstrated. [‡]Other criteria: woman's identification; anatomical markers; positional markers (if used); radiographer identification; date of examination. ^{††}Minor degrees of 7, 8 and 9 will be acceptable. Notes for cranio-caudal view. [†]Other criteria: medial border of the breast shown; some of the axillary tail of the breast is shown; nipple in profile; pectoral muscle shadow on the posterior edge of the breast (if possible). [‡]Other criteria: women's identification; anatomical markers; positional markers (if used); radiographer identified; date of examination. ^{†††}Minor deviations in criteria 7-9 will be acceptable. ^{††††}Images meet criteria 1-5, but the following is noted: nipple not in profile; minor processing and handling artefacts; more severe skin folds (skin folds should not obscure breast tissues). ^{†††††}Including skin folds which obscure the breast tissue

Priloga 3: Kriteriji Dokustufe (Nemčija)

Dokustufen Übersicht (nach BMV-Ä Anlage 9.2)		Stufe I	Stufe II	Stufe III	
1	MLO	Brust (einschließlich Cutis, Subcutis, Drüsenkörper und Fettgewebe)	Vollständig abgebildet	Unvollständig abgebildet	Diagnostisch relevante Drüsenkörperanteile nicht abgebildet
		Pektoralismuskel	Relaxiert bis Höhe Mamille abgebildet Im richtigen Winkel (> 10°)	Nicht bis Höhe Mamille Nicht im richtigen Winkel (< 10°)	Nur am Rand erfasst
		Mamille (nicht anwendbar, wenn Mamille nicht eindeutig dargestellt ist)	Im Profil abgebildet	Nicht im Profil	
		Inframammärfalte (nicht anwendbar, wenn Darstellung aus anatomischen Gründen nicht möglich ist und entsprechend dokumentiert)	Dargestellt	Nicht dargestellt	
2	CC	Brust (einschließlich Cutis, Subcutis, Drüsenkörper und Fettgewebe)	Adäquat abgebildet	Nicht adäquat abgebildet	Diagnostisch relevante Drüsenkörperanteile nicht abgebildet
		Mamille (nicht anwendbar, wenn Mamille nicht eindeutig dargestellt ist)	Pektoralis-Nipple-Line: cc ≥ mlo – 1,5cm Im Profil	Pektoralis-Nipple-Line: cc < mlo – 1,5cm Nicht im Profil	
			Mittig oder < 20° nach medial oder lateral	> 20° nach medial oder lateral	> 20° nach lateral UND größere Anteile des axillären Ausläufers nicht abgebildet
3	Beschriftung	Ausreichend Screening-Identifikations-Nr., Projektions- und Seitenangabe, Aufnahme datum, Erstellerstandort		unzureichend	
4	Belichtung und Kontrast (im Zweifelsfall: Messung optischer Dichte mit Densitometer im diagnostisch relevanten Bereich: Dopt. <0,6 = Unterbelichtung / Dopt >2,5 = Überbelichtung)	Korrekt		Unterbelichtung Erhebliche Überbelichtung Unzureichender Kontrast	
		Geringe Überbelichtung akzeptabel, sofern ohne Informationsverlust			
5	Kompression	Gut Scharfe Abbildung der DK-Strukturen + adäquates Aufspreizen des D-Gewebes		Unzureichend	
6	Bewegungsunschärfe	Keine		Bewegungsunschärfen	
7	Entwicklungs- u. Handhabungsartefakte	Keine oder geringe		Artefakte mit Einschränkung diagnostischer Aussage	
8	Hautfalten	Keine oder in geringem Umfang	Ausgeprägte Hautfalten	Ausgeprägte Hautfalten mit Einschränkung diagnostischer Aussage	
9	Symmetrie (nur auf 1 von 2 Aufnahmen anwendbar!)	Symmetrisch bis gering Asymmetrisch	Deutliche Asymmetrie		