

ADENOKARCINOM ENDOMETRIJA PRI MLADI ASIMPTOMATSKI ŽENSKI

- **Suzana Peternelj Marinšek**, dr. med.,
Zdravstveni dom Celje,
- Prim. asist. **Simona Šramek Zatler**, dr. med.,
Splošna bolnišnica Celje
- Prim. doc. dr. **Alenka Repše - Fokter**, dr. med.,
Splošna bolnišnica Celje

PREDSTAVITEV PACIENTKE

Pacientka, rojena 1984

2006, 1. ginekološki pregled

- menarha pri 13 letih
- porodi:0, splavi:0
- ITM (indeks telesne mase): 45
- neredne menstruacije na 2-3 mesece
- BMV (bris materničnega vratu):**
 - B reaktivne spremembe
 - manj uporaben
 - nepregleden zaradi vnetja

PREDSTAVITEV PACIENTKE

pacientka rojena 1984

2006, 2. ginekološki pregled (po 6 mesecih)

➤ **BMV (bris materničnega vratu):**

- A normalen
- uporaben

➤ Pacientka želi kombinirano oralno hormonsko kontracepcijo

➤ KOHK odsvetovana zaradi visokega ITM

➤ PO gestagenska kontracepcija še ni na voljo

PREDSTAVITEV PACIENTKE

pacientka, rojena 1984

2008, 3. ginekološki pregled

- ITM (indeks telesne mase): >40
- neredne menstruacije na 3-4 mesece
- zadnja menstruacija 4 mesece pred pregledom
- **BMV (bris materničnega vratu):**
 - A normalen
 - uporaben

- **vaginalni UZ:** PCO, zadebeljen endometrij

PREDSTAVITEV PACIENTKE

pacientka rojena 1984

2008, 3. ginekološki pregled

➤ **predpisana terapija:**

- gestagen Dabroston 15 dni
 - nato redno Dabroston 15 dni vsak mesec
-

➤ pacientka po 1 mesecu ni prevzela novega recepta

PREDSTAVITEV PACIENTKE

pacientka rojena 1984

2011, 4. ginekološki pregled

- 2010 operacija debelosti: želodčni trak
- ITM >40, poraščenost, izpadanje las
- neredne menstruacije na 2-3 mesece
- **BMV (bris materničnega vratu):**
 - A normalen
 - uporaben

vaginalni UZ, Dabroston, napotitev k endokrinologu

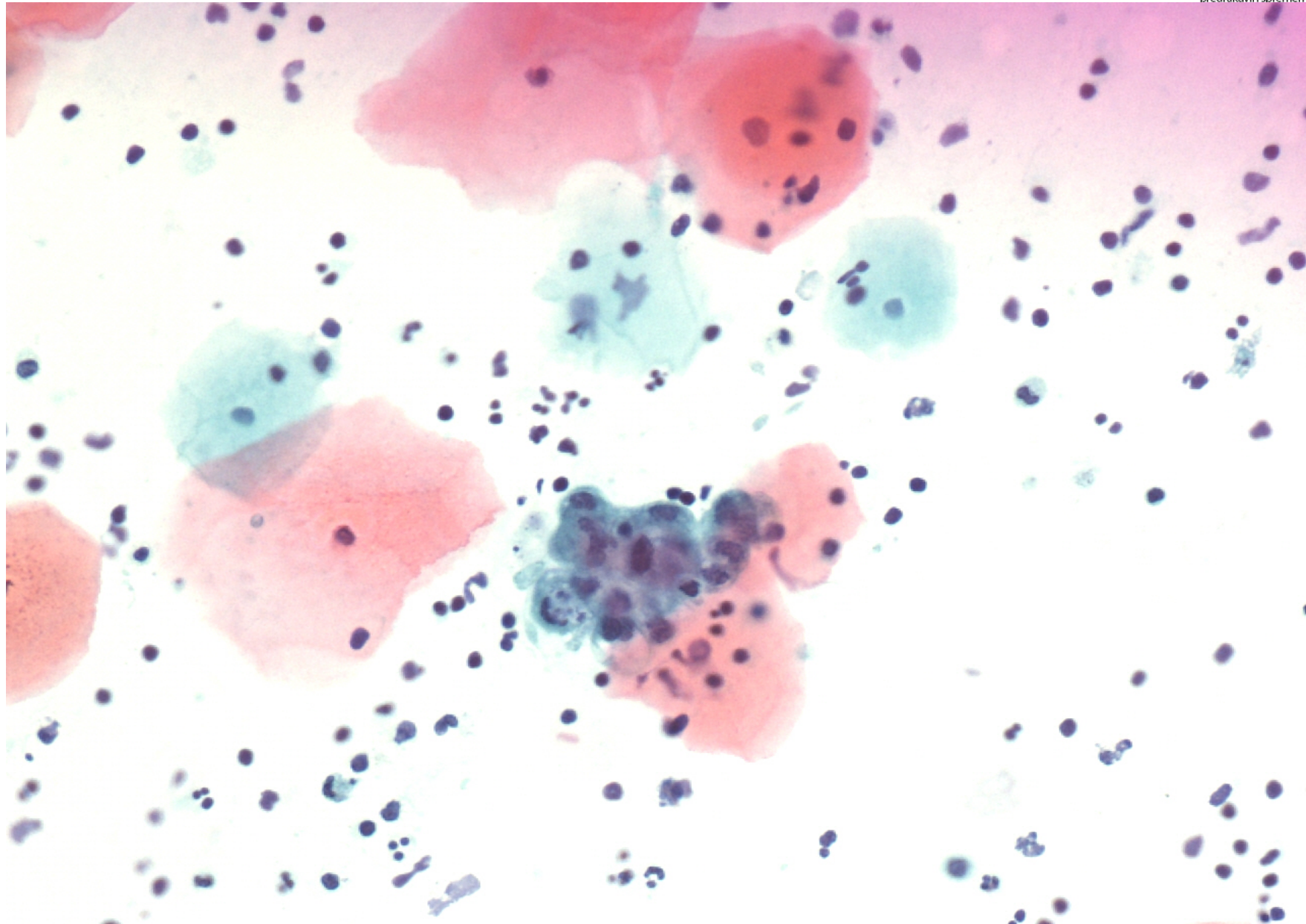
PREDSTAVITEV PACIENTKE

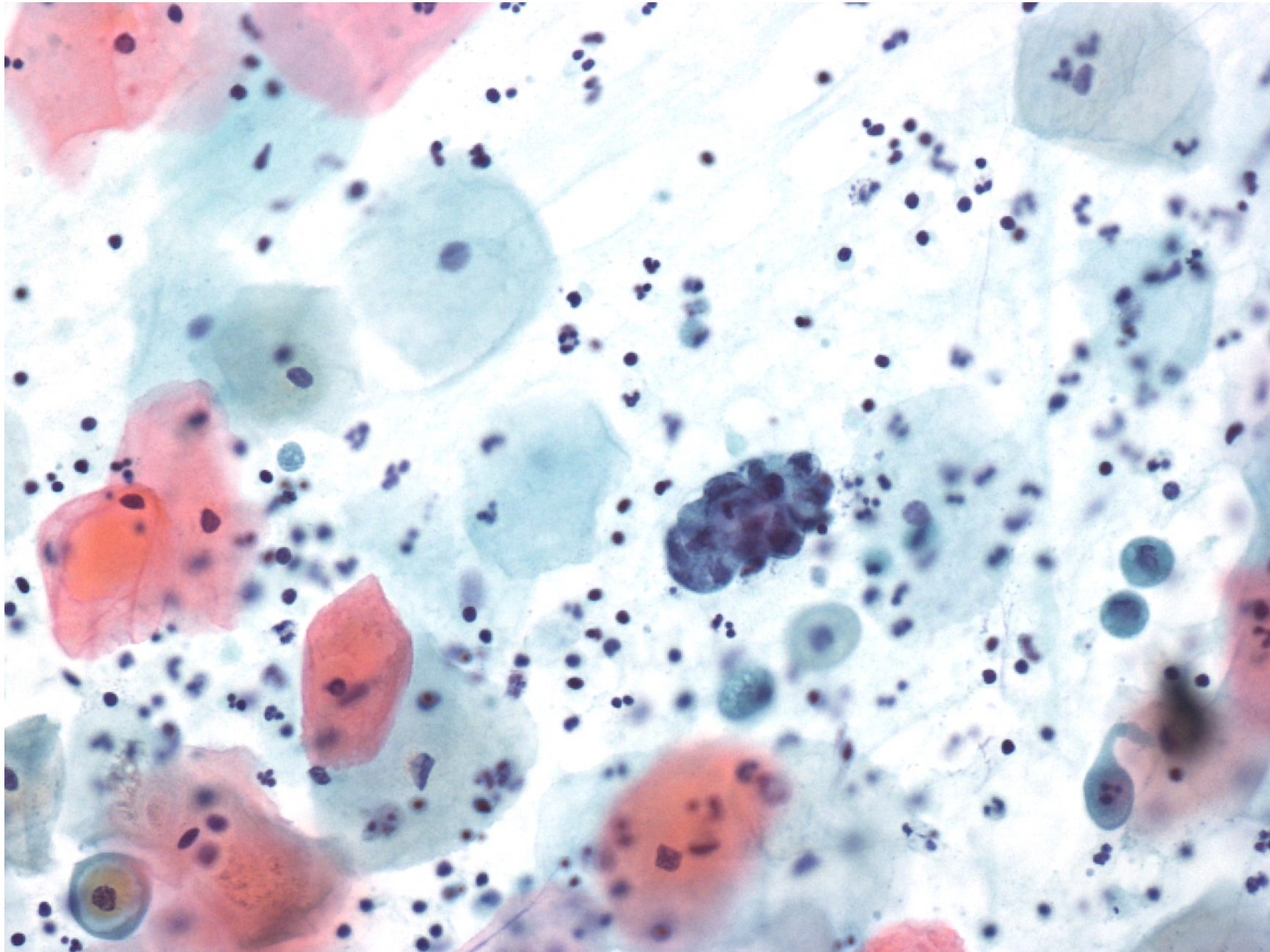
pacientka rojena 1984

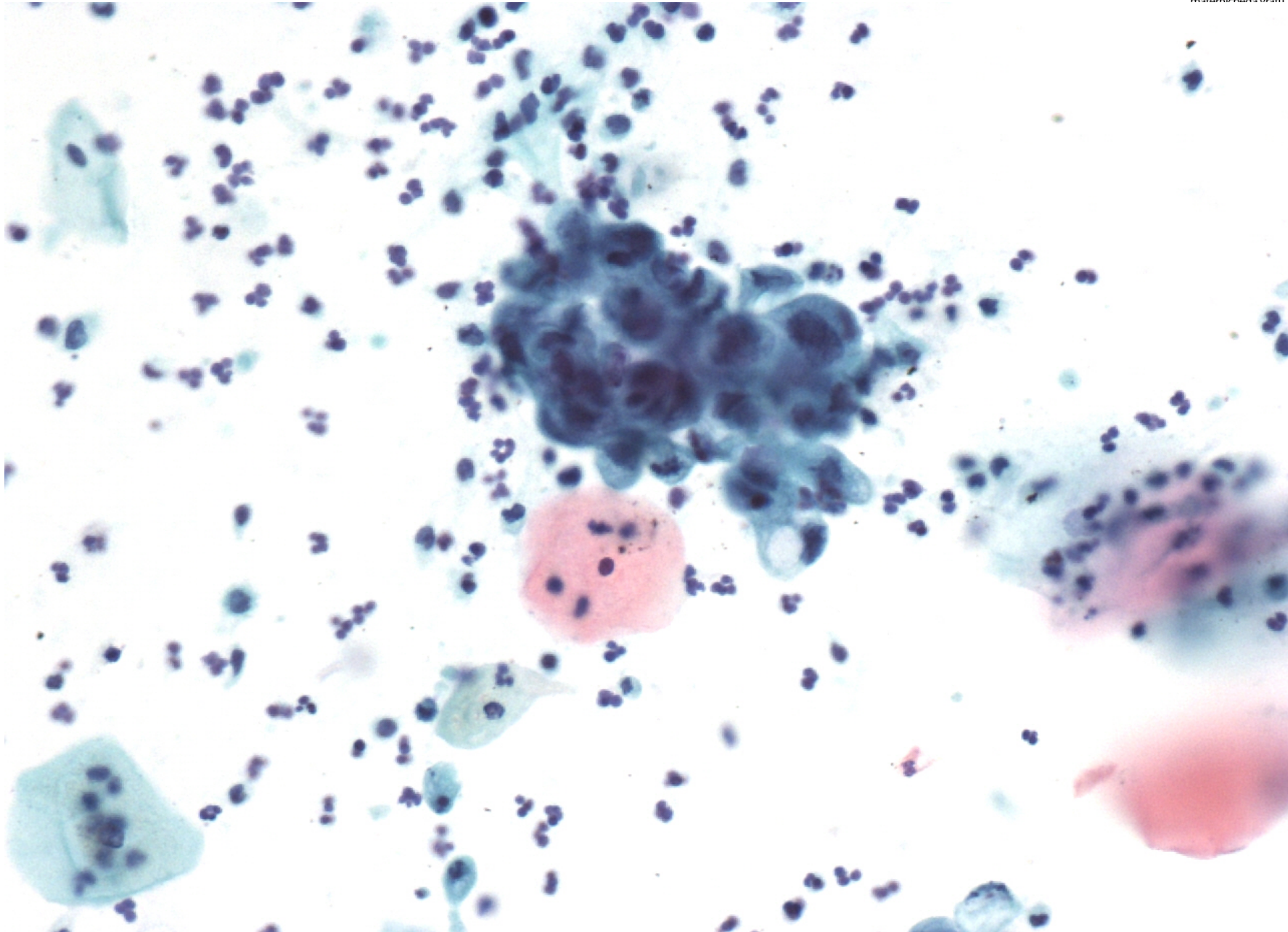
2014, 5. ginekološki pregled

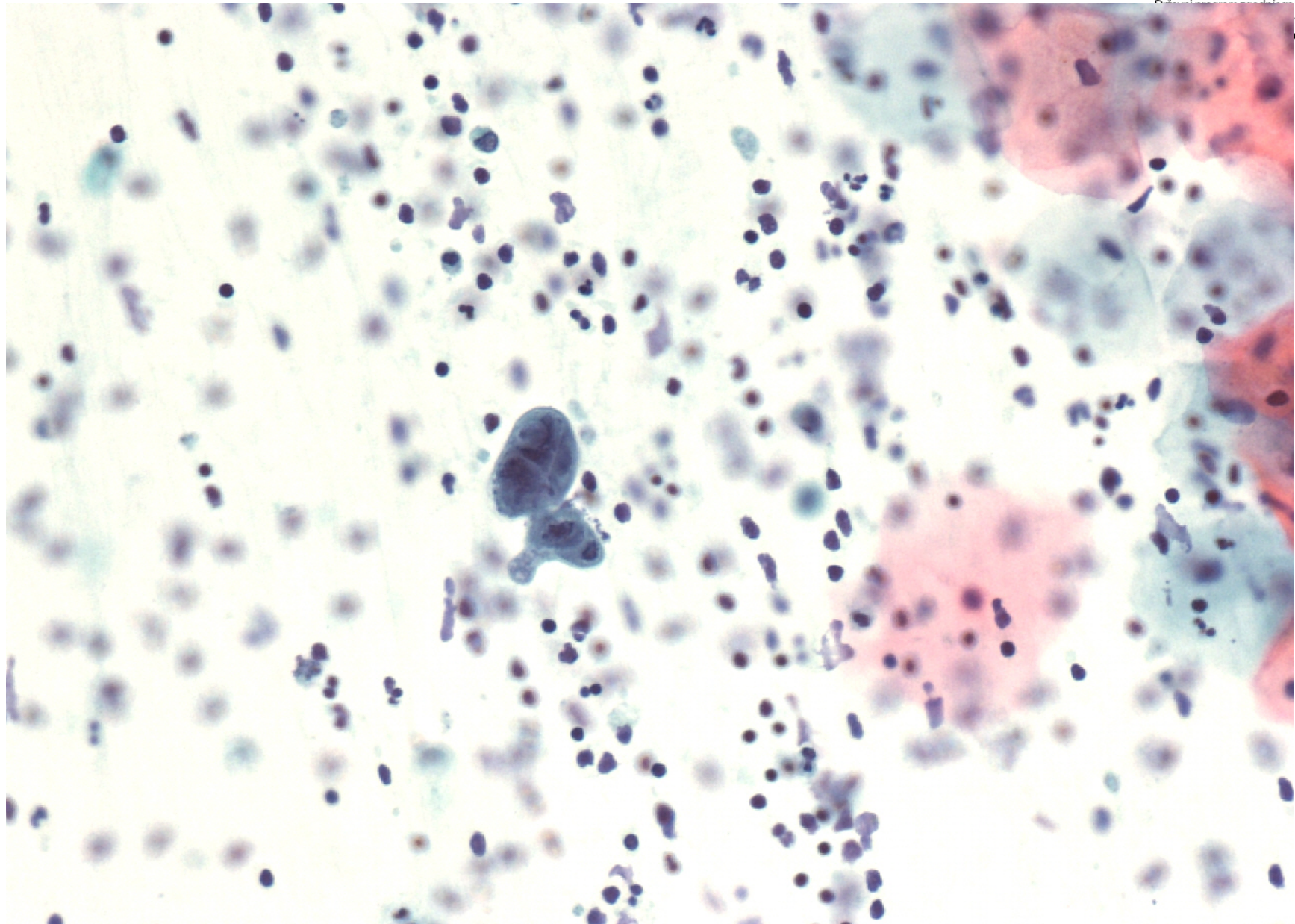
- 2013 operacija debelosti: želodčni obvod
 - ITM normalen
 - menstruacije: na 2-3 mesece, trajanje 14 dni
 - zadnja menstruacija 2 meseca pred pregledom
 - **BMV:** • AŽC-N: endometrijske
 - uporaben
-

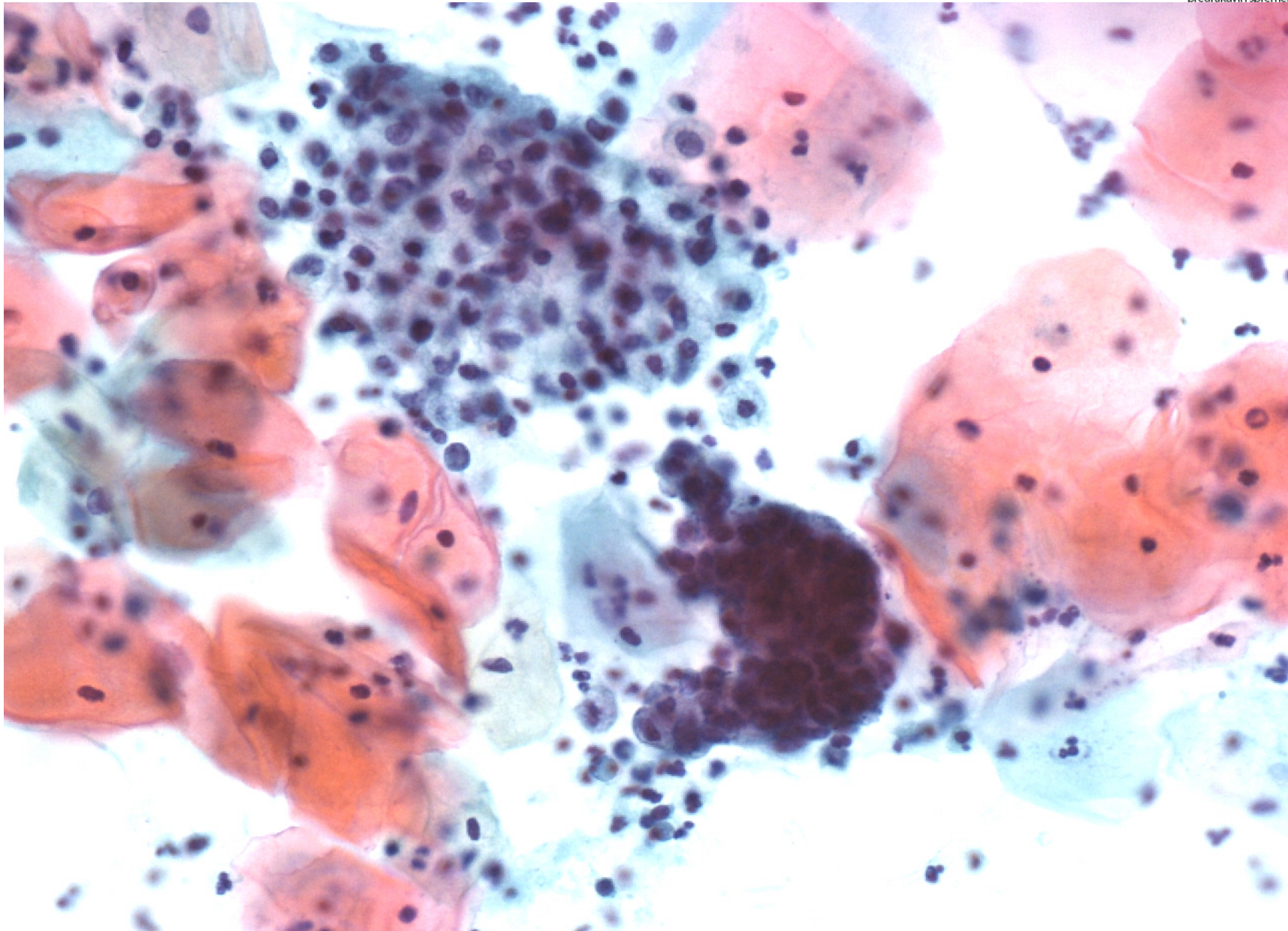
vaginalni UZ, Dabroston, TZN

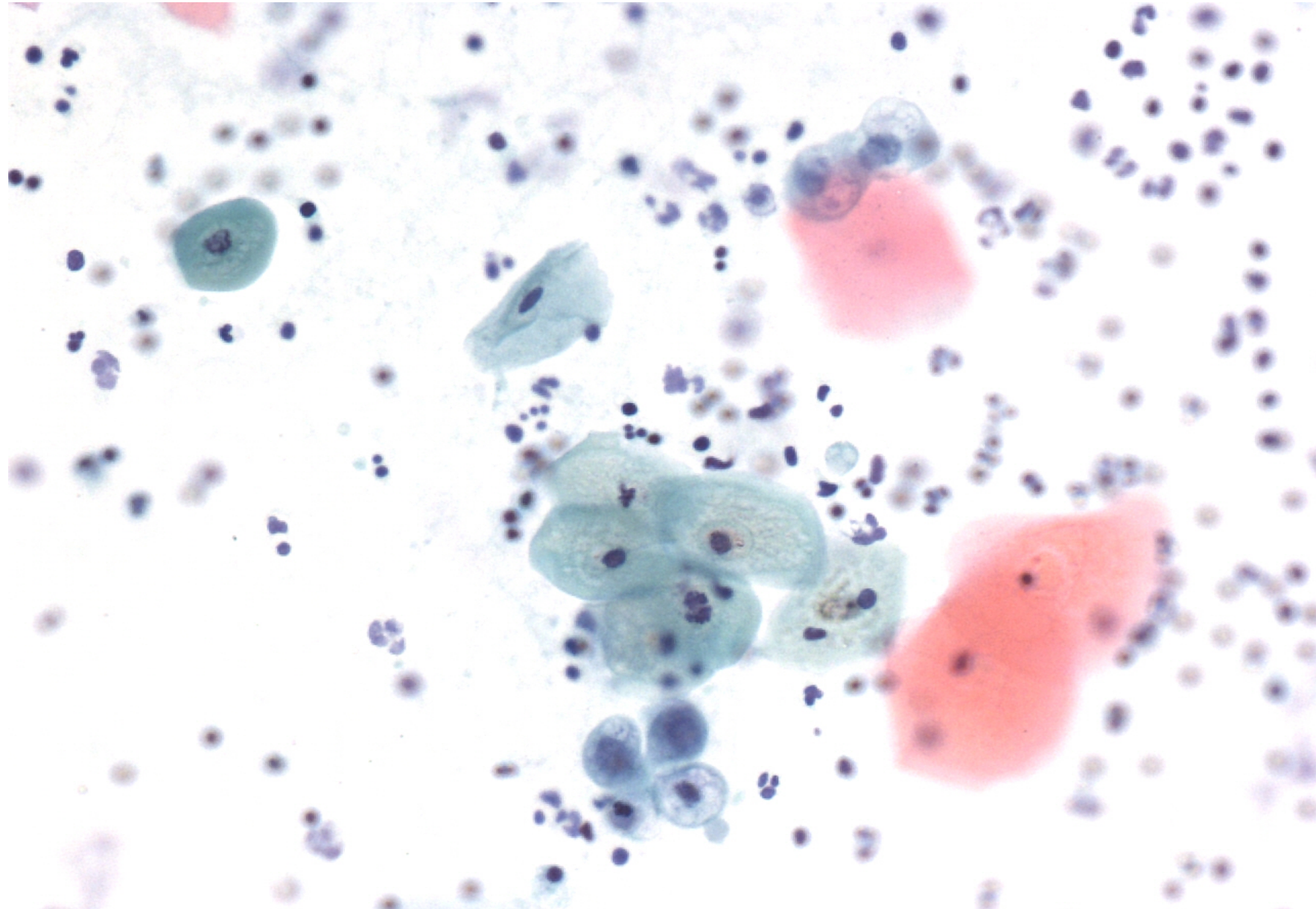












PREDSTAVITEV PACIENTKE

pacientka Č.T., rojena 1984

2014, 6. ginekološki pregled

- po Dabrostonu še vedno krvavitve
- vaginalni UZ: zadebeljen endometrij
- kolposkopija: bp

-
- napotena na FA (frakcionirana abrazija)

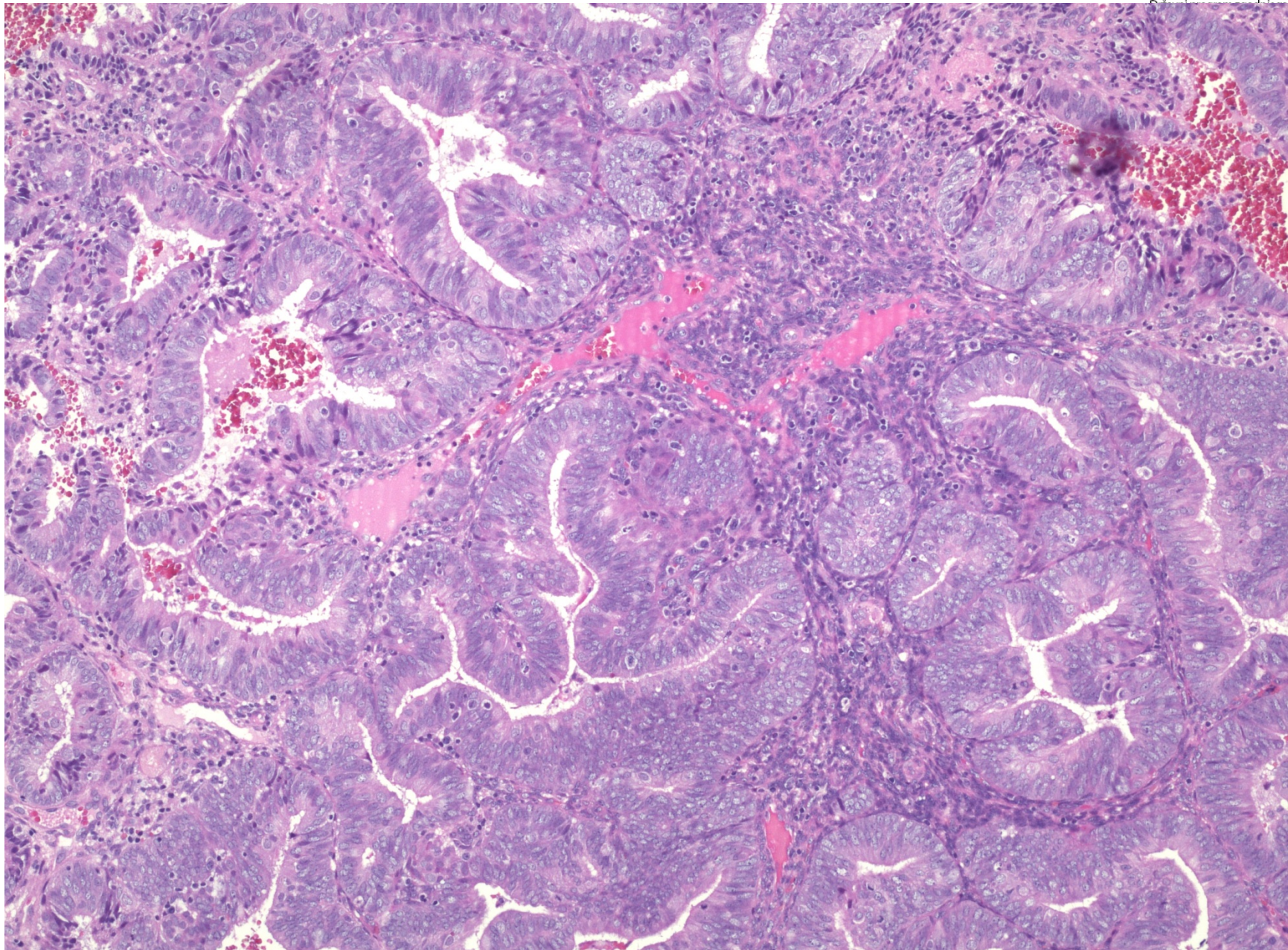
PREDSTAVITEV PACIENTKE

pacientka , rojena 1984

2014, 6. ginekološki pregled

➤ **histološki izvid**

fragmenti zmerno diferenciranega endometrioidnega
adenoCA s skvamozno metaplazijo



PREDSTAVITEV PACIENTKE

pacientka , rojena 1984

2014, 3 mesece po pregledu

➤ operacija: ekstrapasialna histerektomija z odstranitvijo obojestranskih adneksov in pelvična limfadenektomija

➤ **histološki izvid**

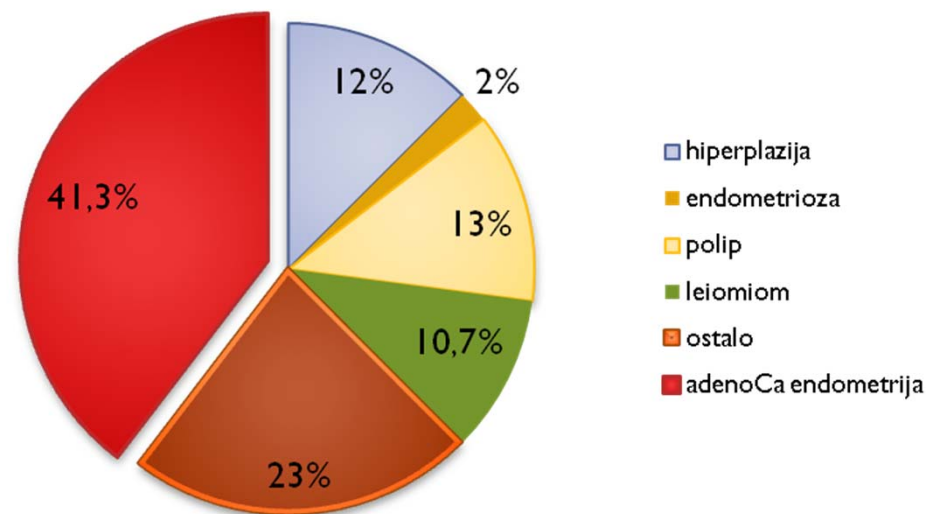
dobro diferenciran endometrioidni adenoCA z invazijo

2 mm v miometriju

Endometrijske celice v BMV – naše izkušnje

- Analiza BMV z označenimi atipičnimi EMC
- 2008 – 2013
- Število vseh BMV: 228.855
- Število atipičnih EMC: 86
- Število histoloških izvidov: 48

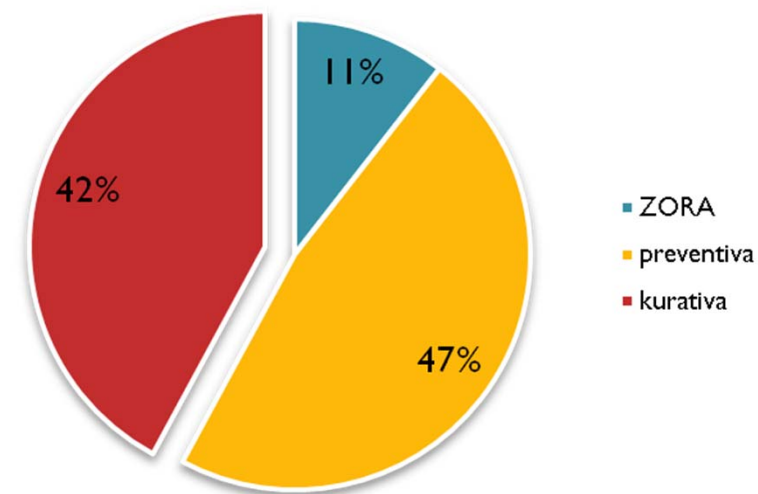
- 48 histologij (55,8%)
 - 6 x hiperplazija
 - 1 x endometrioza
 - 6 x polip
 - 5 x leiomiom
 - 11 x ostalo (glandularna erozija, ekscizija, konizacija, kiretaža brez žleznega epitelija,)
 - **19 x adenokarcinom endometrija (39,6%)**



ANALIZA BMV S HISTOLOŠKIM IZVIDOM ADENOKARCINOM ENDOMETRIJA

RAZLOG ODVZEMA BMV:

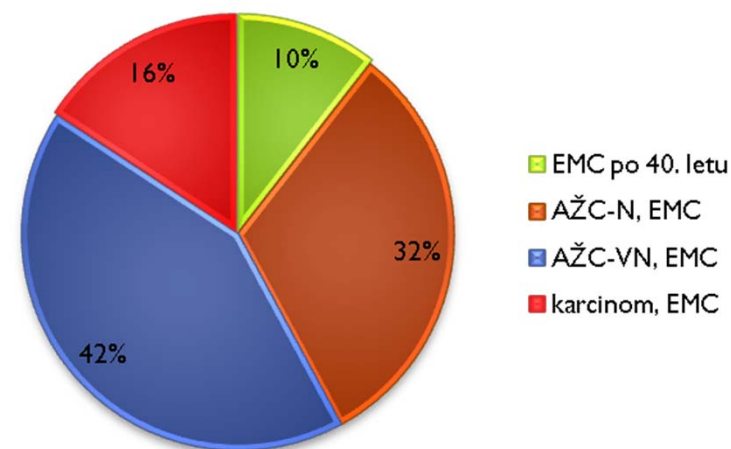
- 2 x ZORA
 - 9 x preventiva
 - 8 x kurativa
- } 58%



ANALIZA BMV S HISTOLOŠKIM IZVIDOM ADENOKARCINOM ENDOMETRIJA

CITOLOŠKA OCENA BMV:

- 2 x EMC po 40. letu
- 6 x AŽC-N, EMC
- 8 x AŽC-VN, EMC
- 3 x karcinom, endometrijski



RAZDELITEV ADENOCa ENDOMETRIJA PO STAROSTNIH SKUPINAH

	> 40	41-50	51-60	61-70	<70
ŠT. ADENOCa ENDOMETRIJA	0	0	9	9	1

ZAKLJUČEK

- Pregled BMV ni namenjen odkrivanju sprememb na endometriju
- Nizka napovedna vrednost
- Ob izvidu atipičnih endometrijskih celic je pomembna dobra komunikacija med ginekologom in citopatologom ter ustrezno ukrepanje