

Združenje za ginekološko onkologijo, kolposkopijo in cervikalno patologijo SZD

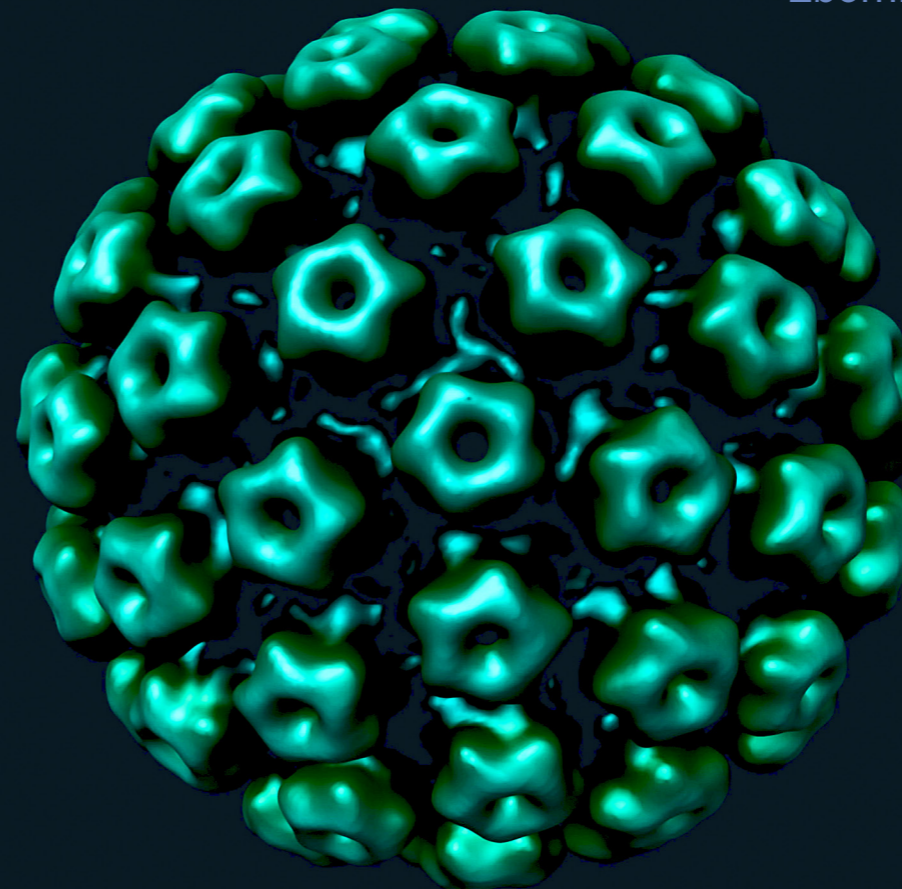
Klinični oddelek za ginekologijo, UKC Ljubljana

Klinika za ginekologijo in perinatologijo, UKC Maribor

Onkološki inštitut, Ljubljana – DP Zora

# Obnovitveni kolposkopski tečaj

Zbornik



Ljubljana, marec 2013



Združenje za ginekološko onkologijo, kolposkopijo in cervikalno patologijo  
– Slovenskega zdravniškega društva.

Klinični oddelek za ginekologijo, UKC Ljubljana

Klinika za ginekologijo in perinatologijo, UKC Maribor

Onkološki inštitut, Ljubljana – DP Zora

# **Obnovitveni kolposkopski tečaj**

Ljubljana, 29. in 30. marec 2013

Zbornik

# Obnovitveni kolposkopski tečaj

## Zbornik

Ljubljana, marec 2013

---

Urednica:	doc. dr. Špela Smrkolj, dr. med.
Recenzentka:	prim. Tatjana Kodrič, dr. med.,
Izdajatelj	Združenje za ginekološko onkologijo, kolposkopijo in cervikalno patologijo SZD in Onkološki inštitut
Tisk	Tiskarna Fota-Cop
Število izvodov	100

---

**Strokovni svet:** doc. dr. Špela Smrkolj, dr. med., predsednica

prim. Branko Cvjetičanin, dr. med., Dušan Deisinger, dr. med., Urška Ivanuš, dr. med., doc. dr. Borut Kobal, dr. med., prim. Tatjana Kodrič, dr. med., as. dr. Leon Meglič, dr. med., prim. Andrej Možina, dr. med., prof. dr. Stelio Rakar, dr. med., prof. dr. Iztok Takač, dr. med., mag. Andrej Zore, dr. med.

**Organizacijski svet:** as. dr. Nina Jančar, dr. med., predsednica

as. mag. Mateja Marčec, dr. med., doc. dr. Špela Smrkolj, dr. med., Nataša Kenda Šuster, dr. med., Pepita Taneska, dr. med., mag. Andrej Zore, dr. med.

CIP - Kataložni zapis o publikaciji  
Narodna in univerzitetna knjižnica, Ljubljana

618.146/.16-072.1(082)  
616.146-006(082)

OBNOVITVENI kolposkopski tečaj (2013 ; Ljubljana)  
Zbornik / Obnovitveni kolposkopski tečaj, Ljubljana,  
29. in 30. marec 2013 ; [urednica Špela Smrkolj]. -  
Ljubljana : Združenje za ginekološko onkologijo,  
kolposkopijo in cervikalno patologijo SZD : Onkološki  
inštitut, 2013

ISBN 978-961-91679-6-0 (Združenje za ginekološko onkologijo,  
kolposkopijo in cervikalno patologijo SZD)  
ISBN 978-961-6071-79-6 (Onkološki inštitut)  
1. Smrkolj, Špela, 1971-  
266095872

# Vsebina

Uvodnik .....	5
Vloga in sodoben pomen kolposkopije pri odkrivanju predrakavih sprememb in RMV .....	6
<i>Stelio Rakar</i>	
Zanesljivost in pogoji za kakovostno kolposkopijo .....	10
<i>Špela Smrkoj, Andrej Možina</i>	
Terminologija in indikacije za kolposkopski pregled .....	15
<i>Tatjana Kodrič</i>	
Normalna kolposkopska slika .....	22
<i>Andrej Zore, Špela Smrkoj, Andrej Možina</i>	
Nizko tvegane displazije materničnega vratu in CIN 1 .....	27
<i>Borut Kobal</i>	
Kolposkopija kondilomov zunanjega spolovila .....	34
<i>Leon Meglič, Petra Meglič</i>	
Nizkotvegane in visoko tvegane displazije materničnega vratu .....	38
<i>Andrej Zore, Špela Smrkoj</i>	
Kolposkopija zgodnjega raka materničnega vratu .....	43
<i>Branko Cvjetičanin, Špela Smrkoj, Milan Čavič</i>	
Kolposkopske spremembe žilja .....	47
<i>Špela Smrkoj, Leon Meglič</i>	
Kolposkopija in žlezne spremembe .....	53
<i>Leon Meglič</i>	
Kolposkopija v nosečnosti .....	58
<i>Tatjana Kodrič</i>	
Kolposkopija zunanjega spolovila .....	62
<i>Mateja Marčec</i>	
Pomen izvida testa HPV v kolposkopski ambulanti .....	78
<i>Urška Ivanuš, Maja Primic Žakelj</i>	
Dosedanje raziskave o prevalenci okužb s HPV v Sloveniji .....	102
<i>Nina Jančar</i>	
Sodobno zdravljenje predrakavih sprememb materničnega vratu in sledenje .....	107
<i>Iztok Takač</i>	
Pojasnilna dolžnost v ginekološkem dispanzerju in kolposkopski ambulanti .....	126
<i>Dušan Deisinger</i>	

# Sodelujoči

**Prim. Branko Cvjetičanin, dr. med.**

*Ginekološka klinika, KO za ginekologijo, UKC Ljubljana*

**Mag. Milan Čavić, dr. med.**

*Ginekološka klinika, KO za ginekologijo, UKC Ljubljana*

**Dušan Deisinger, dr. med.**

*SB Izola, Oddelek za ginekologijo in porodništvo*

**Urška Ivanuš, dr. med.,**

*Onkološki inštitut Ljubljana, DP Zora*

**Asist. dr. Nina Jančar., dr. med.,**

*Ginekološka klinika, KO za reprodukcijo, UKC Ljubljana,*

**Doc. dr. Borut Kobal, dr. med.**

*Ginekološka klinika, KO za ginekologijo, UKC Ljubljana*

**Prim. Tatjana Kodrič, dr. med.**

*Zdravstveni dom Lenart v Slovenskih goricah*

**Asist. mag. Mateja Marčec, dr. med.,**

*Univerzitetni klinični center Maribor, Klinika za ginekologijo in perinatologijo*

**Asist. dr. Leon Meglič, dr. med.**

*Ginekološka klinika, KO za ginekologijo, UKC Ljubljana*

**Petra Meglič, dr. med.,**

*ZD Domžale*

**Prim. Andrej Možina, dr. med.**

*Ginekološka klinika, KO za ginekologijo, UKC Ljubljana,*

**Prof. dr. Stelio Rakar, dr. med., višji svetnik**

*Ginekološka klinika, KO za ginekologijo, UKC Ljubljana,*

**Doc. dr. Špela Smrkolj, dr. med.**

*Ginekološka klinika, KO za ginekologijo, UKC Ljubljana,*

**Prof. dr. Iztok Takač, dr. med., svetnik,**

*Univerzitetni klinični center Maribor, Klinika za ginekologijo in perinatologijo*

**Mag. Andrej Zore, dr. med.**

*Ginekološka klinika, KO za ginekologijo, UKC Ljubljana*

# Uvodnik

Spoštovane kolegice in kolegi,

Slovenija v zadnjem desetletju hitro izboljšuje rezultate na področju enega pomembnejših indikatorjev razvitosti zdravstva kot celote. Rak materničnega vratu je s preverjenim organizacijskim pristopom in kakovostno diagnostiko obvladljiv, kar potrjujejo tudi zadnji rezultati v Sloveniji.

Kolposkopska diagnostika postaja vse bolj zahtevna v prvi vrsti zaradi spoznanja, da njena zanesljivost ni velika tudi pri izkušenih kolposkopistih. Njena uporaba je omejena z indikacijami, bistveno zmanjšanje številnih kolposkopij v Sloveniji je nadomestila kakovostna kolposkopska obravnava in nekajkratno povečanje odkritih in tudi zdravljenih predrakavih sprememb materničnega vratu daje spodbudne rezultate. Vloga in pomen kakovostne kolposkopske obravnave bo še izrazitejša v bližnji prihodnosti, ko bodo na preizkušnji podaljšani intervali in HPV problematika v triaznem in morda presejalnem pomenu. Te spremembe sicer veliko obetajo, a hkrati zahtevajo pogoje za kakovostno opravljanje kolposkopske dejavnosti, ki se v Sloveniji vse prepočasi uveljavljajo.

Zaradi njene subjektivnosti in skromnih napovednih vrednosti, je kolposkopska dejavnost potrebna sprotne evaluacije, spremljanje in izboljševanje zastavljenih kazalcev kakovosti pa je verjetno ena od pomembnejših lastnosti slehernega kolposkopista. Nesporno in znano je dejstvo, da se kakovost preiskave izboljšuje s številom opravljenih kolposkopij in kontinuiranim izobraževanjem.

Obnovitveni kolposkopski tečaj je namenjen vsem tistim, ki se šele podajajo na pota kolposkopske diagnostike, kakor tudi že izkušenim kolposkopistom, ki imajo v prenatrpanem delovnem ritmu redko priložnost poglobljanja in obnavljanja slikovnih impresij v kratkem času.

Želiva vam prijetno stanovsko druženje v času tečaja in veliko zadovoljstva pri kolposkopskem prakticiranju.

*Špela Smrkoļj in Andrej Moļina*

# Vloga in sodoben pomen kolposkopije pri odkrivanju predrakavih sprememb in RMV

*Stelio Rakar*

---

## Uvod

Kolposkopijo je leta 1925 uvedel Hinselmann v Nemčiji, vendar je širšo uporabo doživela šele po 2. svetovni vojni in to predvsem v državah srednje Evrope. V ZDA so se začeli zavedati njene koristnosti šele po letu 1970. Naj citiram znanega ameriškega patologa Novaka, ki je v svojem učbeniku o porodniški in ginekološki patologiji leta 1952 zapisal: "Kolposkopija bo komaj kaj koristna." Razvoj ni potrdil njegove domneve. V petdesetih letih prejšnjega stoletja so bili v Sloveniji pionirji kolposkopije profesorji Štucin, Kovačič in Rainer. Kolposkopija je danes še vedno standardna diagnostična metoda za evaluacijo žensk z nenormalnim citološkim brisom materničnega vratu, kar omogoča ugotavljanje predrakavih sprememb in odločitev o nadaljnjem zdravljenju.

## Indikacije za kolposkopijo

### 1. Detekcija zgodnjih oblik raka materničnega vratu

Istovrstna uporaba citologije (PAP) in kolposkopije je v sekundarni preventivi raka materničnega vratu (RMV) skoraj 100% učinkovita. Glede na današnjo organiziranost ginekološke službe in izobraženost splošnega ginekologa je to težko izvedljivo. Nacionalni programi zgodnje detekcije raka materničnega vratu tako v Sloveniji kot v večini evropskih držav so načrtovani za celotno populacijo od 20. do 64. leta starosti na 3 do 5-letno obdobje jemanja brisov materničnega vratu. Kljub pomanjkljivosti citologije (relativno nizka občutljivost) je dokazano, da incidenco RMV znižujemo predvsem s povečanjem števila žensk, ki pridejo na redne odvzeme brisa (cilj je 70% vseh žensk). Tako je kolposkopija indicirana prvenstveno pri citološko sumljivih oziroma nenormalnih izvidih - to je sekundarni diagnostični postopek. Danes je že sprejeto določanje HPV in sicer kot dodatni "screening" pri nenormalnih brisih (glej Smernice), medtem ko je še vprašljiva koristnost določanja HPV kot primarni "screening", kjer naj bi

imel vrednost predvsem negativni izvid, ki bi omogočal podaljšanje razmaka za jemanje brisov.

## **2. Ocena stopnje in obsežnosti patoloških sprememb materničnega vratu**

Izkušeni kolposkopist lahko loči spremembe, ki predstavljajo nizko tveganost od visoko tveganih displazij oziroma karcinoma. Na temelju tega izvida se odloči za opazovanje, ciljano biopsijo, diagnostično konizacijo (običajno LLETZ) ali še dodatno abrazijsko. Glede obsežnosti lezije so pomembni podatki: multifokalnost, širjenje v cervikalni kanal in prizadetost nožnice. Prav tako je kolposkopija nujna za opredelitev benignih patoloških sprememb kot so HPV in druge infekcije ter benigne spremembe kot so brazgotine, polipi, endometrioza.

Občutljivost kolposkopije je zelo visoka, njena specifičnost pa relativno nizka, kar pomeni da kolposkopist lahko prevrednoti nenormalne bele ali jod negativne spremembe, ki niso nujno vse prekanceroze, ampak so odraz druge, benigne patologije.

## **3. Odločitev o terapiji in sledenje displazij (nosečnost!)**

Vsak malo večji poseg na materničnem vratu (tudi LLETZ) ima lahko neugodne posledice na potek bodoče nosečnosti, predvsem glede prezgodnjih porodov.

## **4. Sledenje po zdravljenju displazij obenem s citologijo in po možnosti še z določitvijo HPV (glej Smernice).**

**5. Mikrokolposkopija** (Antoine, Grunberg 1949 - Avstrija) in **mikrokolpohisteroskopija** (Hamon 1980 - Francija) se nista posebno uveljavili.

**6. Vaginoskopija in vulvoskopija izhajata iz kolposkopije** in sta nujni za opredelitev sprememb prvenstveno po predhodnih posegih.

Histološki izvid kolposkopsko ciljane biopsije je indikacija za nadaljnji postopek zdravljenja. Ker pa lahko nastanejo napake zaradi neizkušenosti kolposkopista in premajhnega biopsičnega vzorca, je nujno, da se kolposkopist zaveda sledečih dejstev:

- ali je kolposkopski pregled zadovoljiv in ustrezen (TZ in lezija vidna v celoti)
- na temelju katerih znakov bo določal patološke spremembe (scoring sistem, ki upošteva tip ožilja, barvne tone in motnjave, strukturo površine in razmejitev glede na normalno tkivo)



- kako bo opravil biopsijo.

Tem zahtevam lahko splošni ginekolog zadosti le po opravljenem ustreznem učenju, ko bo dosegel diagnostično natančnost - to je skladnost med citološkim, kolposkopskim in histološkim izvidom - obenem pa mora biti seznanjen z novjšimi manj invazivnimi metodami zdravljenja. Nujno je, da kolposkopist obvlada tudi bazična znanja histologije in patologije cerviksa.

Naj poudarim, da vsak patohistološki izvid konusa »ni odstranjeno v zdravem, robovi niso v zdravem« še ne zahteva ponovnega posega. Potrebno je vrednotiti individualno glede na starost bolnice in stopnjo ter lokalizacijo spremembe.

### ***Prednosti kolposkopije:***

- neinvazivna metoda
- lahko ponovljiva
- visoka zanesljivost pri odkrivanju CIN 2+
- točna lokalizacija spremembe
- bistvena za zdravljenje in sledenje

### ***Pomanjkljivosti kolposkopije:***

- ni "screening" metoda
- subjektivnost
- nizka specifičnost za nizko rizične CIN

## **Zaključek**

Danes je kolposkopija še vedno subjektivna diagnostična metoda, katere zanesljivost zahteva izkušenega kolposkopista (izobraževanje, akreditacija, kontrola kakovosti). Zato se počasi uvaja in uveljavlja računalniška digitalna kolposkopija, ki naj bi omogočila objektivno vrednotenje kolposkopske slike. Ne smemo pa pozabiti, da zdravnik ne zdravi bolezni, ampak bolnika!

## **Viri**

Apgar, B.S., Brotzman, G.I., Spitzer, M. Colposcopy, Principles and Practice, 2nd edition, Saunders Elsevier, 2008.

Burghardt, E., Girardi, F., Pickel, H. Colposcopy, Cervical Pathology, Thieme, Stuttgart, New York, 1998.

Colposcopy and Programme Management. Guideliness for the NHS Cervical Screening Programme. NHSCSP Publication No20 (2nd edition), 2010.

Jordan, J., Morse, A., Sharp, F. Integrated Colposcopy, 2nd edition, Chapman and Hall, London, 1996.

Julian, T.B. A Manual of Clinical Colposcopy, Parthenon Publishing Group, 1998.

Smernice za celostno obravnavo žensk s predrakavimi spremembami materničnega vratu, Ljubljana, Onkološki inštitut, 2011.

# Zanesljivost in pogoji za kakovostno kolposkopijo

*Špela Smrkoj, Andrej Možina*

---

## Uvod

Kolposkopija je vizuelna diagnostična preiskava, ki omogoča prepoznavanje sicer nevidnih predrakavih sprememb materničnega vratu, nožnice in zunanega spolovila. Pod njenim imenom danes ne pojmujeemo zgolj preiskave kot take, pač pa celovitost znanj na področju zgodnjega odkrivanja in zdravljenja predstopenj raka materničnega vratu. Kolposkopija je sestavni del državnega presejalnega programa za odkrivanje in zdravljenje predrakavih sprememb materničnega vratu (ZORA), zato zahteva temeljito poznavanje citologije, patohistologije in epidemiologije. Medsebojna odvisnost in usklajenost teh medicinskih znanj je sinonim za uspešnost presejalnega programa.

## Zanesljivost in pogoji za kakovostno kolposkopijo

Kolposkopist mora razumeti sporočilo citologa, mora znati ustrezno ukrepati ter ustrezno vrednotiti izsledke histologije. Sledenje po zdravljenju prekancerov je prav tako pomemben sestavni del kolposkopije in presejanja, saj podatki kažejo, da tudi do 10% raka materničnega vratu (RMV) nastane po predhodnem zdravljenju prekancerov. V začaranem krogu lažno negativnih in pozitivnih izvidov mora priti z največjo mero zanesljivosti do končnega cilja t.j. postaviti pravilno diagnozo, zavreči sume citologa ali podvomiti v izvide patologa. Spoznanje, da je občutljivost citologije nizka nas sili v previdnost pri kakovostnem odvzemu brisa materničnega vratu (BMV) in opredeljenih intervalih, nizka specifičnost kolposkopije nas svari pred nepotrebni invazivnimi diagnostičnimi posegi in pred nepotrebim zdravljenjem, ki lahko usodno zaznamuje izhod nosečnosti. Tako za citologijo, kolposkopijo in patologijo velja spoznanje, da niso zelo zanesljive metode, zato so revizije in popravki več kot dobrodošli pri zagotavljanju optimalne diagnostike in terapije.

Kolposkopist mora biti seznanjen z osnovami citopatologije in tveganji, ki jih opredeljujejo posamezne citopatološke diagnoze. Seznanjen je z dejstvom, da nizkorizični BMV v 20-30% predstavljajo tveganje za CIN III kakor tudi z dejstvom, da visokorizični BMV le v 70% predstavljajo CIN III. Bolj kot podatki mednarodnih študij, so za vsakega kolposkopista pomembni lastni podatki in podatki njegovega laboratorija ter interdisciplinarnih kazalcev kakovosti.

Kolposkopist nosi največjo odgovornost za končni izhod diagnostike in zdravljenja, saj je v neposrednem stiku z bolnico. Tako citologija kakor patologija, sicer povsem autonomni vеди, se v ključnih trenutkih podrejata koordinatorju procesa - kolposkopistu oz. ginekologu, ki nosi najtežje breme odločitev pri usklajevanju različnih izvidov in ukrepanju. Vsi v presejalnem programu RMV se morajo zavedati spoznanja, da je vsaka zbolela ženska njihov poraz. In pri polovici zbolelih žensk za RMV zataji vsaj en člen v presejalnem procesu. Pri uveljavljanju te doktrine v življenje nastajajo v bolnišnicah **konziliji za predrakave spremembe**, kjer vsi subjekti po načelu kliničnih konferenc soočajo stališča pri obravnavi zapletenih primerov.

Zaradi izrazito subjektivne narave metode in omejene zanesljivosti kolposkopije je **izobraževanje** zelo pomembno. Napovedne vrednosti kolposkopije se bistveno povečujejo s številom opravljenih preiskav in vrednotenjem kazalcev kakovosti lastnega dela. Tudi najbolj izkušeni kolposkopisti v idealnih razmerah dosegajo do 90% skladnost kolposkopije s histološkimi izvidi in še to pri prepoznavanju VRD. Bolj kot sama izobrazba je pomembno **kontinuirano delo** na tem področju, kar potrjuje tudi praksa medicinsko razvitih držav, kjer kolposkopijo opravljajo tudi sestre in splošni zdravniki. V nekaterih državah to dejavnost licencirajo, v drugih stavijo na redno izobraževanje in priporočila, v vseh pa poudarjajo pomen **spremljanja in analiziranja kazalcev kakovosti pri zdravljenju in odkrivanju predrakavih sprememb**. RSK za ginekologijo in perinatologijo je v letih 2003-2004 potrdil priporočila Združenja za ginekološko onkologijo, kolposkopijo in cervikalno patologijo, ki opredeljujejo optimalne pogoje za kakovostne postopke pri obravnavi bolnic s patološkimi brisi materničnega vratu.

**Register cervikalne patologije** nam omogoča spremljanje zastavljenih ciljev na področju odkrivanja in zdravljenja prekancerov materničnega vratu (MV). Register ponazarja informacijski sistem, ki zagotavlja citološke-kolposkopske-patološke informacije iz celotne države. Vse tri medsebojno odvisne discipline le na ta način lahko oblikujejo in spremljajo pomembne

kazalce kakovosti pri obravnavanju bolnic s patološkimi brisi MV .V Sloveniji celoviti register v okviru ZORA programa še ni vzpostavljen, register v sklopu Združenja za ginekološko ginekologijo in kolposkopijo je dal začetne usmeritve na tem področju, a ne ustreza več vsem zahtevam za celovito analizo in spremljanje procesov kakovosti.

**Smernice za celotno obravnavo žensk s predrakavami spremembami MV** so popotnica vsem, ki se podajajo na pota zahtevne in pogostokrat nezanesljive diagnostike RMV oz. njegovih predstopenj. Temeljijo na spoznanjih najvarnejše poti do končnega cilja, kar pa še vedno ne pomeni, da ne bomo v določenih trenutkih ravnali po svoji presoji in mimo njih. Novelirane smernice 2011 prinašajo v prakso najnovejša spoznanja uporabe učinkovitega HPV testa v sekundarni diagnostiki.

### **Pomembni zaključki**

- Kolposkopska preiskava se večinoma uporablja skladno z indikacijami, redkeje po presoji oz. zaradi kliničnih simptomov. Število presejanih žensk, ki potrebujejo kolposkopsko preiskavo se giblje od 1% (Finska) do 3-4% (Anglija, Italija, Nizozemska), v Sloveniji je ta delež opazno večji, a se iz leta v leto zmanjšuje.
- Kolposkopija ni le vizuelna metoda, pač pa pod imenom moderna kolposkopija razumemo celovitost znanj s področja citologije, kolposkopije, patologije in epidemiologije. Za vse discipline je značilna omejena zanesljivost, kar utrjuje pomen medsebojne komunikacije in rednih revizij. Ta se izvaja v bolnišnicah v sklopu kliničnih konferenc oz. *»konzilijev za predrakave spremembe MV«*.
- Kolposkopist je praviloma seznanjen s tveganji oz. z verjetnostjo, da se pri določenih kategorijah BMV pojavljajo NRD/VRD oz. invazivni procesi materničnega vratu v bistveno različnih deležih.
- Kolposkopija ni zelo zanesljiva preiskava. Metoda je na splošno 80% občutljiva, njena specifičnost je nizka - 50%. Bolj ko je lezija napredovala, večja je napovedna vrednost kolposkopske diagnoze. Zanesljivost kolposkopije narašča z velikostjo sprememb, številom opravljenih preiskav in rednim izobraževanjem. Skladnost med kolposkopisti pri napovedi VRD je dobra /fair/, pri napovedi NRD je nizka. Zanesljivost kolposkopije pri ločevanju NRD:VRD je 80-97%, zanesljivost kolposkopije pri izključitvi invazivne bolezni teoretičnih 100%

- Pogoji za izvajanje kakovostne kolposkopije so opredeljeni v« *Standardih in kazalcih kakovosti pri odkrivanju in zdravljenju predrakavih sprememb MV*«, potrjeni s sklepi RSK za ginekologijo in porodništvo, Priporočilih ZGO-SZD za kolposkopsko izobraževanje in Priporočilih EFC v katalogu znanj, ki jih mora kolposkopist preverljivo obvladati.
- »*Smernice za celostno obravnavo žensk z predrakavimi spremembami materničnega vratu*« nakazujejo najvarnejšo pot in tako tudi podlago za doseganje postavljenih standardov in kazalcev kakovosti.

## Viri

Benedet JL, Anderson GH, Maticic JP, Miller DM. A quality control program for colposcopic practice. *Obstet Gynecol*, 1991.

Davey DD, Woodhouse S, Styer P, Mody D. Atypical epithelial cells and specimen adequacy: concurrent laboratory practices of participants in the college of American pathologists interlaboratory comparison. *Arch Pathol Lab Med* 2000; 12

Ferris DG, Hainer BL, Pfenninger JL, Zuber TJ. See and treat electrosurgical loop excision of cervical transformation zone. *J Fam Pract*, 1996

Ferris DG, Miller MD. Colposcopic accuracy in a residency training program: Defining competency and proficiency. *J Fam Pract* 1993; 36: 515-20. .

Fina BA, Feinstein GI, Sabella V. The pre- and postoperative value of endocervical curettage in the detection of cervical neoplasia and invasive cervical cancer. *Gynecol Oncol* 1998; 71: 46-9

Genest DR, Stein L, Cibas E, Sheets E, Fitz JC, Crum CP. A binary system for classifying cervical cancer precursors: criteria, reproducibility, and viral correlates. *Hum Pathol* 1993;24:730-6

Julian TM. A manual of clinical colposcopy, Parthenon publishing group, 1998

Lenart M, Simerl J, Košorok I, Puhan N, Zabukovnik P, M Koželj. Zanesljivost diagnostičnih postopkov pri žlezni spremembah. I. Slovenski kongres o cervikalni patologiji s kolposkopskim tečajem, Zbornik, 2006, 106-108

Martin-Hirsch PL, Paraskevidis E, Kitchener H. Surgery for cervical intraepithelial neoplasia. *The Cochrane Library*, 2002. Oxford

Možina A, Meglič L, Šinkovec J, Lenart M Zanesljivost diagnostičnih postopkov. I. Slovenski kongres o cervikalni patologiji s kolposkopskim tečajem, Zbornik, 2006

Možina A, Rakar S, Vrščaj Uršič M. Katalog znanj in izobraževanje iz kolposkopije. I.Slovenski kongres o cervikalni patologiji s kolposkopskim tečajem, Zbornik,2006,68-70

Reid R, Scalzi P. Genital warts and cervical cancer. VII An improved colposcopic index for differentiating benign papillomaviral infections from high grade cervical intraepithelial neoplasia. Am J Obstet Gynecol 1985; 153: 611-8.

Reid R, Campion MJ. HPV – associated lesions of the cervix: Biology and colposcopic features. Clin Obstet Gynecol 1989; 32: 157-79.

Vrščaj Uršič M in sod, Prenovljene smernice za celostno obravnavo žensk s predrakavimi spremembami, II. Zorini izobraževalni dnevi, Zbornik, 2011.

# Terminologija in indikacije za kolposkopski pregled

*Tatjana Kodrič*

---

## Uvod

Kolposkopija je diagnostična preiskava pri odkrivanju nevidnih, zgodnjih bolezenskih sprememb materničnega vratu, nožnice in zunanlega spolovila. Metoda je subjektivna, njena zanesljivost je 86% (občutljivost 80 %, specifičnost 60 %), s citologijo pa je njena zanesljivost 99%. S kolposkopsko preiskavo ugotavljamo obsežnost bolezenske spremembe in ocenjujemo stopnjo predrakave spremembe. Omogoča izbiro najprimernejšega mesta pri odvzemu tkivnega vzorca. Kolposkopija je zelo pomembna pri odločanju o načinu in obsegu zdravljenja. Nepogrešljiva je pri spremljanju bolnic po zdravljenju. V Republiki Sloveniji je sestavni del preventivnega programa ZORA.

Kolposkopijo je leta 1925 prvi uporabil Hans Hinselman. S kolposkopom, s pomočjo ustrezne izbire leč in snopom usmerjene svetlobe, binokularno ogledujemo maternični vrat pri večji povečavi. Pri ocenjevanju žilne risbe uporabljamo zeleni filter. Za prepoznavanje displastičnih sprememb uporabljamo 3% očetno kislino, ki reverzibilno koagulira beljakovine in citokeratin v epitelu. Sluznica se belkasto obarva; ocenjujemo intenzivnost obarvanja kot tudi čas pojava beline in trajanja beline. Glikogen v epitelu dokazujemo z Lugolovo raztopino.

Dokumentacija kolposkopskega pregleda je pogoj za kakovostno obravnavo pri zgodnjem odkrivanju bolezenskih sprememb ter zagotavljanju standardov kakovosti.

Temelje kolposkopske terminologije je leta 1925 postavil Hans Hinselman, z opisom patoloških slik, na podlagi patomorfoloških izvidov. Klasifikacijo so revidirali v Grazu leta 1975 in v Rimu leta 1990. Na 11. Svetovnem kongresu junija 2002 v Barceloni, je bila na priporočilo IFCPC (*International Federation of Cervical Pathology and Colposcopy*) sprejeta terminologija, ki jo uporabljamo slovenski ginekologi.



## **Kolposkopska terminologija**

### ***Normalni izvid***

- ploščati epitelij
- žlezni epitelij
- normalna transformacijska cona (Tz 1, 2, 3)

### ***Patološki kolposkopski izvid (ATz)***

- bel epitelij (Be)
- gost bel epitelij (Be\*)
- nežen mozaik (Mo)
- grob mozaik (Mo\*)
- nežna punktacija (P)
- groba punktacija (P\*)
- jod delno pozitivno (J\*)
- jod negativno (J-)
- atipično žilje (Až)

### ***Kolposkopsko suspektni invazivni karcinom (Ca)***

### ***Nezadovoljiva kolposkopskopija***

- SCJ ni vidna
- vnetje, atrofija, poškodba
- cerviks ni viden

### ***Posebne zaznamke***

- kondilom (Co)
- keratoza (Ke)
- erozija
- vnetje epitelija (infl)
- atrofija epitelija (atrof)
- deciduoza
- polip

Klasifikacija ločuje ATz (atipično transformacijsko cono) od normalnega kolposkopskega izvida. Ocena stopnje displazije temelji na patohistoloških entitetah.

Za ločevanje displazij z nizkim tveganjem od displazij z visokim tveganjem pa uporabljamo enostavno in zelo uporabno metodo točkovanja t.j. Reidovo metodo kolposkopskega točkovanja.

Reidova metoda kolposkopskega točkovanja ocenjuje štiri značilnosti :

- robove
- barvo
- žilje
- obarvanost z jodom.

Kolposkopski znaki	0 točk	1 točka	2 točki
Robovi	neravni, nerazločni, nejasni geografsko razvejani robovi, nazobčani kodilomatozna ali mikro-papilarna površina robov satelitske lezije	gladki in ravni robovi ostri periferni robovi	zavihani in valoviti robovi notranja demarkacija
Barva	svetleča, snežno bela, semi-transparentna	svetleča zmerno bela	umazano siva, temna, gosto bela
Žilje	nežne punktacije oz. mozaik urejeno žile brez dilatacij majhne interkapilarne distance	odsotnost površinskega žilja po tuširanju z očetno kislino	večja interkapilarna distanca dilatirane posamezne žile grobe punktacije in mozaik
Jod	mahagonij rjavo obarvanje jod neg. področje nizko rizičnega območja (2<)	delno obarvanje z jodom želvi podobno obarvanje (neenakomerno)	jod neg. obarvanje visoko rizične displazije (> 3/6) rumenkasto obarvanje
Točke	0 – 2 = CIN 1	3 -5 = CIN 1, 2	6 – 8 = CIN 2, 3

Zanesljivost točkovanja in napovedovanja stopnje predrakavih sprememb je 92%- 97%.

**M. Rubin in D. Barbo** opisno ocenjujeta barvo, žilje, robove in površino. Opisni sistem omogoča tudi ocenjevanje normalne kolposkopske slike. Na osnovi opisne ocene razlikujemo visokorizične displazije in izbiramo natančno mesto odščipa.

### Opisni sistem ocenjevanja kolposkopske slike po Rubinu in Barbu.

ocena	Barva	Žilje	Robovi	Površina
normalen	rožnata prozorna	normalno nitasto normalno razvejano	normalna Tz	ploščata
gradus 1	bela		difuzni	ploščata
HPV/ dysplasia minor	bleščeče bela	nežne puntacije	pahljačasti	mikropapilarna
CIN 1	snežno bela	nežen mozaik	kosmičasti	makropapilarna
PIL – NS			geografski	
gradus 2	bolj bela		razmejeni	ploščata
dysplasia moderata	bleščeče siva	punktacija		rahlo pridvignjena
CIN 2	bela	mozaik		
PIL –VS				
gradus 3	izrazito bela		ostri	pridvignjena
dysplasia maior/CIS	motno bela	groba punktacija	razmejeni	
CIN 3	ostrigasto bela	grob mozaik		
PIL – VS		dilatirane žile povečane medžilne razdalje	notranji robovi	
mikroinvazija	rdeča	atipične žile	jasno razmejeni	grčasta
očitna invazija	rumena motno siva	nepravilno bizarno	zavihani luščenje robov	razjedena nekrotična - eksofitična

Različne terminologije, ki jih uporabljamo pri ocenjevanju sprememb na materničnem vratu so temeljile na razumevanju in poznavanju poteka bolezni. Nova klasifikacija, ki je bila sprejeta na predlog IFCPC na 14. Svetovnem kongresu (World Congress of Cervical Pathology and Colposcopy) 5. julija 2011 v Rio de Janeiru, temelji na novih spoznanjih, je sodobna in enostavna ter uporabnikom prijazna.

Kolposkopska terminologija materničnega vratu (2011 IFCPC Nomenclature)			
Splošna ocena		ustrezna, neustrezna (razlog: vnetje, brazgotinast cerviks) SCJ vidna: v celoti, delno, nevidna TZ: tip1, 2, 3	
Normalen kolposkopski izvid		Originalen ploščat epitel: zrel, atrofičen Žlezni epitel: ektopija Metaplastični epitel: ON žlezna izvodila Deciduoza v nosečnosti	
Abnormalni kolposkopski izvid	Splošna načela	Lokacija lezije: znotraj ali zunaj Tz, lokacija lezije v smeri urinega kazalca Velikost lezije: število kvadrantov, ki jih lezija pokriva, velikost lezije v %	
	Gradus 1 (Minor)	nežen bel epitelij iregularni, geografski robovi	nežen mozaik nežne punktacije
	Gradus 2 (Maior)	gost bel epitelij hiter pojav beline prominentna žlezna izvodila	grob mozaik groba punktacija ostri robovi notranji robovi <i>ridge sign</i> (grebenasta znak)
	Nespecifičen izvid	leukoplakija (keratoza, hiperkeratoza), erozija obarvanje z jodom - obarvanost/neobarvanost	
Suspektno za invazijo		atipično žilje dodatni znaki: fragilne žile, nekroza, ulceracija, nepravilna površina, eksofitična rast, tumor	
Razno		kongenitalna Tz kondilom polip(ekto, endocervikalni) vnetje	stenoza kongenitalna anomalija pooperativne spremembe endometrijoza

## Indikacije za kolposkopsko preiskavo

Kolposkopija je diagnostična preiskava za odkrivanje prekancerov materničnega vratu. Smernice za celostno obravnavo žensk s predrakavimi spremembami materničnega vratu 2011 opredeljujejo diagnostične postopke pri odkrivanju in zdravljenju prekancerov.

### *Kolposkopsko preiskavo opravimo:*

- pri patoloških izvidih BMV, v skladu s kliničnimi podatki pri posamezni bolnici,
- pri odkrivanju CIN 1, 2, 3,
- po zdravljenju prekancerov,
- pri makroskopsko sumljivi spremembi materničnega vratu ali nožnice,
- pri ženskah z izvencikličnimi, neopredeljenimi krvavitvami ali kontaktnimi krvavitvami,
- pri ženskah z imunosupresivnimi boleznimi, AIDS,
- v primeru rizičnega spolnega vedenja,
- pri ponavljajočih se kolpitisih, pruritusu,
- pri makroskopsko vidnih spremembah zunanjega spolovila.

## Sklep

Kakovostna kolposkopska preiskava je ključna pri odkrivanju prekancerov. Z zgodnjim in pravočasnim odkrivanjem bomo zmanjšali število napredovalih rakavih obolenj. Za zagotavljanje kakovostnih kolposkopskih preiskav in nadzora nad postopki zdravljenja pa je nujna dosledna in ustrezna dokumentacija.

## Viri

Apgar, B.S., Brotzman, G.L., Spitzer, M. *Colposcopy, Principle and Practice*. Saunders Elsevier; 2008

Burghart E., Girardi, F., Pickel, H.. *Colposcopy, Cervical Pathology*. Thieme Verlag, Stuttgart, New York; 1998

Bornstein, J., Bentley, J., Bosze, P., Girardi, F., Haefner, H., Menton, M., Perrotta, M., Prendiville, M., Russell, P., Sideri, M., Strander, B., Torne, A., Walker, P., *2011 I.F.C.P Nomenclature Committee*, 14. World Congress of Cervical Pathology and Colposcopy Rio de Janeiro, 5. julij 2011.

Hinselmann, H. *Verbesserung der Inspektionmöglichkeit von Vulva, Vagina und Portio* Munch Med Wochenschrift, 1925;77:1733

Možina, A., Uršič-Vrščaj, M., Rakar, S., et al. *Kazalniki kakovosti in standardi na področju odkrivanja in zdravljenja prekancerov materničnega vratu*, Zdravn. Vestn. 2003;72:49-53

Smrkolj,Š. *Citološke in biopsijske tehnike in kolposkopija v ginekologiji* Med. Razgl.2011; 50(2) 45-54

Uršič-Vrščaj, M., Primic-Žakelj, M., Kirar-Fazarinc, I., et al. *Navodila za izvajanje programa ZORA* 3rd ed., Ljubljana: Onkološki inštitut; 2003.

Uršič-Vrščaj, M., et al. *Smernice za celostno obravnavo žensk s predrakavimi spremembami materničnega vratu*. Ljubljana:2011, < <http://zora.onko-i.si/>.>

Walkner, P., Dexeus, S., De Palo, G., et al. *International Terminology of Colposcopy. An Updated Report from the International Federation for Cervical Pathology and Colposcopy*. Obstet. Gynecol 2003;101(1):175-7

# Normalna kolposkopska slika

*Andrej Zore, Špela Smrkoč, Andrej Možina*

---

## Uvod

Za uspešno ugotavljanje patoloških kolposkopskih sprememb materničnega vratu je nujno poznavanje normalne kolposkopske slike, ki jo opisujemo v nadaljevanju tega prispevka.

### *Normalna kolposkopska slika*

Kolposkopsko sliko materničnega vratu (cerviksa) določajo:

1. Ploščatocelični epitelij ektocerviksa.
2. Visokoprizmatški, cilindričen epitelij endocerviksa.
3. Meja med obema epitelijema, ki jo imenujemo transformacijska cona (Tz) oz. SJC (squamocolumnar junction).

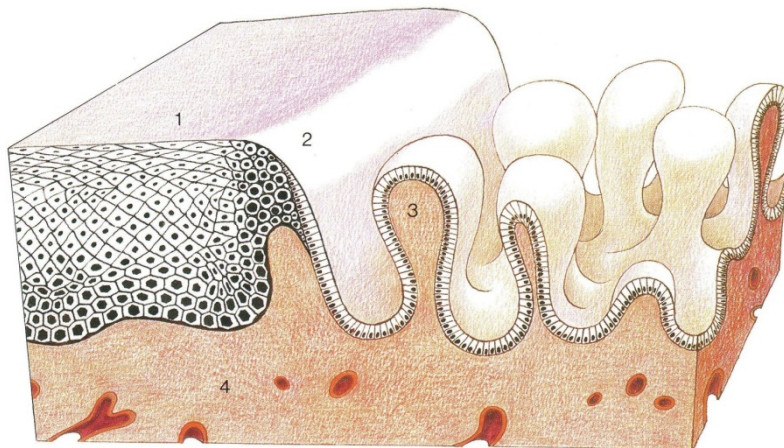
**1. Ploščatoceličen epitelij ektocerviksa** je večskladen in ima ravno mejo proti stromi. Vsebuje glikogen. Zato se po tuširanju s Schilerjevo raztopino joda obarva rjavo.

**2. Visokoprizmatški, cilindričen epitelij endocerviksa**, (v žargonu nepravilno imenovan "žlezni") je enoslojen, meja proti stromi je nagubana, stroma ima papile z žilami. Žile prosevajo rdeče, kar opredelimo makroskopsko kot "eritroplakijo". S kolposkopom vidimo značilno "grozdasto" strukturo visokoprizmatškega epitelija. Govorimo o "ektropiji" visokoprizmatškega epitelija na ektocerviksu. Seveda se za makroskopsko rdečo eritroplakijo skrivajo poleg visokoprizmatškega epitelija lahko še tipična ali atipična transformacijska cona, glandularna erozija, razjeda npr. zaradi karcinoma in še kaj.

**3. Transformacijsko cono** vidimo kot območje "preraščanja" visokoprizmatškega epitelija s ploščatoceličnim epitelijem. Dejansko pa ploščatocelični epitelij ostaja na svojem mestu in ne prerašča visokoprizmatškega epitelija. Na območju transformacijske cone prihaja do metaplazije visokoprizmatškega epitelija v ploščatoceličnega kar imenujemo

**ploščatocelična (sqvamozna) metaplazija.** Pri tem se izravna meja epitelijskega tkiva proti stromi, papile z žilami se sploščijo. Transformacijska cona je do začetka odraščanja tanka črta med obema epitelijema – primarna SJC. Kasneje zajema celoten kolobar metaplazije med primarno SJC in preostalim visoko prizmatskim epitelijem (sekundarna SJC oz. v žargonu nepravilno imenovana "transformacijska cona" v ožjem pomenu).

*Slika 1 prikazuje histološko shemo transformacijske cone.*



Ploščatocelično metaplazijo pospešujejo estrogeni in nizek pH okolja, patološko jo deformirajo okužbe (npr. HPV), poškodbe in drugi vplivi (kemični, IUD?). Ploščatocelična metaplazija je najbolj izrazita med intrauterinim razvojem, odraščanjem in v prvi nosečnosti. V teh obdobjih je tudi najbolj ranljiva za patološke deformacije.

V času intrauterinega razvoja preraste ploščatoceličen epitelij nožnice (oz. urogenitalnega sinusa) visokoprizmatski epitelij cerviksa, (ki je parametritičnega, Muellerjevega porekla), kar vodi do primarne SJC meje med epitelijema. Meja je na ektocerviksu, sega lahko celo na svod nožnice in je do nastopa odraščanja ozka in tanka.

Med odraščanjem se prične ploščatocelična metaplazija visokoprizmatskega epitelijskega tkiva. Ploščatocelična metaplazija ni enakomerna: najbolj izrazita je na vrhu papil, ki so najbolj izpostavljene znižanemu pH. V globini kripta ščiti mukus visokoprizmatski epitelij in je zato ploščatocelična metaplazija kasnejša in počasnejša.



Metaplazija pa ni enakomerna le po globini ampak tudi po površini. Zato se transformacijska cona razširi in zajema območje med primarno SJC mejo med epitelijema (nastalo v času intrauterinega razvoja) in dejansko novo mejo med preostalim visokoprizmatskim epitelijem in ploščatoceličnim epitelijem, nastalim z metaplazijo (in ne s "preraščanjem" od primarne SCJ meje). Meja med epitelijema je lahko zvezdaste oz. jezikaste strukture. Metaplastični epitelij lahko preraste bazo zvezdaste strukture visokoprizmatskega epitelija. Kadar metaplastični epitelij "obkoli" večji otok visokoprizmatskega epitelija govorimo o "oknih žleznega epitelija", kadar pa so otočki preostalega visokoprizmatskega epitelija manjši pa o "žleznih špranjah". Metaplazija lahko povsem prekrije otoček visokoprizmatskega epitelija, ki se invertira kar vidimo kot "Ovulo Nabothi".

Kolposkopske slike širokih transformacijskih con so raznolike in zelo pisane. Neizkušene opazovalca zlahka prestrašijo, da jih proglasi za atipične, čeprav so le inačice (variante) normalne, tipične transformacijske cone, ki torej zajema območje med primarno mejo med visokoprizmatskim in ploščatoceličnim epitelijem (primarno SCJ, nastalo v času intrauterinega razvoja) in dejansko novo mejo med epitelijema.

Pri transformacijski coni ocenjujemo vidljivost, velikost, površino, rob, žilje, reakcijo na tuširanje.

Transformacijsko cono vidimo lahko v celoti na ektoceviksu (**Tz 1**), v celoti na ekto in endocerviksu (**Tz 2**) ali pa je vsaj deloma endocervikalno tako, da je ne vidimo v celoti (**Tz 3**).

Kolposkopija je **zadovoljiva**, kadar vidimo celo območje transformacijske cone. V primerih, ko ne vidimo cele transformacijske cone (npr. kadar sega deloma v cervikalni kanal), kolposkopija **ni zadovoljiva**, pa čeprav je vidni del transformacijske cone normalen.

Transformacijska cona je lahko majhna ali velika: tip I < 1 cm<sup>2</sup>, II 1-2 cm<sup>2</sup>, III 3-4 cm<sup>2</sup>, IV sega do svoda (forniksa) nožnice.

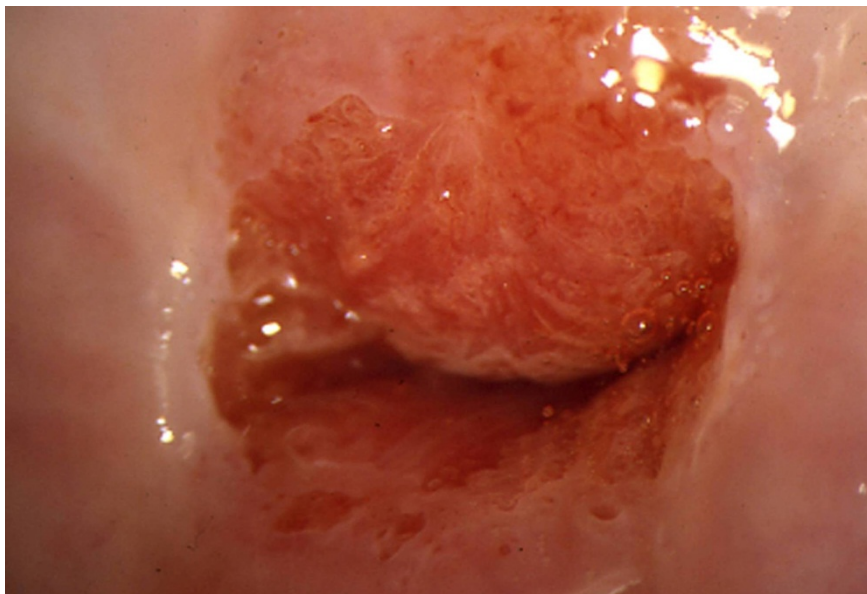
Končno je transformacijska cona tipična (normalna) ali atipična.

Metaplastične celice imajo sorazmerno velika jedra in malo citoplazme. Zato metaplastični epitelij ni prosojen ampak je nežno bel. Po tuširanju s 3% očetno kislino se celice dehidrirajo. Citoplazma uplahne, preostala jedra se zgostijo. S kolposkopom vidimo, da je belina izrazitejša, čeprav še vedno rahla, kar opišemo kot **bel epitelij**. Metaplastične celice ne vsebujejo

glikogena. Zato se po tuširanju z jodom oz. Schilerjevo raztopino ne obarvajo. Pri metaplaziji se izravna meja epitelija proti stromi, papile z žilami se sploščijo, zato ne vidimo žilnih pojavov. Le pri starih ženskah z atrofičnim epitelijem cerviksa lahko vidimo sploščene žile, ki se enakomerno vejijo, kar opisujemo kot mrežaste ("network") punktacije. Žilne pojave in mejo med epitelijema poudari pri kolposkopiji zeleni filter.

Pri displazijah je belina epitelija izrazitejša in po tuširanju z očetno kislino izrazito groba. Stroma s papilami in žilami se ne splošči ampak celo poglobi in deformira. Ozke, poglobljene papile z žilami opisujemo kot razne oblike **punktacij** (npr. "hairpin", itd). Široke, deformirane papile z žilnimi pleteži pa tvorijo **mozaik**. Z izrazom **levkoplakija** označujemo le bel epitelij, ki je tako grob, da ga vidimo že makroskopsko. Predstavlja lahko hiperkeratozo, kondilom ali displazijo. Ker je tako debel, prekriva žilne fenomene, ki so za oceno morebitne displazije pomembnejši od grobosti oz. debeline samega belega epitelija.

*Slika 2 prikazuje normalno kolposkopsko sliko materničnega vratu.*



### **Zaključki**

Normalno kolposkopsko sliko materničnega vratu določajo ploščatocelični epitelij ektocerviksa, visokoprizmatski, cilindričen epitelij endocerviksa in

meja med obema epitelijema, ki jo imenujemo transformacijska cona. Kolposkopija je zadovoljiva, kadar vidimo celo območje transformacijske cone. Dobro poznavanje normalne kolposkopske slike je nujen pogoj za pravilno ugotavljanje atipičnih kolposkopskih slik.

## Literatura

Apgar, B.S., Brotzman, G.L., Spitzer, M. *Colposcopy, Principle and Practice*. Saunders Elsevier; 2008

Burghart E., Girardi, F., Pickel, H.. *Colposcopy, Cervical Pathology*. Thieme Verlag, Stuttgart, New York; 1998

Bornstein, J., Bentley, J., Bosze, P., Girardi, F., Haefner, H., Menton, M., Perrotta, M., Prendiville, M., Russell, P., Sideri, M., Strander, B., Torne, A., Walker, P., *2011 I.F.C.P Nomenclature Committee*, 14. World Congress of Cervical Pathology and Colposcopy Rio de Janeiro, 5. julij 2011.

Smrkolj,Š. *Citološke in biopsijske tehnike in kolposkopija v ginekologiji* Med. Razgl.2011; 50(2) 45-54

Uršič-Vrščaj, M., Primic-Žakelj, M., Kirar-Fazarinc, I., et al. *Navodila za izvajanje programa ZORA* 3<sup>rd</sup> ed., Ljubljana: Onkološki inštitut; 2003.

Uršič-Vrščaj, M., et al. *Smernice za celostno obravnavo žensk s predrakavimi spremembami materničnega vratu*. Ljubljana:2011, < <http://zora.onko-i.si/>.>

Walkner, P., Dexeus, S., De Palo, G., et al. *International Terminology of Colposcopy. An Updated Report from the International Federation for Cervical Pathology and Colposcopy*. Obstet. Gynecol 2003;101(1):175-7

# Nizko tvegane displazije materničnega vratu in CIN 1

*Borut Kobal*

---

## Uvod

CIN 1 predstavlja lezijo v bazalnem sloju celic, omejeno na spodnjo tretjino epitela in jo prepoznamo po arhitekturni dezorganizaciji in citoloških atipijah. V povrhnjem sloju epitela pogosto najdemo koilocite. Tako prepletanje citoloških značilnosti HPV okužbe kot citološke značilnosti blage displazije (CIN 1) najbolje združimo v pojmu **nizkotveganih displazij** (angl. Low Grade Squamous Intraepithelial Lesions – LGSIL); v nadaljevanju **NTD**. Ugotovljeno je, da znotraj citološko opredeljenih NTD (klasifikacija citoloških sprememb po Bethesda), lahko histološko potrdimo CIN 1 v 40-70%, v primeru atipičnih ploščatih celic pa v 30-50%. V 7% najdemo CIN 1 tudi pri citološko ocenjenih visoko tveganih displazijah (VTD). Zaradi citološke diagnoze NTD v posameznih državah, so njihova priporočila težko primerljiva s tistimi, pri katerih nadaljni postopki izhajajo iz histološko verificiranih CIN 1. Ne glede na to je variabilnost v postopkih v grobem razdeljena med ekspektativno in takojšnje zdravljenje. Namen tega prispevka je tako opredeliti postopke ob CIN 1 in predstaviti smernice, ki temeljijo na znanostjo potrjenih ugotovitvah.

## Naravni razvoj NTD

Visok delež spontane regresije sprememb potrjujejo danes številne raziskave. Delež regresije se giblje med 57 in 90 odstotki, odvisno od časa spremljanja, ki je običajno eno do tri leta in sovпада z analizami spontanega izkoreninjenja HPV okužbe (19.9 meseca). Pomembna elementa v regresiji sprememb predstavljata opustitev kajenja in uporaba bariernih zaščitnih sredstev.

Ocenjuje se, da okrog 11 odstotkov CIN 1 napreduje v VTD, delež perzistence NTD pa se giblje okrog 15 odstotkov po dveh letih. Pri zadnji ugotovitvi ne gre povsem zanemariti možnosti ponovnih okužb s HPV.

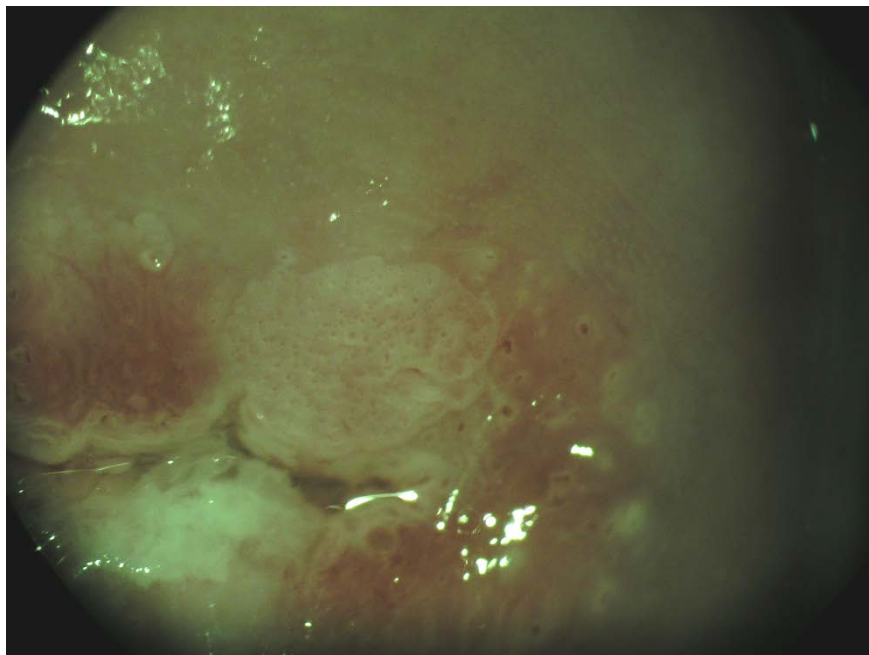
Trenutno nimamo na voljo klinično uporabnih bioloških kazalcev, ki bi napovedali napredovanje CIN 1 v VTD. Perzistentna okužba HPV zaenkrat ostaja najpomembnejši dejavnik tveganja za prehod v VTD.

## Diagnoza CIN 1

Diagnozo NTD postavimo na podlagi ciljne biopsije in histološke verifikacije CIN 1. Ob tem je nujno treba poudariti probleme povezane s postavitvijo diagnoze:

1. Kolposkopska ocena NTD in izbira mesta za biopsijo. Za zanesljivo diagnozo sta najpomembnejša elementa zadovoljiva kolposkopija in ustrezna izkušnost kolposkopista. Kadar ta pogoja nista izpolnjena, lahko pričakujemo VTD tudi med 23 in 55% v eksciziji Tz.
2. Analize variabilnosti histopatološke diagnoze so pokazale, da obstoja visoko intra in interopazovalno neskladje pri oceni CIN 1. Ocenjuje se, da NTD pri ponovnem ekspertnem pregledu potrdimo le v slabi polovici primerov, v približno 10 odstotkih pa potrdimo VTD.

*Slika 1. prikazuje značilno kolposkopsko sliko NTD.*



## **Problem spregledanja VTD ob postavitvi diagnoze CIN1**

Je majhen v primeru zadovoljive kolposkopije in kakovostne kolposkopske ocene in z njo ustrezno odvzete biopsije. Možnost diskordance med citološkim (PIL visoke stopnje) in histološkim izvidom (CIN1) je med 5-7%. V primeru zadovoljive kolposkopije in ustrezne kolposkopske ocene menimo, da se prepusti nadaljne postopke referenčnim kolposkopskim centrom. Kiretaža cervikalnega kanala je v takih primerih nepotrebna, saj doprinese k diagnozi VTD le v 2-5%.

Pri nezadovoljivi kolposkopiji ali manj kakovostni kolposkopski oceni v diagnostiki vedno sledimo citološki oceni (PIL visoke stopnje), kiretaža cervikalnega kanala je smiselna.

## **Izhodišča za postopke pri CIN 1 – NTD**

Ob upoštevanju variabilnosti pri postavitvi histološke diagnoze in ob nejasnem biološkem potencialu sprememb, ki jih na podlagi histološke slike uvrščamo med NTD, ter ob dejstvu, da najmanj dve tretjini sprememb spontano regredira, so klinične odločitve težke in se v posameznih zdravstvenih sistemih razlikujejo tudi znotraj sistema. Kljub temu danes prevladuje prepričanje, da CIN 1 lahko spremljamo brez agresivnih postopkov, v kolikor sta izpolnjena kriterija zadovoljive kolposkopije in ustrezne izkušnosti kolposkopista.

V prid konservativnemu pristopu z ustreznim sledenjem sprememb do dveh let, dodatno govorijo še naslednje ugotovitve:

- CIN 1 je posledica sveže okužbe s HPV in so histološko težko ločljive od drugih oblik okužbe s HPV
- Prevalenca CIN 1 je v funkciji prevalence akutne spolno prenesene s HPV in je visoko odvisna od starosti vzorca spolnega vedenja populacije, ki jo presegamo.
- Praviloma so celične nepravilnosti kot funkcija SPB najpogostejše pri najstnicah in mladih ženskah
- Obstaja relativna povezava med menjavo spolnega partnerja, kajenjem in neuporabo bariernih zaščitnih sredstev
- Dve tretjini sprememb pri mladih ženskah spontano regredira v enem letu, v treh letih spontano regredira do 90% sprememb

- Tveganje za razvoj visoko rizične displazije (VRD) je enako kot pri citološko definiranih atipičnih ploščatih celicah in znaša med 9 in 16 odstotki.

## **Smernice postopkov pri CIN 1**

Pri kliničnih odločitvah o nadaljnih postopkih je treba zato ustvariti sintezo citoloških, kolposkopskih in histopatoloških izvidov, upoštevati starost in sledljivost ženske. V letu 2011 sprejetih 'Smernicah za celostno obravnavo žensk s predrakavimi spremembami materničnega vratu' so podani algoritmi postopkov pri NTD. Iz njih sledi, da ob zadovoljivi kolposkopiji, ustrezni kolposkopski oceni in CIN 1 (potrjenem v biopsiji) opravimo triažni test HPV čez 12 mesecev. V primeru negativnega testa tega ponovimo čez 12 mesecev. V kolikor sta dva zaporedna testa negativna, lahko žensko vrnemo v presejanje, saj tako obdobje sledenja, kot izkoreninjenost HPV govorita za regresijo NTD. Kadar pa je med sledenjem triažni test pozitiven, posumimo na persistenten CIN 1 ali možnost razvoja v VTD ter ukrepamo v tej smeri s ponovno kolposkopijo in biopsijo. V primeru nezadovoljive kolposkopije, težke ali neustrezne kolposkopske ocene in biopsijskega CIN 1 se odločimo za nadaljno obravnavo v referenčnem centru za kolposkopijo. Evalvacija cervikalnega kanala je zaželjena, v kolikor z njo ne dobimo odgovora, kot tudi v primeru, ko je pričakovana sledljivost bolnice slaba, se odločimo za diagnostično ekscizijo z električno zanko (LLETZ).

## **Zdravljenje**

Zdravljenje ob postavitvi diagnoze ponudimo ženskam, ki si zdravljenje, ob polnem razumevanju vseh postopkov želijo; ter ženskam, pri katerih, ne glede na vzrok, ne moremo zagotoviti kvalitetnega sledenja. Optimalno zdravljenje mora zagotoviti visok odstotek ozdravitve ob nizki obolevnosti in ustrezni ekonomičnosti. Izbiro tako predstavlja danes laserska evaporacija oziroma elektrofulguracija porcije, medtem ko ekscizijske metode zdravljenja kot prvi izbor pri NTD niso sprejemljive.

Po zdravljenju CIN 1 zadostuje citološko sledenje, kolposkopija ni potrebna razen v primeru citoloških sprememb v smeri VTD. Izkoreninjenje visokorizičnih HPV lahko pričakujemo ob koncu prvega leta (v povprečju 7.7 meseca).

## **Razpravljanje o smernicah in postopkih**

V državah, ki uporabljajo klasifikacijo po Bethesda je diagnoza CIN 1 zajeta v terminu 'LGSIL', v katero so zajete tudi druge spremembe povezane s HPV okužbo; diagnoza je postavljena na podlagi citološke analize in ne bioptičnega vzorca. Zato predstavlja prvi korak v tretiranju LGSIL kolposkopska ocena spremembe na porciji in se zato smernice za specifične skupine ženske populacije razlikujejo od predlaganih (npr. postopki pri mladostnicah ne vključujejo kolposkopije, ampak samo 6-mesečno citološko sledenje). Zgoraj navedene smernice tako veljajo samo za histološko verifikirano NTD ob zadovoljivi kolposkopiji.

Šest mesečno citološko sledenje je po novih smernicah nadomestil triažni test HPV po enem letu, saj predstavlja najbolj občutljiv test za progres v VTD, v primerjavi z dosedanjim citološkim sledenjem. Ker okrog 10% NTD napreduje v VTD skozi daljše časovno obdobje (povprečje 16.5 mesecev), predstavlja eno leto, po mnenju večine avtorjev, ustrezen interval za odkrivanje VTD. Napredovanje se pogosteje opaža pri kadilkah in tistih, ki ne uporabljajo bariernih zaščitnih sredstev. Določanje prisotnosti visoko rizičnih HPV po enem letu sledenja, naj bi izluščilo tiste s perzistentno HPV okužbo, ki so v zato v povečanem tveganju za razvoj VRD. Potrditev prisotnosti HPV po enem letu sledenja zahteva ponovno kolposkopijo za oceno in histološko verifikacijo sprememb na MV.

Periodična kolposkopija ob odvzemu triažnega HPV testa ne dvigne občutljivosti za detekcijo VRD.

Perzistenco NRD lahko pričakujemo po dveletnem opazovanju pri približno 15 odstotkih. Kljub možnosti, da gre lahko za novo nastalo NRD, praviloma ponudimo zdravljenje- prednost imajo destruktivne metode ob izpolnjenem pogoju zadovoljive kolposkopije.

## **Zaključek**

Zdravljenje NTD vključno s histološko potrjenim CIN 1 je praviloma ekspektativno, saj imamo z določanjem visokorizičnih HPV, v času sledenja, dovolj občutljiv test za prepoznanje perzistentne HPV okužbe in s tem večjega tveganja za progres v VTD.



## Viri

Uršič-Vrščaj M, Rakar S, Možina A, Kobal B, Takač I, Deisinger D, Zore A. Smernice za celostno obravnavo žensk s predrakavimi spremembami materničnega vratu. Ljubljana: Onkološki inštitut, 2011. 34 str., graf. prikazi.

Schiffman M, Solomon D. Findings to date from the ASCUS-LSIL Triage Study (ALTS). *Arch Pathol Lab Med* 2003; 127(8):946-9.

Scheungraber C, Kleekamp N, Schneider A. Management of low-grade squamous intraepithelial lesions of the uterine cervix. *Br J Cancer* 2004; 90(5):975-8.

Lee C, Mancuso V, Contant T, Jackson R, Smith-Mccune K. Treatment of women with low-grade squamous intraepithelial lesions on cytologic evidence or biopsy results by board-certified gynecologists. *Am J Obstet Gynecol* 2003; 188(3):693-8.

A randomized trial on the management of low-grade squamous intraepithelial lesion cytology interpretations. *Am J Obstet Gynecol* 2003; 188(6):1393-400

Schaal JP, Mougin C. Persistence and load of high-risk HPV are predictors for development of high-grade cervical lesions: a longitudinal French cohort study. *Int J Cancer* 2003; 106(3):396-403.

Hudelist G, Manavi M, Pischinger KI, Watkins-Riedel T, Singer CF, Kubista E, Czerwenka KF. Physical state and expression of HPV DNA in benign and dysplastic cervical tissue: different levels of viral integration are correlated with lesion grade. *Gynecol Oncol* 2004; 92(3):873-80.

Kourounis G, Ravazoula P, Michail G. Normal colposcopy following abnormal Pap smear evoking LGSIL: a follow-up study. *Eur J Gynaecol Oncol* 2004; 25(5):623-4.

Jones S, Sykes P, Pather S, Peddie D. Is there a role for colposcopy in the follow-up of treated low grade squamous intraepithelial lesions? *Aust N Z J Obstet Gynaecol* 2004; 44(6):574-6.

Guido R. Guidelines for screening and treatment of cervical disease in the adolescent. *J Pediatr Adolesc Gynecol* 2004; 17(5):303-11

Cox JT, Schiffman M, Solomon D. Prospective follow-up suggests similar risk of subsequent cervical intraepithelial neoplasia grade 2 or 3 among women with cervical intraepithelial neoplasia grade 1 or negative colposcopy and directed biopsy. *Am J Obstet Gynecol* 2003; 188(6):1406-12.

Padilla-Paz LA, Carlson J, Twiggs LB, Lonky N, Crum CP, Felix J, Hunter V, Krumholz B, Massad LS, Benedet JL. Evidence supporting the current management guidelines for high-grade squamous intraepithelial lesion cytology. *J Low Genit Tract Dis* 2004; (2):139-46.

Apgar BS, Zoschnick L, Wright TC. The 2001 Bethesda System terminology. *Am Fam Physician* 2003; 68(10):1992-8.

Wright TC, Cox JT, Massad LS, Carlson J, Twigg LB, Wilkinson EJ, et al. 2001 consensus guidelines for the management of women with cervical intraepithelial neoplasia. *Am J Obstet Gynecol* 2003; 189(1):295-304.

Wright TC, Cox JT, Massad LS, Twigg LB, Wilkinson EJ, et al. .2001 Consensus Guidelines for the management of women with cervical cytological abnormalities. *JAMA* 2002; 287(16):2120-9

Rouzier R. Management of CIN1. *J Gynecol Obstet Biol Reprod* 2008; 37 Suppl 1:S114-20.

Bosch F.X., Burchell A.N., Schiffman M., Giuliano A.R., de Sanjose S., Bruni L., Tortolero-Luna G., Kjaer S.K., & Munoz N. Epidemiology and natural history of human papillomavirus infections and type-specific implications in cervical neoplasia. *Vaccine*. 2008; 26 Suppl 10, K1-16.

Zuna RE, Wang SS, Rosenthal DL, Jeronimo J, Schiffman M, Solomon D; ALTS Group. Determinants of human papillomavirus-negative, low-grade squamous intraepithelial lesions in the atypical squamous cells of undetermined significance/low-grade squamous intraepithelial lesions triage study (ALTS). *Cancer*. 2005 Oct 25;105(5):253-62.

Gonzales-Bousquet E, Selva L, Sabria J, Pallares L, Almeida L et al. Predictive factors for the detection of CIN II-III in the follow up of women with CIN I. *Eur J Gynaecol Oncol*. 2010; 31(4): 369-71.

Meshner D, Szarewski A, Cadman L et al. Long-term follow-up of cervical disease in women screened by cytology and HPV testing: results from the HART study. *Br.J.Cancer* 2010;102:1405-10.

Plummer M., Schiffman M., Castle P.E., Maucort-Boulch D., & Wheeler C.M. A 2-year prospective study of human papillomavirus persistence among women with a cytological diagnosis of atypical squamous cells of undetermined significance or low-grade squamous intraepithelial lesion. *J Infect Dis* . 2007; 195: 1582-1589.

# Kolposkopija kondilomov zunanjega spolovila

*Leon Meglič, Petra Meglič*

---

## Uvod

Okužba zunanjega spolovila s HPV povzroča različne spremembe in je pogosto združena s HPV okužbo materničnega vratu in nožnice.

Lahko povzroči intraepitelijske neoplazije tipa VIN 1, 2 in 3 vključno z Bowenovo papilomatozo ter seveda invazivni ploščatocelični karcinom. Posebna entiteta pa so kondilomi.

## Osnovne značilnosti kondilomov

Kondilomi se prenašajo z neposrednim stikom z okuženo površino kože ali sluznic obolelega, pa tudi z njegovimi že odpadlimi keratinociti. Vzniknejo na drobnih poškodbah kože in sluznic, kot so zadnja komisura in male sramne ustnice, prepucij in klitoris ter okoli izvodila sečnice. Pogosto je zajeta tudi spodnja tretjina nožnice, pri analnih odnosih pa tudi perianalna regija in anus sam. Z naštetih mest se kondilomi lahko širijo glutealno, ingvinalno, na presredek in po velikih sramnih ustnicah še na mons pubis. K hitri in široki širitvi veliko pripomore še britje spolovila.

Moški so večinoma le prenašalci HPV, kondilomi se pri njih razvijejo le izjemoma.

## Vrste kondilomov

Pomembnejša značilnost kondilomov je njihova vidnost in hkrati raznolikost oblik in velikosti. Poznamo:

- bodičaste (*spike*)
- ploščate (*flat*)
- gigantske
- ravne
- mikrokondilome
- kondilomatozni karcinom

**Bodičasti kondilomi** so najpogostejši in ne vedno enotnega videza, velikokrat se združujejo v papilarne in verukozne oblike. Če se združi več papilarnih bradavic v enotno strukturo, lahko dajejo cvetačast videz. Na otip so mehki, na površini pa izraščajo drobne bodice in prav v vsaki lahko s kolposkopom vidimo kapilarico. Najpogostejši so na zadnji komisuri in malih sramnih ustnicah ter na spodnji tretjini nožnice. Barvno ponujajo vso paleto od odtenkov svetlejših od kože do izjemno temnih oblik. Slednje je priporočljivo histološko preveriti, da izključimo lezije VIN 3 in Bowenovo polipozo. Citolško značilne so koilocitne spremembe jeder. Povzročata jih HPV tipa 6 in 11.

**Ploščati kondilomi** so dvignjeni nad podlago, površinsko gladki in svetleči, pogosto temneje pigmentirani od okolice. Vznikajo posamezno, vidimo pa jih tudi združene v širše lezije. Pogosti so v odlakanem delu spolovila in na presredku. Navadno jih povzročajta HPV tipa 3 in 4.

**Gigantski kondilom ali Buschke Loewensteinov tumor** se navadno začne kot majhna kondilomatozna sprememba, ki kmalu invazivno poškoduje in razjeda okolno tkivo in zraste v izjemno velike oblike. Histološko je tumor benignen in ne metastazira, pogosto je izoliran HPV tip 6.

**Ravne kondilome** lahko vidimo šele po tretiranju z očetno kislino kot bel epitel ali punktacije v nivoju kože in sluznice malih ustnic. Od zdravega tkiva so neravno ločeni in multifokalni. Lahko pa so videti kot levkoplakične točke še pred uporabo očetne kisline.

**Mikrokondilomi** so drobne žametne spremembe omejene na sluznico introitusu nožnice. Lahko so diskretni ali pa preraščajo celotno sluznico do himna in tudi sam himen. Po tretmaju z očetno kislino površina pobledi, na histologiji pa okoli centralne kapilare lahko vidimo tudi koilocitne spremembe. Povzročajo jih HPV tip 6 in številni drugi. Širša študija na GK UKC LJ je v zaključni fazi in bo pomagala razjasniti najpogostejše tipe v naši populaciji.

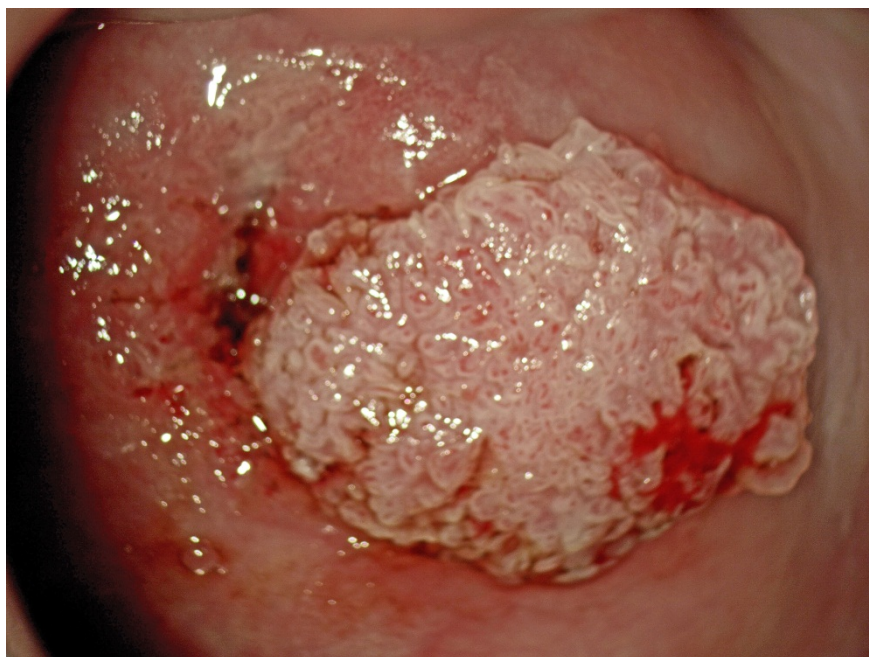**Kondilomatozni karcinom** je redka oblika ploščatoceličnega karcinoma združenega z bodičastimi kondilomi.

Ker se na koži zunanjega spolovila pojavljajo tudi druge spremembe, jih moramo ločiti od kondilomov – moluski, fibromi, fibroepitelijski polip, lipom, adenom in kondilomata lata sifilisa.

## **Kolposkopija kondilomov**

Kolposkopija je nujna pri ravnih kondilomih in mikrokondilomih, vključno z uporabo oetne kisline in Schilerjevega testa. Uporaba je enaka kot pri kolposkopiji materničnega vratu. Ostale oblike kondilomov so tako patognomonične, da jih kolposkopiramo redko. Vedno pa seveda v primerih dvoma – ob nenavadnih oblikah, barvah ali ob razjedah. V vseh primerih dvoma je nujna tudi HISTOLOŠKA VERIFIKACIJA.

### *Kondilomi porcije*



## **Zdravljenje**

Kondilomi se pri spolno aktivnih osebah smatrajo za spolno prenosljivo bolezen. Hkrati so tudi estetski problem in psihološko večino bolnic zelo bremenijo.

Zdravimo jih lahko s kemičnimi sredstvi – na koži z ubiquinonom, na sluznicah pa s skinsept mukozo. Med destruktivnimi metodami je glede na rezultate metoda izbora laserska evaporizacija, uporablja pa se še elektrokoagulacija in krioterapija. Pri gigantskih kondilomih je metoda izbora kirurgija z rekonstrukcijo.

Poseben problem so nosečnice s kondilomi. Zaradi spremenjenega imunskega odgovora bodičasti kondilomi med nosečnostjo pogosteje vzniknejo in tudi hitro rastejo, po porodu pa pogosto izginejo. Vendarle se pri vaginalnem porodu otrok lahko okuži in dobi bodičaste kondilome ter celo laringealne papilome. Nosečnice je zato potrebno zdraviti!

### **Zaključek**

- najprej POMISLI na prisotnost kondilomov
- preden v nožnico vložiš spekula, z roko razpri labija in si poglej celotno zunanje spolovilo ter perianalno regijo
- kadar vidiš predel spolovila, ki se ti ne zdi popolnoma običajen in ga ne znaš opredeliti, uporabi povečavo (kolposkop)
- informiraj pacientko in jo naroči na kontrolo ali poseg
- **PRIJAVI SPOLNO NALEZLJIVO BOLEZEN!**

### **Literatura**

Campion MJ. Clinical manifestations and natural history of genital human papillomavirus infection. *Dermatol Clin* 1991;9:235-51.

Kamarashev JA, Vassileva SG. Dermatologic diseases of the vulva. *Clin Dermatol* 1997;15:53-65.

Kesić V. Infektivna stanja vulve. In Kesić V ed: *Kolposkopija i bolesti donjeg genitalnog sistema žene*. Zavod za udžbenike i nastavna sredstva, Beograd 2000:239-52.

# Nizkotvegane in visoko tvegane displazije materničnega vratu

*Andrej Zore, Špela Smrkolj*

---

## Uvod

Displazije materničnega vratu nizke stopnje oz. blage displazije (NTD) so pogoste pri mladostnicah in tesno povezane s HPV okužbo. Na splošno velja, da v 98% HPV okužba izzveni v 2-3 letih in tako tudi verjetnost nastanka visokotveganih displazij (VTD). Približno 10% NTD skozi daljše časovno obdobje napreduje v VTD (povprečje 16.5 mesecev). V nadaljevanju prispevka opisujemo kolposkopske značilnosti NTD in VTD.

## NTD in VTD

Displazije materničnega vratu nizke stopnje oz. blage displazije (NTD) so pogoste pri mladostnicah in tesno povezane s HPV okužbo. V Sloveniji nimamo podatkov o zbolewnosti za CIN 1 zaradi pomankljivosti informacijskega sistema. Po podatkih Registra cervikalne patologije ZGO (2006) vsako leto zdravimo okoli 500 bolnic s CIN1 (v primerjavi z 1800 bolnic s CIN 2 in 3) večinoma zaradi dolgoletne perzistence, neskladja s citologijo ali kolposkopsko sliko.

Nizkorizični brisi materničnega vratu (BMV) predstavljajo velik izziv tako za citologe, kolposkopiste in seveda ženske. To skupino BMV predstavljajo celice, ki se medseboj razlikujejo tako v patomorfološkem izgledu kakor v svojem potencialu. Čeprav jih uvrščamo v patološko skupino BMV, imajo svoje posebno mesto zaradi nižje zanesljivosti, težje diagnostike in posledično večje neskladnosti med opazovalci. Verjetnost, da gre pri tem citološkem izvidu za visokotvegano displazijo (VTD) je med različnimi kategorijami različna: APC: 5-17%, PIL nizke stopnje: 15-30%, ASC-H: 24-94%, AŽC: 9-54% (ASCCP, Consensus guidelines 2000). Težavno diagnostiko nizkorizičnih BMV posredno nakazujejo velike razlike v deležu posameznih celic med različnimi laboratoriji.

V primeru odkrite CIN 1 postopamo skladno s 'Smernicami za celostno obravnavo žensk s predrakavimi spremembami materničnega vratu'. Pri odločitvah o eventuelnem zdravljenju kolposkopist ob že omenjenih priporočilih upošteva zlasti reproduktivne namene in podatke iz literature, ki kažejo da gre pri diagnosticirani CIN 1 v 20-30% za zmotno diagnozo in v resnici za VTD. Zanesljivost kolposkopije pri napovedi NTD je nizka, neskladje med kolposkopisti veliko. Zanesljivost kolposkopije se izboljšuje s stopnjo napredovalosti displazije in velikostjo lezije, prav tako se poveča skladnost med kolposkopisti, ki je pri VTD dobra /fair/.

Zanesljivost kolposkopije pri napovedi VTD se po razpoložljivih podatkih literature giblje med 60% - 85%. Po priporočilih angleškega združenja kolposkopistov obstaja minimalni standard kakovosti pri 65% skladnosti kolposkopske diagnoze s histologijo konusa. Združenje za ginekološko onkologijo, kolposkopijo in cervikalno patologijo Slovenije (ZGO-SZD) priporoča 70% zanesljivost.

Zmerno in hudo displazijo (CIN 2, 3) uvrščamo kot skupno kategorijo med visokotvegane prekanceroze materničnega vratu (VTD), saj je zanesljivost histološkega ločevanja nizka. VTD skladno s 'Smernicami za celostno obravnavo žensk s predrakavimi spremembami materničnega vratu' zdravimo z redkimi izjemami takoj, saj predstavljajo preveliko tveganje za progres v invazivno bolezen (15% - 25%).

Pri kolposkopskem diagnosticiranju NTD/VTD displazij se poskušamo ravnati z opredelitvami do naslednjih parametrov:

- Žilne spremembe: punktacije, mozaik, atipično žilje
- Interkapilarna razdalja
- Barvni toni
- Površina spremembe
- Zunanje in notranje meje sprememb
- Velikost lezije
- Intenzivost obarvanja s Schilerjevim reagentom in čas razbarvanja po tuširanju z očetno kislino
- Zadovoljive oz nezadovoljive kolposkopije
- Poznani podatki citopatološkega laboratorija o citološko-histoloških korelacijah in lastni analitični podatki o kolposkopski diagnostiki
- Historične anamneze glede BMV in predhodnih zdravljenj MV



## Reidov kolposkopski indeks: ločevanje NTD in VTD

Gre za sistematično in objektivno metodo kolposkopskega ločevanja različnih stopenj prekancerov. Natančna uporaba te metode omogoča kolposkopistu tehtnejšo odločitev o morebitnem opazovanju nizko rizičnih displazij, v izjemnih primerih tudi brez biopsije, ali pa mu olajša odločitev glede metod zdravljenja pri visoko rizičnih displazijah. Prav tako je metoda v dodatno pomoč pri neskladju citoloških, histoloških in kolposkopskih izvidov.

Za mladega kolposkopista je **Reidova metoda** kolposkopskega točkovanja dobrodošla pri samotestiranju oziroma evalvaciji kakovosti. Metoda je enostavna, pri njeni redni uporabi potrebujemo za točkovanje le nekaj minut. Zanesljivost metode je od 85% do 97% v rokah izkušenega kolposkopista.

### Reidov kolposkopski indeks opisuje štiri znake in jih točkuje od 0 do 2:

- **Robovi:** karakter robov lezije.
- **Barva:** opis barve po tuširanju z očetno kislino.
- **Žilje:** ocena poteka žilja.
- **Obarvanje z jodom:** značilnosti obarvanja z jodom.

#### \*vsak kolposkopski znak posebej nakazuje:

- 0 točk: → CIN 1. ali HPV
- 1 točka: → CIN 1. ali CIN 2.
- 2 točki: → CIN 2. ali CIN 3.

### Reidov kolposkopski indeks

0 – 2 → HPV ali CIN 1.

3 – 5 → CIN 1. ali CIN 2.

6 – 8 → CIN 2. ali CIN 3.

#### Postopek:

1. oceni robove (0, 1, 2)
2. oceni barvo (0, 1, 2)
3. oceni žilje (0, 1, 2)  
začasno točkovanje → < 2 (6), > 3 (6)
4. tuširanje z jodom (0, 1, 2)

Izračunaj Reidov kolposkopski indeks.

### **Navodila za uporabo točkovanja:**

točkovanje se uporablja sekvenčno (vsak znak lahko nakazuje t.i. visoko tvegano displazijo in končno točkovanje). Specifično za Reidov kolposkopski indeks je, da je rizičnost lezije delno določena pred točkovanjem z jodom. Rumeno obarvanje je namreč značilno tako za skvamozno metaplazijo, kakor za visoko tvegane displazije, zato je pri dokončnem točkovanju vedno potrebno določiti rizičnost lezije pred obarvanjem z jodom.

Reidov kolposkopski indeks je shematsko prikazan v prispevku **Terminologija in indikacije za kolposkopski pregled.**

### **Zaključek**

Izkušeni kolposkopist lahko loči spremembe, ki predstavljajo nizko tveganost od visoko tveganih displazij materničnega vratu oziroma karcinoma. Na temelju tega izvida se odloči za opazovanje, ciljano biopsijo ali drugo ukrepanje. Občutljivost kolposkopije je zelo visoka, njena specifičnost pa relativno nizka, kar pomeni da kolposkopist lahko prevrednoti nenormalne bele ali jod negativne spremembe, ki niso nujno vse prekanceroze, ampak so odraz druge, benigne patologije.

### **Viri**

Robertson AJ, Anderson JM, Beck JS, Burnett RA, Howatson SR, Lee FD Observer variability in histopathological reporting of cervical biopsy specimens. *J Clin Pathol* 1989;42:231-8

Stoler MH, Schiffman M. Interobserver reproducibility of cervical cytologic and histologic interpretations: realistic estimates from the ASCUS-LSIL triage study. *JAMA* 2001;285:1500-5

Nuovo J, Melnikov J, Willan AR, Chan BK. Treatment outcomes for squamous intraepithelial lesions. *Obstet Gynecol* 2000;68:25-33

Mitchell MF, Tortolero-Luna G, Wright T, Sarkar A. Cervical human papillomavirus infection and intraepithelial neoplasia: a review. *J Natl Cancer Inst Monogr* 1996;21:17-25

Wright TC, Ferency AF, Kurman RJ. Precancerous lesions of the cervix. In: Kurman RJ, ed. *Blausteins Pathology of the female Genital Tract*. New York, Springer-Verlag;2002:253-324

Genest DR, Stein L, Cibas E, Sheets E, Fitz JC, Crum CP. A binary system for classifying cervical cancer precursors: criteria, reproducibility, and viral correlates. *Hum Pathol* 1993;24:730-6

Fina BA, Feinstein GI, Sabella V. The pre- and postoperative value of endocervical curettage in the detection of cervical neoplasia and invasive cervical cancer. *Gynecol Oncol* 1998; 71: 46-9

Ferris DG, Miller MD. Colposcopic accuracy in a residency training program: Defining competency and proficiency. *J Fam Pract* 1993; 36: 515-20.

Davey DD, Woodhouse S, Styer P, Mody D. Atypical epithelial cells and specimen adequacy: concurrent laboratory practices of participants in the college of American pathologists interlaboratory comparison. *Arch Pathol Lab Med* 2000; 124

Genest DR, Stein L, Cibas E, Sheets E, Fitz JC, Crum CP. A binary system for classifying cervical cancer precursors: criteria, reproducibility, and viral correlates. *Hum Pathol* 1993;24:730-6

Fina BA, Feinstein GI, Sabella V. The pre- and postoperative value of endocervical curettage in the detection of cervical neoplasia and invasive cervical cancer. *Gynecol Oncol* 1998; 71: 46-9

# Kolposkopija zgodnjega raka materničnega vratu

*Branko Cvjetičanin, Špela Smrkolj, Milan Čavič*

---

## Uvod

Kolposkopija ima pomembno vlogo pri diagnozi in načrtovanju zdravljenja pri začetnem invazivnem karcinomu t.j. pri mikroinvazivnem karcinomu (FIGO IA) in pri začetnih (okultnih) oblikah invazivnega karcinoma materničnega vratu (FIGO IB). Bolj ko karcinom napreduje, manj podrobnosti opazujemo kolposkopsko. V nadaljevanju prispevka so opisane kolposkopske značilnosti zgodnjega raka materničnega vratu.

## Kolposkopija zgodnjega raka materničnega vratu

Mikroinvazivni karcinom materničnega vratu je karcinom z največjo globino invazije do 5 mm in največjim površinskim razrastom do 7 mm (IA1 in IA2). Okultni rak materničnega vratu (RMV) pa je RMV višjega stadija (1B1 - površina > 7mm in/ali globina invazije > 5mm), ki ga ne vidimo oziroma ne odkrijemo pri pregledu v zrcalih. Pri tumorjih vidnih s prostim očesom v zrcalih je manj kolposkopsko vidnih in pomembnih podrobnosti.

Napredovali RMV diagnosticiramo klinično, kolposkopija (in citologija!) tu pomeni le škodljivo odlašanje diagnoze. V teh primerih uporabljamo kolposkopijo le za oceno periferne razširjenosti obolenja.

Prehod displazij v intraepitelijski karcinom je kolposkopsko kontinuiran, začetna invazija pa kolposkopsko sliko očitneje spremeni.

## Pri začetni invaziji opazujemo naslednje kolposkopske značilnosti:

- površino s poudarjeno razliko v nivojih med posameznimi segmenti. Lahko se izmenjujejo področja depresij z dvignjenimi področji.
- deli, ki še niso tako prizadeti, so blede steklaste površine z rumenkastobelkastimi ali rdečkastimi zonami. Posamezni predeli dobivajo slaninast videz.
- najmanjši dotik povzroča krvavitve, ki jih stežka ustavimo.

- najznačilnejše so žilne nepravilnosti (atipično žilje):
- Opazujemo žile, ki se razlikujejo v obliki, velikosti, poteku in kalibru. Izmenjujejo se dilatacije in stenoze, potek je neraven, žile iznenada izginevajo v globino. Te pojave imenujemo **adoptivna vaskularna hipertrofija**.
- Le-ta v začetku zadostuje za prekrvavitev neoplazme, kasneje pa postane nezadostna. Tako opazujemo močno vaskulizirane predele, ki lahko preidejo v nekrozo zaradi **končne vaskularne insuficience**.
- periferno od teh suspektnih sprememb opazamo še neprizadet epitel, belkaste barve, ki je jod negativen. Na tem področju je sumljiv znak popolna odsotnost žil.

### **Eksofitično rastoči karcinomi**

To obliko opazujemo v več kot treh četrtinah primerov, posebno pri mlajših ženskah. Proliferacija neoplazme je površinska, v obliki cvetače. Kolposkopsko to vidimo kot neoplastične papile različnih oblik, barv in velikosti. Opazujemo popolnoma anarhično vaskularizacijo. Po aplikaciji acetocetne kisline postane površina značilno slatinasta. Vsak kontakt povzroča dolgotrajno krvavitev. Pojavljati se prično predeli nekroze in ulceracij. Paziti moramo, da nas klinično že evidenten karcinom ne zapelje pri kolposkopiji. Lahko bi ga na primer zamenjali za inficiran ektropij.

### **Endofitično rastoči karcinomi**

Te vrste karcinomi so redkejši, opazujemo jih večkrat pri starejših ženskah. Potek obolenja je običajno hiter. Opazovanje otežuje dejstvo, da se spremembe največkrat širijo proti endocerviksu. Kolposkopsko opazujemo ulceracije različnih velikosti, od majhnih erozij do globokih kraterjev. Dno ulceracije je rdečkasto, krvaveče na dotik, tu opazujemo popolnoma nepravilno mikrovaskularno hipertrofijo. Z acetocetno kislino lepše vidimo dvignjene robove, dno pa postane belkasto.

### **Cervikalni adenokarcinomi**

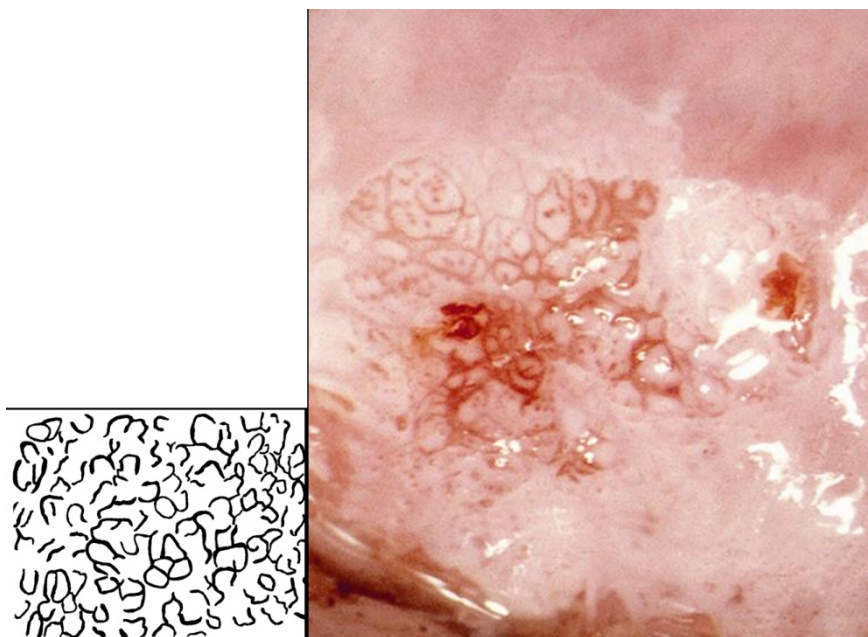
Rast običajno začneja v kanalu, le redko tako blizu ustja, da bi lahko obolenje opazovali v začetnem stadiju. Kolposkopsko ne moremo z gotovostjo ločiti teh sprememb od eksofitične oblike ploščatoceličnega karcinoma.

## Pomembni zaključki

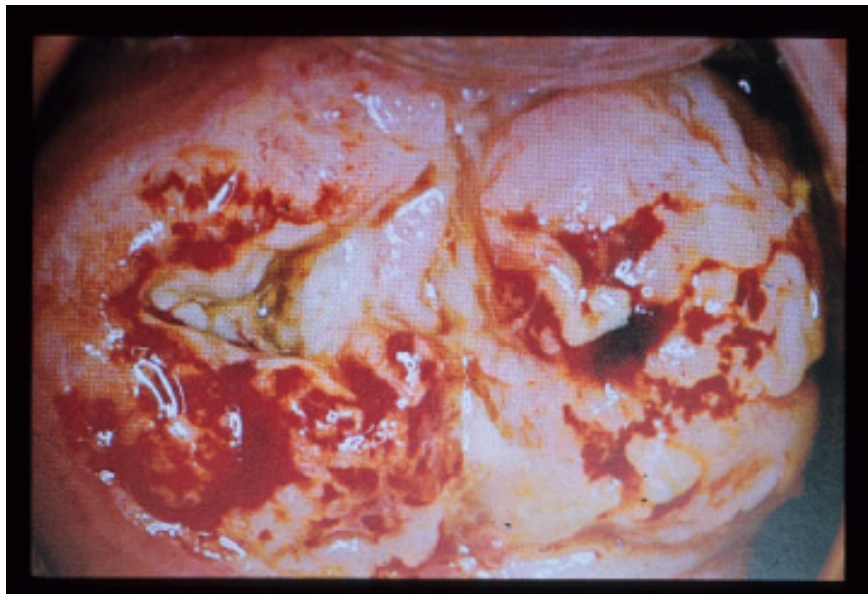### Vloga kolposkopije pri invazivnem cervikalnem karcinomu

- Ločevanje med intraepitelijskim in začetnim invazivnim karcinomom.
- Zagotavljanje odvzema bioptičnega materiala z mesta najhujše spremembe.
- Ugotavljanje razširjenosti lezije, tudi proti vagini.
- Spremljanje uspeha zdravljenja (pri operativnem zdravljenju odkrivanje vaginalnih recidivov, pri radioterapiji spremljanje učinka le-te).

*Slika 1 prikazuje kolposkopsko sliko mikroinvazivnega karcinoma materničnega vratu.*



*Slika 2 prikazuje invazivni karcinom materničnega vratu.*



## **Viri**

Cecil Wright, Gordon Lickrish, Michael Shier. Basic and advanced colposcopy; second edition. Biomedical Communications, Incorporated, Houston 1995.

Joe Jordan, Anne Morse, Frank Sharp. Integrated Colposcopy; second editin. Chapman and Hall, London 1996.

Rene Cartier, Isabelle Cartier. Practical Colposcopy, third edition. Laboratoire Cartier, Paris 1993.

# Kolposkopske spremembe žilja

*Špela Smrkolj, Leon Meglič*

---

## Uvod

Kolposkopska preiskava je deloma subjektivna metoda, ki ugotavlja sicer nevidne, zgodnje spremembe na materničnem vratu. Eden od parametrov, ki jih poskušamo pri kolposkopiji opredeliti pri opisovanju in prepoznavanju zgodnjih predrakavih in rakavih sprememb materničnega vratu, so žilne spremembe. Gre za značilne spremembe, ki jim pravimo **atipična transformacijska cona (ATz)** in so rezultat morfoloških značilnosti žilja. Opisujemo naslednje kolposkopske žilne spremembe: punktacije, mozaik in atipično žilje.

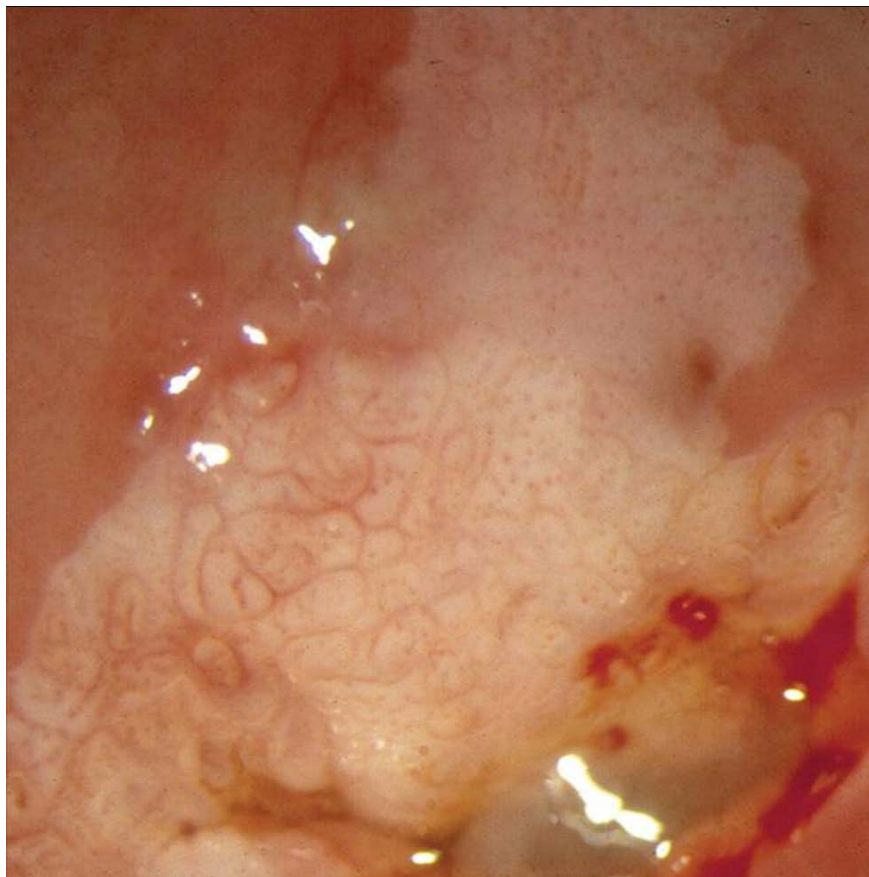
## Kolposkopske spremembe žilja

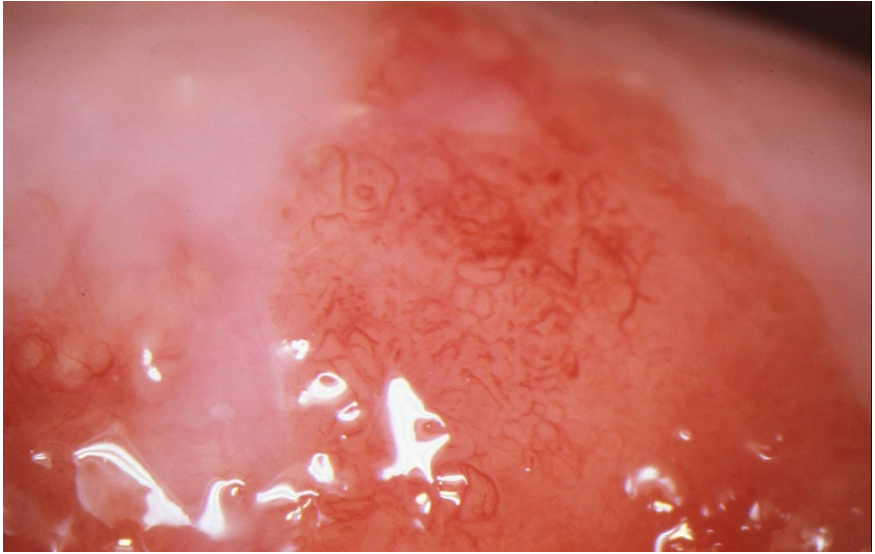
### *Punktacije (P)*

So kolposkopske značilnosti, ko so večinoma vidne po predhodnem obarvanju z očetno kislino. Nastanejo iz značilne žilne strukture žleznega epitelijskega kapilaro in njeno okolico v omejeni coni. V neoplastičnem procesu se spremeni žilna arhitektura epitelijskega zaradi proliferacije epitelijskih celic, ki rastejo in se množijo ter stiskajo okolno žilje s posledično dilatacijo kapilarnih zank. Stiskanje žil in zapore žilja s posledično povečano medkapilarno razdaljo nakazuje napredoval neoplastičen proces. Zeleni filter na kolposkopu dodatno povečuje možnost zaznave kolposkopske slike rodnijskih punktacij. Večji kot je premer žilja (kolposkopsko večja rdeča pika) in večja kot je interkapilarna razdalja, bolj napredoval je neoplastičen proces. V diferencialni diagnozi moramo poleg predrakavih sprememb materničnega vratu upoštevati tudi vnetne in regenerativne spremembe, virusne okužbe, neoplazije in kongenitalno transformacijsko cono.



*Sliki 1 in 2 prikazujeta punktacije in mozaik.*

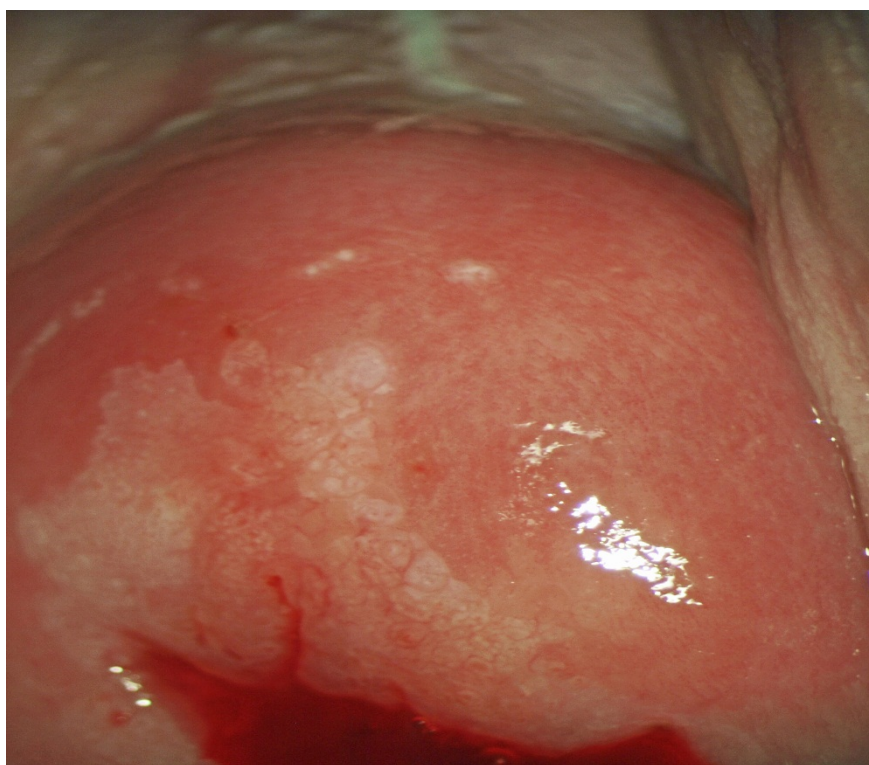
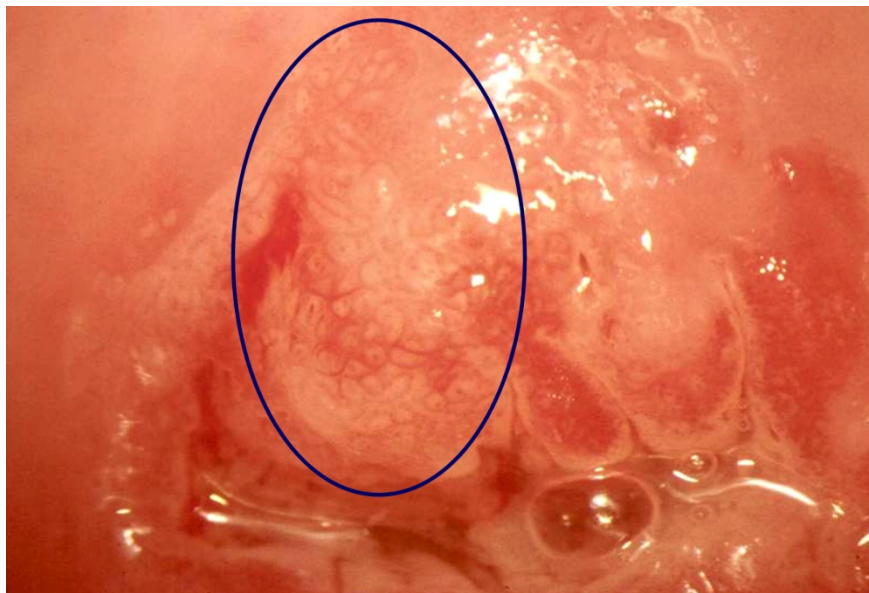



### **Mozaik (Mo)**

Je podoben patofiziološki pojav kot pri punktacijah, le z drugačno žilno strukturo, ko žilje obkroža proliferiran oziroma spremenjen epitelij. Mozaik je lahko nežne ali grobe strukture, z različnim premerom žilja in različno medkapilarno razdaljo. Če se ta povečuje in če gre za grob mozaik, je velika verjetnost, da gre za napredovale stopnje neoplazije. V diferencialni diagnozi moramo poleg predrakavih sprememb materničnega vratu upoštevati tudi kongenitalno transformacijsko cono in neoplazije vseh stopenj.

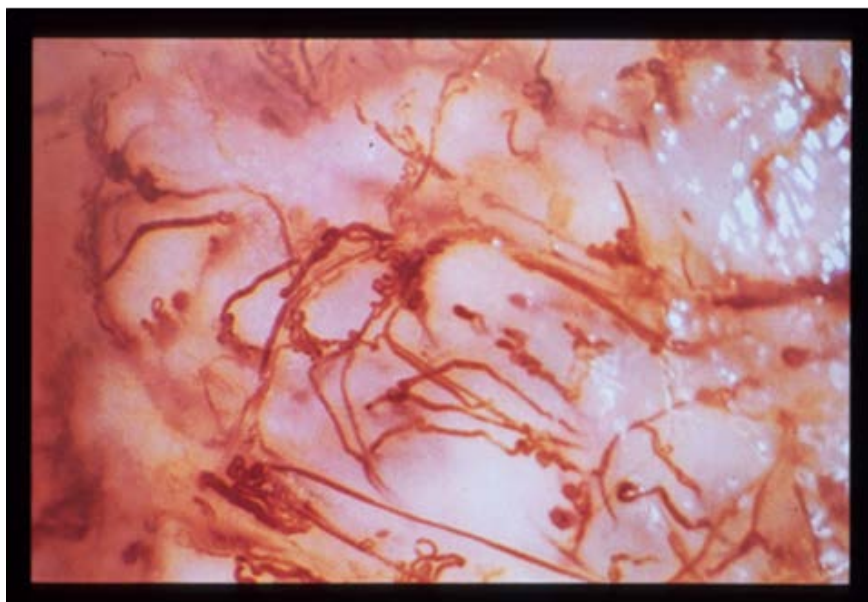
*Sliki 3 in 4 prikazujeta mozaik.*



## Atipično žilje (Až)

Pri tem kolposkopskem fenomenu gre za širok spekter kolposkopskih slik opazovanega žilja, ki si jih najlepše prikažemo pred aplikacijo očetne kisline. Je rezultat delovanja faktorja TAF (*angl. tumor angiogenesis factor*). Poenostavljeno lahko atipično žilje opišemo kot odsotnost urejene oblike in simetrije poteka žilja. Značilno za ta kolposkopski fenomen je zelo površinsko potekajoče žilje, ki je različne debeline z neurejeno medkapilarno razdaljo, z različnim odsevom in neožiljenimi področji. Če s kolposkopsko preiskavo ugotovimo sliko atipičnega žilja z večjo medkapilarno razdaljo, če so posamezne žile razširjene, na kolposkopski sliki pa ugotovljamo grobe punktacije in mozaik, gre najverjetneje za sliko VRD (visoko rizične displazije). Atipično žilje je značilno za karcinom, razen če histološka preiskava tega ne izključi. Opazujemo žile, ki se razlikujejo v obliki, velikosti, poteku in kalibru. Izmenjujejo se dilatacije in stenoze, potek je neraven, žile iznenada izginevajo v globino. Te pojave je že pred desetletji Hinselmann imenoval »**adoptivna vaskularna hipertrofija**«. Atipično žilje se pojavlja pri vse oblikah invazivne rašče, neodvisno od razširjenosti bolezni. Žilna hipertrofija v začetku zadostuje za prekrvavitev neoplazme, kasneje pa postane nezadostna. Tako opazujemo močno ožiljene predele, ki lahko preidejo v nekrozo zaradi **končne žilne insuficience**. Pri kolposkopsko ugotovljenem atipičnem žilju je vedno indicirana ciljana biopsija najbolj sumljivega mesta na površini materničnega vratu. V diferencialni diagnozi moramo poleg predrakavih sprememb materničnega vratu upoštevati tudi karcinom in zelo nezrelo metaplazijo.

*Slika 5 prikazuje atipično žilje*



## **Zaključek**

Kolposkopske spremembe žilja so odraz atipične transformacijske cone in se največkrat pojavijo pri zgodnjih predrakavih in rakavih spremembah materničnega vratu. Velja, da je atipično žilje značilno za karcinom, razen če histološka preiskava tega ne izključi. Pri kolposkopsko ugotovljenem atipičnem žilju je vedno indicirana ciljana biopsija najbolj sumljivega mesta na površini materničnega vratu.

## **Viri**

Cecil Wright, Gordon Lickrish, Michael Shier. Basic and advanced colposcopy; second edition. Biomedical Communications, Incorporated, Houston 1995.

Joe Jordan, Anne Morse, Frank Sharp. Integrated Colposcopy; second editin. Chapman and Hall, London 1996.

Rene Cartier, Isabelle Cartier. Practical Colposcopy, third edition. Laboratoire Cartier, Paris 1993.

## Uvod

Kolposkopsko ocenjevanje žleznih sprememb je naporno in celo za izkušenega kolposkopista strokovno zelo zahtevno delo. Atipične žlezne celice so za oceno problematične še na nekaj sto-kratni povečavi (citolog), toliko težje pa na nekaj deset-kratni (kolposkopist). Še dobro, da žlezne spremembe, katerih največji del predstavljajo ravno atipične žlezne celice, v brisu materničnega vratu najdemo v manj kot 1%. Še dobro tudi zato, ker so razlike med posameznimi laboratoriji prav tu največje. Da so težave v odkrivanju velike govori tudi dejstvo, da je delež adenokarcinomov med karcinomi materničnega vratu do 20%, prekancerov žleznega izvora pa je med vsemi odkritimi samo 2%!

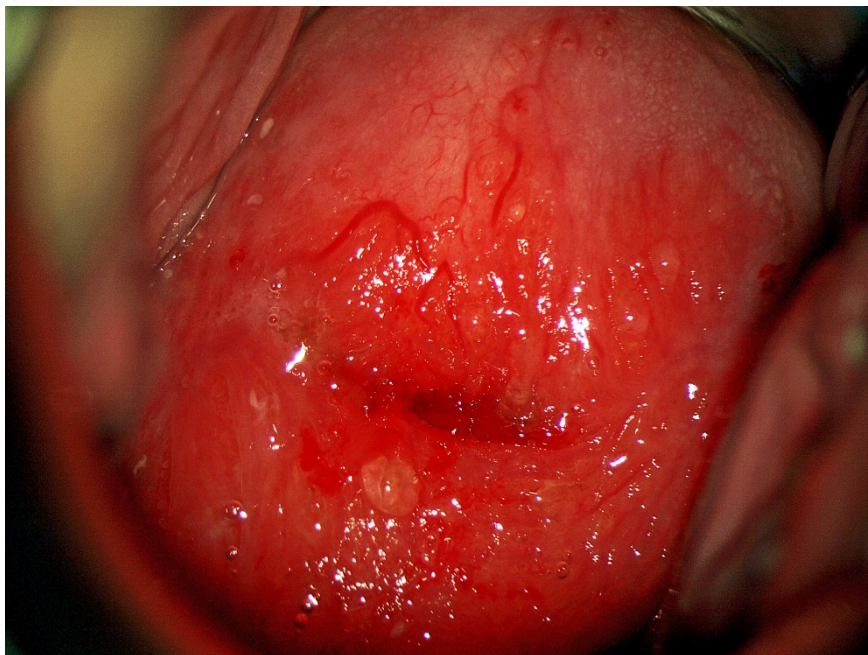
Nujno je poudariti, da pričakujemo med atipičnimi žleznimi celicami v do 50% hudo displazijo tipa CIN 2 ali CIN 3 in v do 10% že invazivni karcinom!!

## Kolposkopiranje žleznih sprememb

Glavne značilnosti so:

- Nezanesljiva, predvsem pa zelo zahtevna kolposkopija – glej sliko 1.
- Nezanesljiva je tudi citološka ocena žleznih sprememb
- Visoko rizične displazije najdemo v 9% do 54%
- Invazivni karcinom najdemo v 1% do 9%

*Slika 1: zrela in nezrela metaplazija, kronični cervicitis, brez displastičnih sprememb.*



### **Endometrijske celice**

V tem kontekstu moram omeniti tudi celice endometrija. Te so v brisu materničnega vratu najdejo redko, lahko pa pomenijo progres patologije endometrija, predvsem karcinoma in to še pred nastopom ostalih kliničnih znakov, predvsem krvavitve.

Kolposkopija ne bo dala pravih odgovorov. Nujno je izvesti histeroskopijo z biopsijo prizadeta maternične sluznice. Če patologije v bioptičnem materialu ni, pa je prav, da se odločimo za LLETZ.

### **Adenokarcinom in situ (ACIS)**

Še vedno je stvar velikih diskusij, kako pojasniti že zgoraj omenjeni 2% delež žleznih komponent v prekancerozah. Je razvoj v invazivno obliko res povsem drugačen oz. hitrejši kot pri planocelularni obliki ali gre le za nezanesljivost naših diagnostičnih metod. Nadaljna analiza pokaže, da je v do 70% v teh

spremembah tudi komponenta planocelularnih prekancerov, kar na srečo olajšuje prepoznavo prekanceroze kot tako.

Glavne značilnosti so:

- Adenokarcinom in situ se pojavlja kot multifokalni vzrok v petini vseh primerov
- Razmerje med adenokarcinomom in CIN 3 je 1:50
- V 70% je prisotna tudi ploščatocelična sprememba

## **Kolposkopija in kolposkopska slika**

Principi kolposkopije ostajajo enaki, vendar:

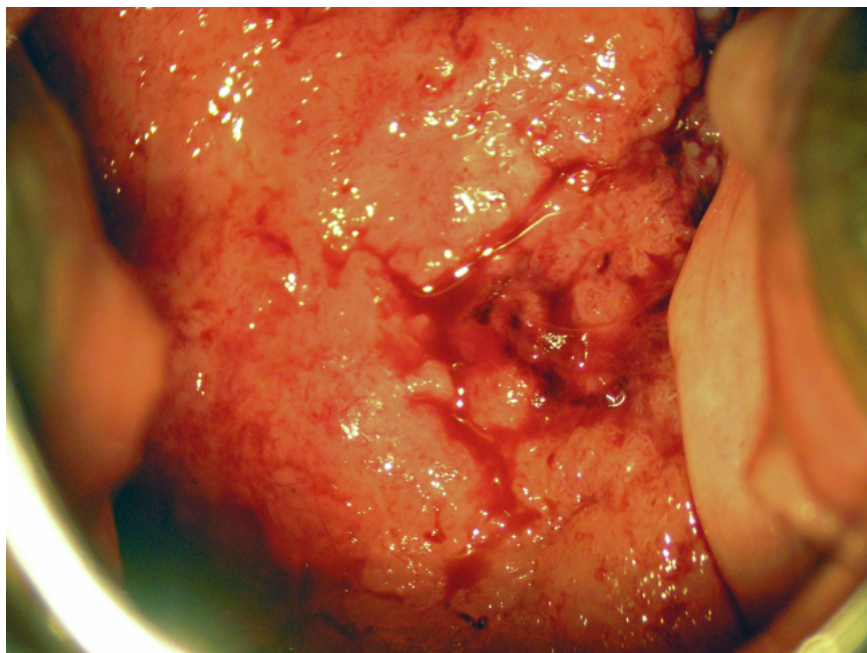
- Prvi resni problem nastopi, ker je žlezni epitel viden le pri  $\frac{2}{3}$  preiskovank.
- Možen je multifokalni vzrok, predvsem pa so pogoste mešane oblike sprememb.
- Zaradi vsega naštetega je priporočeno, da se take bolnice kolposkopsko obravnavajo v referenčnih centrih.

V sami kolposkopski sliki pa vidimo:

- Pogoste so žilne anomalije lasnic in ne vijačnic, ki so značilnost ploščatoceličnih oblik invazije
- Izločanje mukusa je lahko obilno, predvsem pa so vidna izvodila žlez, ki so znotraj atipične transformacijske cone
- Papile se združujejo in dajejo vtis običajne metaplazije
- Ne vidimo punktacij in mozaikov, pač pa rdečino ali bel plak, ki ni povezan s ploščatim epitelijem
- Invazivni karcinom se kaže s papilarno rastjo nad nivojem porcije – glej sliko 2.



*Slika 2: invazivni adenokarcinom materničnega vratu.*



## Zdravljenje

Destruktivske metode zaradi pogosto spregledane težje patologije niso indicirane!!

Primarna metoda zdravljenja adenokarcinoma in situ je klasična konizacija. Izjemoma pri mlajših bolnicah, ki še želijo roditi lahko napravimo velik LLETZ. Pri spremembah, ki so **odstranjene v zdravem** moramo zaradi možnosti multifokalnega pojavljanja bolnice slediti z brisi na pol leta še vsaj 4 krat. Kadar pa lezija **ni odstranjena v zdravem**, je obvezna rekonizacija ali histerektomija, odvisno od želja bolnice.

## Sledenje

Praviloma sledimo bolnice po posegu še vsaj 2 leti z brisi vsakih 6 mesecev, nato pa vsaj enkrat letno še 8 let.

## Zaključek

Spremembe žleznega epitelijskega tkiva ne smemo podcenjevati, 20% odkritih karcinomov je žleznega porekla in ta procent se ne spreminja, samo 2%

odkritih žleznih prekancerov pa je nujno spremeniti – tudi z boljšo kolposkopijo.

Zahtevnost diagnostike, zdravljenja in sledenja narekuje, da se o posameznih bolnicah konzultiramo tudi z izkušenejšimi kolegi iz referenčnih centrov.

## **Viri**

Bulten J, Horvat R, Jordan J, Herbert A, Wiener H, Arbyn M. European guidelines for quality assurance in cervical histopathology. *Acta Oncol.* 2011 Jun;50(5):611-20. Epub 2011 Feb 11.

van Niekerk WA, Dunton CJ, Richart RM, Hilgarth M, Kato H, Kaufman RH, Mango LJ, Nozawa S, Robinowitz M. Colposcopy, cervicography, speculoscopy and endoscopy. International Academy of Cytology Task Force summary. *Diagnostic Cytology Towards the 21st Century: An International Expert Conference and Tutorial. Acta Cytol.* 1998 Jan-Feb; 42(1):33-49.

Jordan J, Arbyn M, Martin-Hirsch P, Schenck U, Baldauf JJ, Da Silva D, Anttila A, Nieminen P, Prendiville W. European guidelines for quality assurance in cervical cancer screening: recommendations for clinical management of abnormal cervical cytology, part 1. *Cytopathology.* 2008 Dec; 19(6):342-54.

Talaat A, Brinkmann D, Dhundee J, Hana Y, Bevan J, Irvine R, Bailey S, Woolas R. Risk of significant gynaecological pathology in women with glandular neoplasia on cervical cytology. *Cytopathology.* 2011 Jul 12. doi: 10.1111/j.1365-2303.2011.00891.x.

Ullal A, Roberts M, Bulmer JN, Mathers ME, Wadehra V. The role of cervical cytology and colposcopy in detecting cervical glandular neoplasia. *Cytopathology.* 2009 Dec; 20(6):359-66. Epub 2008 Jun 28.

# Kolposkopija v nosečnosti

*Tatjana Kodrič*

---

## Uvod

Kolposkopija v nosečnosti se ne razlikuje od preiskave izven nosečnosti. Opravi naj jo izkušen kolposkopist v kolposkopskem centru. Od kolposkopista zahteva bolj konzervativen pristop, saj se zdravljenje prekanceroze odloži v poporodno obdobje. Delež nosečnic s patološkimi brisi je po epidemioloških podatkih 5%-8%, invazivni karcinom je zelo redek (1 - 15 primerov na 10 000 nosečnic).

Težave, s katerimi se pri preiskavi sooča kolposkopist:

- nosečnice sodijo v starostno skupino žensk z večjim številom CIN,
- v nosečnosti opravijo prvi ginekološki pregled z odvzemom brisa materničnega vratu,
- okužba z virusom HPV je pogostejša v tem starostnem obdobju,
- nosečnica je ob preiskavi zaskrbljena zaradi možnih posledic preiskave, krvavitve, splava,
- kolposkopska ocena sprememb je težja zaradi fizioloških sprememb na sluznici materničnega vratu.

## Tehnika kolposkopske preiskave

Kolposkopska preiskava je otežena zaradi velikosti materničnega vratu in ohlapnosti nožničnih sten. Uporabljamo zelo široka spekula. Maternični vrat kolposkopiramo po kvadrantih. Sluznica materničnega vratu je ranljiva. Krvavitve sluznice so pogostejše in motijo pregled; kolposkopska preiskava naj bo nežna. Obilna sluz, ki prekriva maternični vrat, ovira preiskavo. Pri kolposkopiji maternični vrat tuširamo s 5% očetno kislino, ki ima učinkovito mukolitično delovanje. Pri vseh nosečnicah je do 20. tedna nosečnosti transformacijska cona vidna v celoti na ektocerviksu, zato je neprimerna kolposkopska preiskava izjema.

## **Fiziološke spremembe v nosečnosti**

Nosečnostne spremembe materničnega vratu so vidne makroskopsko pri pregledu v zrcalih. Maternični vrat je večji zaradi hipertrofije fibromuskularne strome. Povišan nivo estrogenov vpliva na povečano vaskularizacijo, kar se odraža v kongestiji in cianozi ter modrikasti obarvanosti materničnega vratu (t. i. Chadwickov znak).

## **Mikroskopske spremembe**

V nosečnosti opazujemo spremembe na ploščatem, žlezem epitelu in v stromi. Na ploščatem epitelu je vidna hiperplazija bazalnih celic in proliferacija intermediarnega sloja, ki zajame 50 % epitelija. Žlezni epitel hipertrofira, poveča se število endocervikalnih mucinoznih celic. Na žlezem epitelu epitelu označujemo te spremembe kot glandularno hiperplazijo in adenomatozno hiperplazijo. Nezrel metaplastični epitel zelo hitro nadomesti endocervikalni ektopij na ektocerviksu. V stromi se pojavi edem, hipervaskularizacija s spremljajočim akutnim vnetjem. Decidualizacija - deciduoza se pojavi v 30 %. Opisane spremembe so vidne na epitelu že v prvih tednih nosečnosti, izrazitejše pa so v drugem tromesečju.

## **Kolposkopske slike**

**Mehanični ektopij** je viden predvsem na sprednji ustni in je izrazitejši pri prvorodkah. Meja med ploščatim in žleznim epitelom je vidna, ostra, brez transformacijske cone. Na materničnem vratu vidimo t.i. *gaping*.

Pri ektopiju vidimo hiperplastične papile z grobim, grozdastim videzom. Spremlja jih deciduoza strome ter izrazitejša prekrvljenost.

**Glandularna cistična hiperplazija** se pojavi zgodaj. Vidne so hiperplastične retencijske ciste zaradi večjega števila žlez.

**Polipi** v nosečnosti nastanejo zaradi glandularne hiperplazije, mehaničnega ektopija in edema. Na polipu opazimo deciduozo, polip se na površini obarva belo ali slonokoščeno.

**Deciduoza** se pojavi pri tretjini vseh nosečnic v stromi. Lahko se pojavi fokalno in se kaže kot ploščata, tumorozna ali ulcerozna sprememba. Ploščata lezija je rdečkaste barve, robovi niso pridvignjeni. Pri fokalni deciduozi vidimo manjša pridvignjena področja, ki se z jodom obarvajo. Pseudopolipoidna sluznica je značilna za tumorozno deciduozo. Prisotne so

lahko tudi ulceracije na površini. Polipoidno površino z izrazito vaskularizacijo lahko napačno ocenimo kot PIL-VS.

**Transformacijska cona (TZ):** vidna je izrazitejša vaskularizacija z normalno žilno sliko. Opazna je nabreklost strome in večje retencijske ciste.

**Atipična transformacijska cona (ATZ):** atipične kolposkopske slike so zaradi spremljajočih fizioloških sprememb poudarjene. Za ocenjevanje stopnje displazije uporabljamo kriterije, ki veljajo izven nosečnosti.

Spremembe na materničnem vratu izginejo v nekaj tednih po porodu. Mehanični ekotropij izgine v dveh do treh mesecih po porodu, prav tako tudi deciduoza in hipertrofija žlez. Patološke kolposkopske slike po porodu izginejo v določenih odstotkih.

Smernice za celostno obravnavo žensk s predrakavimi spremembami materničnega vratu vsebujejo priporočila za obravnavo nosečnic s patološkimi izvidi. Pojasnilna dolžnost in soglasje sta pomemben del kolposkopske preiskave.

Kolposkopija je indicirana pri:

- z biopsijo potrjeni CIN 2 ali CIN 3 v začetku nosečnosti,
- pri nosečnicah s patološkimi brisi.
- kolposkopiramo v začetku nosečnosti, kolposkopsko preiskavo ponovimo v 24. tednu in 36. tednu nosečnosti. Pri pregledu moramo izključiti progres oziroma invazivni rak materničnega vratu,
- zdravljenje CIN odložimo v poporodno obdobje,
- priporočljiva je konzilijarna obravnava,
- nosečnice s patološkimi brisi spremljamo s citološkimi brisi in kolposkopijo. Endocervikalni bris je dopusten,
- biopsija je primerna metoda pri patoloških kolposkopskih spremembah v vseh tromesečjih. Običajno odščipnemo na enem mestu, multiple biopsije niso priporočene zaradi krvavitve po posegu. Ponovne biopsije so priporočene pri spremembi kolposkopske slike,
- abrazija cervikalnega kanala v nosečnosti ni primerna. Diagnostično omejena ekscizija je priporočena le pri sumu na invazivni proces.

## Sklep

Kolposkopija v nosečnosti je pomembna, ker obravnava nosečnice z abnormarno citologijo in okultno ploščato intraepitelno lezijo visoke stopnje PIL -VS ter loči prekanceroze od malignega obolenja. Operativni poseg odložimo varno v poporodno obdobje. Prekanceroze v nosečnosti ne napredujejo hitreje. Raziskave so pokazale, da je PIL-VS regresirala v 30% - 50% po porodu pri ženskah, ki so jih spremljali s kolposkopijo in citologijo v času nosečnosti. Kolposkopijo naj vedno opravi izkušen kolposkopist.

## Viri

Apgar, B.S., Brotzman, G.I., Spritzer, M. Colposcopy Principles and Practice. Second Edition. 2006: Saunder Elsevier; 21; 411-25

Apgar, B., Zochnik, L.B. Triage of the Abnormal Papanicolaou Smear in Pregnancy. Prim. Care, 1998: Jun; 25(2): 483-503

Kurman, R.J. Blaustein's Pathology of the Female Genital Tract. Fourth Edition. 1994: Springer Verlag New York, Berlin, Heidelberg; 207-22

Nayar.R., Solomon, D. The Bethesda System for Reporting Cervical Cytology. 2004: Springer Verlag New York, Berlin, Heidelberg.

Državni program zgodnjega odkrivanja predrakavih sprememb materničnega vratu. Smernice za celostno obravnavo žensk s predrakavimi spremembami materničnega vratu 2011. <<http://zora.onko-i.si/>>

# Kolposkopija zunanjega spolovila

*Mateja Marčec*

---

Kljub temu, da je pregled zunanjega spolovila del rutinskega ginekološkega pregleda, pa ga pogosto ne opravimo oziroma pregledamo le površno. Če si ne razmaknemo velikih in malih ustnen, je pregled nepopoln. Več pozornosti pregledu zunanjega spolovila namenimo šele ob navajanju težav bolnic, kot so srbenje, bolečine, izcedek, zatrdlina, krvavitve in težave ob uriniranju.

S kolposkopskim pregledom zunanjega spolovila (vulvoskopijo) in nožnice (vaginoskopijo) lahko odkrijemo tako benigne kot premaligne in maligne spremembe.

## **Kolposkopija zunanjega spolovila (vulve)**

Za dober pregled zunanjega spolovila je zelo pomembna dobra osvetlitev, saj lahko že s prostim očesom odkrijemo spremenjeno obarvanost kože (pigmentacijo), rane (ulkuse) in atrofične spremembe. V pregled moramo zajeti tudi presredek in perianalno regijo. S kolposkopskim pregledom zunanjega spolovila ni možno pridobiti toliko informacij, kot pri kolposkopiji materničnega vratu. Vzrok je v normalni histologiji zunanjega spolovila, ki jo pokriva poroženevajoč, poraščen ali neporaščen ploščati epitelij, torej koža. Patološke spremembe, ki se pojavljajo na zunanjem spolovilu so zato zelo pestre. Najdemo lahko obolenja, ki so specifična samo za zunanje spolovilo in obolenja, ki jih najdemo tudi na koži drugih regij.

Zunanje spolovilo začnemo pregledovati s prostim očesom. Pomembna je dobra osvetlitev. Pri pregledu si pomagamo prikazati lezije z očetno kislino in povečavo (lupa, kolposkop). Tehnika je podobna kot pri kolposkopiji materničnega vratu, le da za zaradi poroženevajočega epitelija uporabljamo 5% očetno kislino in manjšo povečavo. Dobro prepojena gaza ali predloga naj bo v stiku z epitelijem vsaj 3 do 5 minut. Po reakciji z očetno kislino bomo na lezijah opazili različne intenzitete bele barve. Opazimo lahko tudi fenomen mozaika in punkcij, predvsem na neporaščenih delih. Spremembe bomo lažje opazili na področjih, kjer je plast keratina tanjša, to je na malih sramnih ustnah in vestibulumu. Tuširanje z očetno kislino pri

večini sproži neprijeten pekoč občutek, zato je pomembno, da na to opozorimo pred preiskavo. Po zaključeni preiskavi lahko zunanje spolovilo speremo s fiziološko raztopino.

Drugo barvilo, ki ga lahko uporabimo za demarkacijo patoloških sprememb, je 1% toluidinsko modrilo (Collinsonov test). Toluidinsko modrilo se veže na površinska jedra celic, na mestih povečane jedrne aktivnosti zato dobimo intenzivno modro obarvana področja, normalno tkivo pa se po tuširanju z 1% očetno kislino ne obarva ali obarva zgolj rahlo. Pozitivno reakcijo dobimo tako v vnetem epiteliju, ulkusih, ragadah, reparativnih procesih, parakeratozi ali neoplastičnih stanjih. Pozitiven toluidinski test nam tako lahko nakaže polje, kjer je treba opraviti biopsijo, o samem vzroku pa ne da informacije.

Pri vulvoskopiji ocenjujemo **barvo, površino, omejitve sprememb, žilni vzorec in defekt epitelija**. Spremembe v debelini in barvi kože so najpogostejše značilnosti pri VIN in jih najdemo v več kot 80%. Sama bela barva brez zadebelitve in spremembe barve pa ima malo diskriminatorno vrednost in je lahko tudi fiziološka. Levkoplakija (s prostim očesom viden bel epitelij, brez tretiranja z očetno kislino) in bela barva po tuširanju z očetno kislino (»očetno bela«) sta najpogostejša pojava v patologiji zunanjega spolovila.

Po barvi so lezije lahko v različnih odtenkih **bele, rdeče** ali **temno pigmentirane** v odtenkih rjave barve, redko so čisto črne. Vse bele lezije niso prekanceroze. Vzrok belemu obarvanju je površinski keratin, depigmentacija ali relativna avaskularnost tkiva. Za potrditev diagnoze je potrebna biopsija, histološki izvid pa nam pogosto govori za neneoplastične spremembe, HPV infekcijo ali VIN.

**Rdeča barva** je posledica odboja svetlobe od žil, ki ležijo v dermisu. Povečana vaskularizacija poudari rdečo barvo, tkivo ima eritematozni izgled. Rdeče lezije so lahko tako vzrok lokalnega imunskega odziva oziroma reakcije kot na primer pri kandidozi, alergičnih reakcijah, seboroičnem dermatitisu, psoriazii, folikulitisu, ipd. Bolnice pogosto tožijo o srbenju spolovila, bolečini in lahko občasno tudi zakrvavijo. Difuzne eritematoze so najpogosteje benigne narave, sumljive pa so lokalizirane lezije.

**Ob temnih lezijah vulve** lahko hitro pomislimo na maligni melanom. Le ta je sicer drugi najpogostejši malignom vulve (do 10% vseh malignomnov vulve), vendar je najpogostejša hiperpigmentirana lezija lentigo.



**Lentigo** je benigna sprememba, kjer so melanociti skoncentrirani v bazalnih slojih celic. Lentigo pogosto zamenjamo z nevusom. Lezija je v nivoju kože, z nejasnimi robovi. Težava je, ker je lahko tudi VIN lezija pigmentirana (Bowenoidna papuloza). Lezija je lahko sivo-rjave barve, v nivoju kože ali pa je hiperpigmentirana in dvignjena nad nivo kože. Pogosto spontano regresira v 6-12 mesecih, še posebej po biopsiji. Nekatere izmed lezij pa lahko imajo izraziteje izražene jedrne atipije, zato jih nekateri avtorji vključujejo v prekanceroze.

**Krvne žile** so lahko odsotne ali pa vidimo punktacije, mozaik ali atipične vaskularizacije. Sliko mozaika in punktacij vidimo redko, razen na notranji strani malih sramnih ust in vestibulumu (tanek keratinski sloj). Abnormalno žilje običajno vidimo šele, ko gre že za invazivno bolezen.

Lezije so lahko v nivoju kože ali dvignjene. Formirajo se lahko v mikropapile, mikrokondilome, viluse, papile ali so hiperkeratotične. Površina je lahko gladka, bolj ali manj hrapava, se lušči. Vidimo lahko razpoke ali celo ulkuse.

Po topografiji so lahko le na enem mestu (unifokalne) ali večih (multifokalne). Širijo se lahko na uretro, v vagino in cerviks, perinej in anus (multicentrične).

Z vulvoskopijo lahko opredelimo sumljiva področja in ocenimo težo sprememb, vendar pa jih brez biopsije in histološkega pregleda vzorca ne moremo točno ovrednotiti. Še najlažje je pri invazivnih karcinomih, kjer je makroskopska slika bujnega, gostega in dobro vaskulariziranega tkiva zelo očitna. Vendar pa večina sprememb na zunanjem spolovilu ni tako očitna, še večjo težavo pa pomenijo spremembe različne etiologije podobnega videza. Zato je pri spremembah vulve za izključevanje neoplastičnih boleznih nujna biopsija in histološka potrditev. Obvezno jo moramo opraviti pri hitro rastočih lezijah, pri ulkusih, ki se ne zacelijo, krvavečih lezijah in vseh sumljivih spremembah, ne glede na barvo in površinsko konfiguracijo. Opravimo jo tudi pri lezijah, ki smo jih klinično ovrednotili kot benigne, vendar ne reagirajo na predpisano empirično terapijo.

Biopsijo lahko opravimo tudi v lokalni anesteziji z 1 ali 2% lidokainom. Zajema naj globino vsaj 5 mm. Uporabljamo punkcijske inštrumente (npr. Keyesova punkcijska igla) ali biopsijske klešče, ki jih sicer uporabljamo za biopsijo cerviksa. Izbira inštrumenta je odvisna od razpoložljivosti materiala in preiskovanca. Punkcijske biopsije običajno opravimo pri ploskih ali rahlo

dvignjenih lezijah. Biopsijo pecljatih lezij opravimo s skalpelom ali škarjami. Pri manjših biopsijah se krvavitev običajno zaustavi sama ali s pritiskom na področje biopsije. Če hemostaza ni zadovoljiva, lahko uporabimo tudi srebrov nitrat (paličice) ali nastavimo hemostatski šiv.

Biopsije iz področja klitorisa, malih labij, uretre in multiple biopsije opravimo v kratkotrajni splošni ali regionalni anesteziji.

## VIN

**Vulvarna intraepitelna neoplazija** nastane najpogosteje pri ženskah v reproduktivnem obdobju, lahko pa jo najdemo v vseh življenjskih obdobjih. Polovica bolnic je mlajša od 40 let, srednja starost pa je 45 do 50 let. Incidenca raste. Dejavniki tveganja so podobni kot za CIN – zgodnji spolni odnosi, veliko število spolnih partnerjev, HPV infekcija (najpogosteje tip 16) in oslavljen imunski sistem. Pogosto so hkrati prisotni še kondilomi, približno tretjina bolnic pa ima hkrati še CIN in VAIN. Znano je, da nezdravljen VIN lahko preide v karcinom, vendar je tveganje nizko, med 2 – 5%. Nekateri avtorji poročajo tudi do največ 10 %. Za razliko od cerviksa se na vulvi ne odvijajo aktivni procesi metaplazije, ki celice naredijo občutljive na delovanje karcinogenih faktorjev. Kljub majhnemu tveganju večina avtorjev VIN šteje za prekancerozo. Pri bolnicah, ki niso bile zdravljene, so v obdobju osmih let zabeležili progres v karcinom v skoraj 88%. Pri zdravljenih pa so zabeležili recidiv in invazivni karcinom v približno 4%. Večja verjetnost za progres je pri starejših in imunsko oslabljenih osebah, medtem ko je pri mladih problem multifokalnost lezij in mutilantnost operacij.

Obstajata dve obliki VIN. Prva se pojavlja pri mladih ženskah, je multifokalna in multicentrična ter povezana z okužbo s HPV. Druga oblika se pojavlja pri starejših pomenopavzalnih ženskah in je ponavadi unifokalna. Bolnice so lahko asimptomatske, približno polovica pa navaja težave kot so srbenje, draženje, bolečine ali vidne spremembe na vulvi. VIN je najpogosteje lokalizirana na spodnjih delih velikih in malih sramnih usten, na presredku, okrog anusa in okrog klitorisa. Lezije so lahko zelo različnega videza. Večinoma so multiple (v 70%), papilarne, dvignjene nad površino kože, zadebeljene. Barve lahko prehajajo od rdeče, bele, rožnate pa do rjave oz. celo črne. Hiperpigmentiranih lezij je približno tretjina. Površina je gladka ali neravna, lahko spominja na kondilome, ki so sicer pogosto prisotni hkrati z VIN. Mozaik in punktacije lahko vidimo le na malih

sramnih ustnah. Lezije so lahko suhe ali vlažne. Debelina epitelija in barvni ton sta najbolj zanesljiva kolposkopska znaka, ki sta povezana z VIN spremembami. Samo nežna belkasta sprememba brez zadebeljenega epitelija in spremembe tona je bolj verjetno subklinična HPV infekcija.

**Zdravljenje** VIN lezij naj bi imelo dva osnovna cilja: kontrolo simptomov in preprečevanje progressa v invazivno obliko. Glede na ugotovitve, da je progres v karcinom redek, je zdravljenje postalo manj radikalno.

V zdravljenju uporabljamo konzervativne in ekscizijske metode. Žal nobeno zdravljenje ni pokazalo dobrega dolgoročnega uspeha. Pri konzervativnem zdravljenju uporabljamo 5-fluorouracil (zdravljenje je boleče), kortikosteroidna mazila (zdravljenje je dolgotrajno) ali imunostimulanse. Destruktivne metode so krioterapija (težko je kontrolirati globino destrukcije), diatermija in laserska vaporizacija, ki se pogosto izkaže kot najboljša izbira. Z ekscizijskimi tehnikami dosegamo boljše rezultate kot z destruktivnimi. Uporabljamo lokalno ekscizijo, parcialno ekscizijo, »skinning« vulvektomijo, navadno ali radikalno vulvektomijo. Recidivi so običajno v prvih 4 letih. Samo za VIN 3 poročajo o recidivu v 5%. Ozdravitev po prvem zdravljenju katerekoli VIN stopnje lahko pričakujemo pri skoraj 90 % bolnic. Samo opazujemo in ne zdravimo lahko le nizke stopnje VIN (1 in 2), pa še to le pri mlajših ženskah pod 40 let, nekadilkah, brez oslabilnega imunskega sistema in s kondilomatoznimi ter multifokalnimi lezijami. Omogočeno jim mora biti redno spremljanje, priporočeno je na 6 mesecev, saj se invazivni rak lahko razvije tako iz VIN visoke kot nizke stopnje.

## **Lichen sclerosus**

Lichen sclerosus so v preteklosti imenovali kravroza vulve ali atrofična levkoplakija. Gre za specifično bolezen in ga lahko najdemo tudi izven področja spolovil. Prizadene lahko tako otroke in mlade ženske, večinoma pa se pojavlja v pomenopavzi. Je najpogostejše kronično obolenje vulve. Etiologija bolezni je neznana. Značilen je hud srbež spolovila, zaradi česar se bolnice močno praskajo. V začetku opazamo ploščate rjave in rahlo rdeče papule, ki se zlivajo v večja območja. Lezije kažejo simetrično razporeditev. Koža je atrofična, zgubana. Pogosto jo opisujejo kot videz cigaretnega papirja ali celofana. Zaradi praskanja so prisotne manjše ranice, rdečina in krvavitev. Pri zelo hudi atrofiji lahko nastanejo celo večje erozije. Pogosto se razširi tudi okrog anusa in daje sliko osmice ali ključavnice. Zaradi atrofije

lahko male ustne popolnoma izginejo. Najdemo lahko sinehije, ki povzročajo bolečino in zmanjšajo fizično aktivnost. V kožnih gubah se pogosto razvijejo fisure, predvsem v področju zadnje komisure. Lahko pride tudi do popolne stenoze introitusu. Za potrditev diagnoze je potrebna biopsija in histološki pregled. Pogosto lahko ob lichnu najdemo še pridruženo ploščatocelično hiperplazijo. Pri približno 5% bolnic so hkrati ugotovili še intraepitelno neoplazijo. Možen je tudi razvoj raka zunanjega splovila, ki pa je redek (4%).

Terapija izbora so lokalni srednje in visoko učinkoviti kortikosteroidi. Bolnicam svetujemo sprva nanos dva do trikrat na dan, do ublažitve simptomov. Aplikacije lahko po umiritvi simptomov zmanjšamo na eno na dan. Terapija običajno traja dva do tri mesece. Ponovitve po prekinitvi terapije so pogoste, vendar simptomi po ponovni uporabi kortikosteroidov hitro izzvenijo. Za vzdrževalno zdravljenje lahko uporabljajo lokalno kortikosteroide enkrat do trikrat na teden, ali pa še redkeje. V preteklosti so za zdravljenje uporabljali testosteronska mazila, vendar so se kortikosteroidi izkazali za bolj učinkovito terapijo. V kolikor ne moremo pruritusa omiliti s kortikosteroidnimi kremami, je druga možnost tudi intradermalna aplikacija steroida ali alkohola. Operativno zdravljenje ni priporočljivo, saj po posegu pogosto pride do izrazitega poslabšanja. Včasih pa je operacija vseeno potrebna, kot na primer za reševanje stenoz.

### **Ploščatocelična hiperplazija**

Pri ploščatocelični hiperplaziji je zadebeljen epitelij zaradi povečanega sloja suprabazalnih celic, ki dozorevajo z izrazito zadebelitvijo keratinskega sloja (hiperkertatoza) in granularnega sloja. Vzrok bolezni ni znan. Lahko se pojavi v reproduktivni ali pomenopavzalni dobi.

Bolnice tožijo o srbenju spolovila, navajajo pekoč občutek in disparevnijo. Pogosto se praskajo. Ranice, ki ob tem nastanejo, se lahko sekundarno okužijo, zato je izgled spolovila lahko zelo različen, celo pri isti bolnici. Najpogosteje so prizadete velike ustne, interlabialna guba, zunanji del malih labij in klitoris.

Lezije ploščatocelične hiperplazije kolposkopsko izgledajo kot ostro omejena, difuzno razporejena področja privzdignjene zadebelitve kože s keratinizacijo (levkoplakija), brez žilnih fenomenov. Če je hiperkeratoza blago izražena, je vulva sivo-rdečkastega videza, sicer pa so običajno zelo dobro vidni beli plaki ali pa rdeča in bela področja. Lezije se ne barvajo s toluidinskim

modrilom. Zadebelitve, fisure in luščenja zahtevajo histološko verifikacijo, saj lahko predstavljajo karcinom. Ploščatocelična hiperplazija ni združena z atipijo celic in ni premaligno stanje. Zdravimo jo z lokalno aplikacijo kortikosteroidov, ki dobro ublažijo srbenje in vnetje. Ponavadi svetujemo aplikacijo dvakrat na dan v trajanju nekaj tednov. Močnih kortikosteroidov naj ne bi uporabljali za daljši čas, ker povzročajo atrofijo tkiva.

## **Rak zunanjega spolovila**

Rak zunanjega spolovila je redk ginekološki rak, šteje približno 4% vseh ginekoloških rakov in manj kot 1% rakov pri ženskah. Njegova incidenca naj bi po podatkih iz Združenih držav Amerike ostala stabilna zadnjih dvajset let, medtem ko se incidenca intraepitelijskih sprememb zunanjega spolovila viša. Srednja starost bolnic z invazivnim karcinomom je 65 do 70 let. V Sloveniji opažamo porast števila prijavljenih rakov zunanjega spolovila, kar je lahko posledica povečane vestnosti pri poročanju. Podatka o zdravljenih predrakavih lezijah nimamo.

Tudi rak zunanjega spolovila je povezan z okužbo s HPV. Virusno DNA dokažemo pri več kot 80% VIN, medtem kot je pri invazivnih oblikah prisotna le od 30 do 70%. Ta razlika je po mnenju številnih raziskovalcev posledica dveh različnih etioloških skupin. Pri mlajših bolnicah (pod 50 let) nastane invazivna oblika raka preko VIN kot posledica okužbe s HPV. Lezije so pogosto multifokalne, slabo diferencirane in neporoženevajoče. Pogosto odkrijemo pri teh bolnicah še patološke spremembe na nožnici in materničem vratu. Tudi dejavniki tveganja so podobni kot pri tveganju za rak materničnega vratu: zgodnji spolni odnosi, številni spolni partnerji, kajenje in spolno prenosljive bolezni. Pri starejših bolnicah (55 do 85 let, povprečno 77 let) redkeje dokažemo HPV okužbo. V anamnezi pa se pogosto pojavlja predhodni lichen sklerosus in vnetja zunanjega spolovila. Tumorji so ponavadi unifokalni, dobro diferencirani in poroženevajoči ploščatocelični karcinomi.

## **Kolposkopija nožnice**

Rak nožnice je redka bolezen. Med vsemi ginekološkimi malignomi ga je okrog 2%. V večini primerov se pojavijo znaki bolezni, kot so krvavkast izcedek iz nožnice ali krvavitev po spolnem odnosu in bolečine. Predrakave spremembe nožnice so običajno asimptomatske. Pri standardnem odvzemu brisa materničnega vratu si del nožnice zakrijemo in tudi po izvleku zrcal je

preglednost nožnice zaradi njene širine in globokih gub težavna. Večjo pozornost pregledu nožnice običajno namenimo šele ob patoloških citoloških izvidih brisa cerviksa, še posebej, če je ta brez patoloških sprememb. Večje tveganje za rak oz. predrakave spremembe imajo tudi ženske, ki jim je bila odstranjena maternica oz. maternični vrat. Natančen pregled nožnice je umesten tudi pri ženskah, ki so že zdravile zaradi prekanceroze materničnega vratu oziroma smo jim diagnosticirali lezijo na vulvi ali cerviksu, povezano s HPV okužbo. V to skupino spadajo še bolnice, ki so že zdravile zaradi predrakave ali rakave bolezni nožnice, saj so spremembe na nožnici pogosto multifokalne.

Za pregled uporabimo največja možna zrcala, s katerimi si lahko dobro razpremo nožnico. Ob tem poskušajmo biti čim bolj nežni, da bolnici ne povzročimo prevelikega neugodja. Kot pri pregledu vulve tudi za nožnico potrebujemo dobro, fokusirano osvetlitev. Nožnico pregledamo postopno s prostim očesom, povečavo, pomagamo si lahko tudi z 3 ali 5 % očetno kislino in obvezno Lugolovo raztopino (50% razredčitev). Ne smemo pozabiti na palpacijo vagine, ki nam lahko razkrije trše površine. Večina sprememb nastane v zgornji tretjini. Vse vidne spremembe moramo biopsirati. Poseg pogosto opravimo v splošni anesteziji, saj je sama lokalna anestezija nožnice prav tako neprijetna kot biopsija. Pri starejših bolnicah z vaginalno stenozo tudi pregled priporočajo v splošni anesteziji.

Zdrava nožnica se obarva temno rjavo le, če celice vsebujejo dovolj glikogena, na kar pa vpliva estrogen. Pri pomenopavzalnih ženskah zato pred pregledom priporočamo estrogenski test. Podobno kot pri spremembah vulve ocenjujemo tudi pri spremembah nožnice omejenost, površino, nivo, debelino in žilje v spremembah.

## **VAIN**

Vaginalna intraepitelna neoplazija je bolj pogosta pri bolnicah, ki so se predhodno zdravile zaradi cervikalne ali vulvarne neoplazije. Ocenjujejo, da zajema približno 0,4% vseh neoplazij spodnjega genitalnega trakta. Incidenca se povečuje, predvsem pri mlajših ženskah, kar odgovarja povečani incidenci okužbe s HPV. Bele lezije po aplikaciji očetne kisline najdemo pogosto v bližini cerviksa in vulve – krn nožnice, forniksi ali spodnji del vagine. Ocenjujejo, da približno 2,5% žensk, ki so imele CIN, razvije tudi VAIN. Glede na stopnjo displazije ločimo blago VAIN 1, zmerno VAIN 2 in hudo VAIN 3 obliko. Kolposkopski izgled VAIN je podoben CIN.

Večinoma se pojavlja v zgornji tretjini nožnice in je multifokalna, pri starejših lahko tudi le na enem mestu. Pred nanosom očetne kisline so področja z VAIN blago privzdignjena, drobno zrnata, roza ali bele barve, ostro omejena. Oblika in meje lezije so reliefne. Po aplikaciji očetne kisline se žarišča VAIN intenzivneje belo obarvajo. Prisotne so grobe papilarne punktacije, mozaik se vidi zelo redko. VAIN spremembe se ne obarvajo z jodom ali pa je obarvansot zelo rahla (svetlo rumeno, rumeno rjavo), zato je uporaba Lugolove raztopine najpomembnejši del pregleda. Začetni karcinomi pogosto rastejo v območju VAIN in se kažejo kot jasne erozije, ulkusi ali tumorji. Običajno je prisotno tudi atipično žilje. Erozije in ulkusi pa lahko nastanejo tudi ob poškodbi nožnice s tamponi, pesarji, pri uvajanju zrcal ali pri infekcijah. Najpogostejša infekcija, ki povzroča ulkuse je infekcija s HSV.

Pogosto nas lahko zavedejo tudi spremembe vaginalne sluznice zaradi okužbe s HPV. Te spremembe lahko vidimo že pred nanosom očetne kisline kot hiperplastične lehe s tipičnim videzom koničastih ali ploščatih kondilomov. Robovi so diskretni, širijo se v vaginalne gube, na površini imajo mikropapile in izrastke. Kondilomi se z Lugolovo raztopino dobro obarvajo.

Atrofija vagine predstavlja velik diagnostični problem. Pogosto vidimo drobne, pikčaste krvavitve.

VAIN napreduje v karcinom v približno 2 do 5 %. Maligni potencial VAIN je manjši kot pri CIN. Seveda je težko ovrednotiti, kateri VAIN nosi ta potencial. Hkrati pa je znano, da približno 80% VAIN sponatno regresira. Regresija je pogostejša pri nižji stopnji displazije. Pri zdravljenju VAIN bi zato morali biti bolj konzervativni in zdraviti le z biopsijo potrjeno VAIN 2 in VAIN 3, saj prinaša veliko obolenost. Zdravimo z lokalno destrukcijo (krioterapija, laserska vaporizacija, elektrokoagulacija) ali kiruško ekscizijo, ki je običajno lokalna. Redko je indicirana vaginektomija. Zelo redko se uporablja tudi lokalna kemoterapija s 5-fluorouracilom.

## Literatura

Omahen A, Barbič M. Kolposkopija vulve in vagine. Prvi slovenski kongres o cervikalni patologiji s kolposkopskim tečajem, Zbornik, 2006.

Bebar S. Epidemiologija raka zunanjega spolovila v Sloveniji. Drugi slovenski kongres o cervikalni patologiji z mednarodno udeležbo in kolposkopskim tečajem, Zbornik, 2006.

Uršič Vrščaj M, Vakselj A, Stržinar V, Bebar S, Baškovič M, Djurišič A. Karcinogeneza raka zunanjega spolovila. Drugi slovenski kongres o cervikalni patologiji z mednarodno udeležbo in kolposkopskim tečajem, Zbornik, 2006.

[www.asccp.org](http://www.asccp.org)

Kesić V. Kolposkopija i bolesti donjeg genitalnog sistema žene. Zavod za udžbenike in nastavna sredstva. Beograd, 2000.

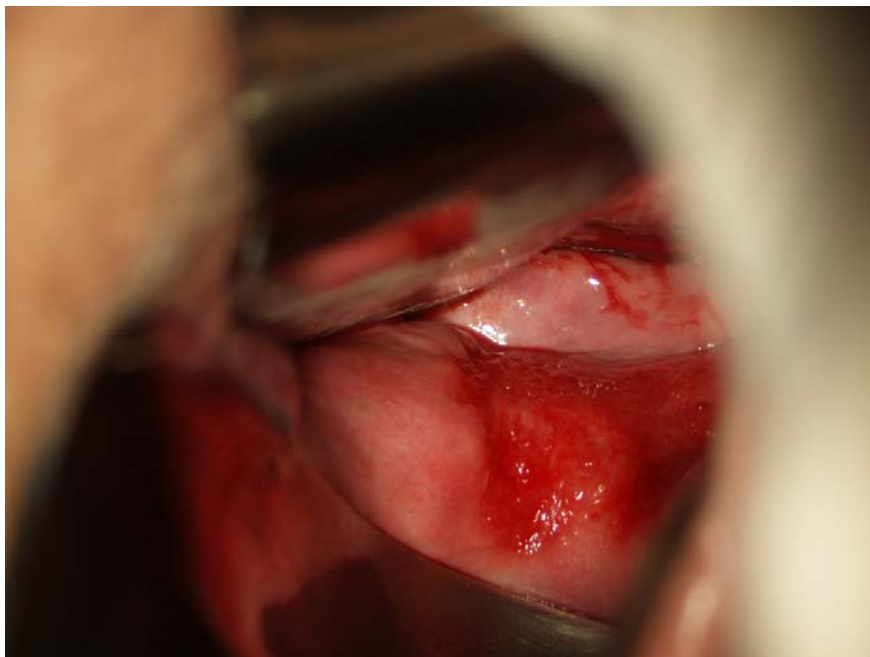
Apgar BS, Brotzman GL, Spitzer M. Colposcopy, Principles and Practice. Saunders Elsevier, 2008.

DiSaia PJ, Creasman WT. Clinical Gynecologic Oncology. Preinvasive Disease of the Vagina and Vulva and Related Disorders. Mosby Elsevier, 2007.

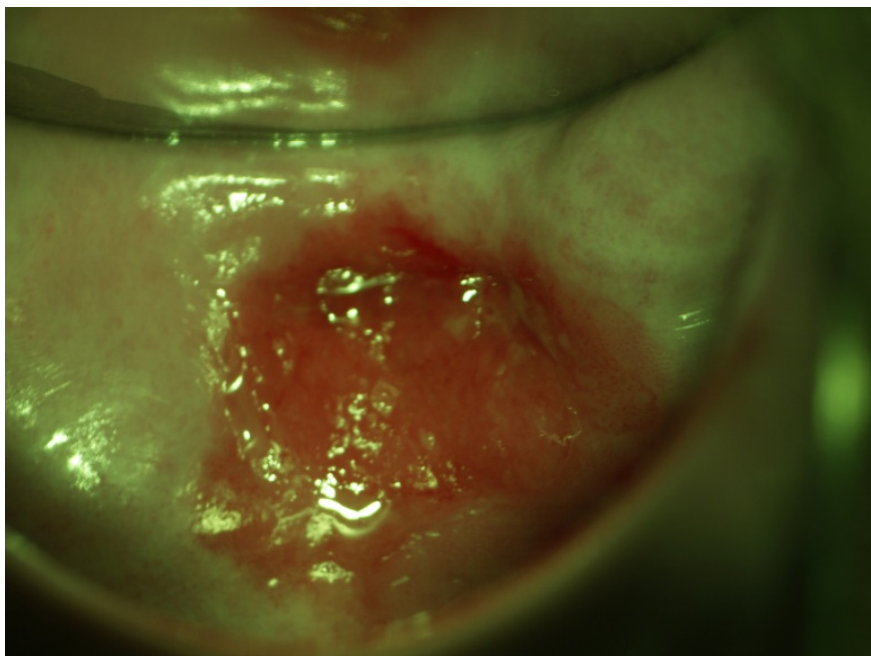
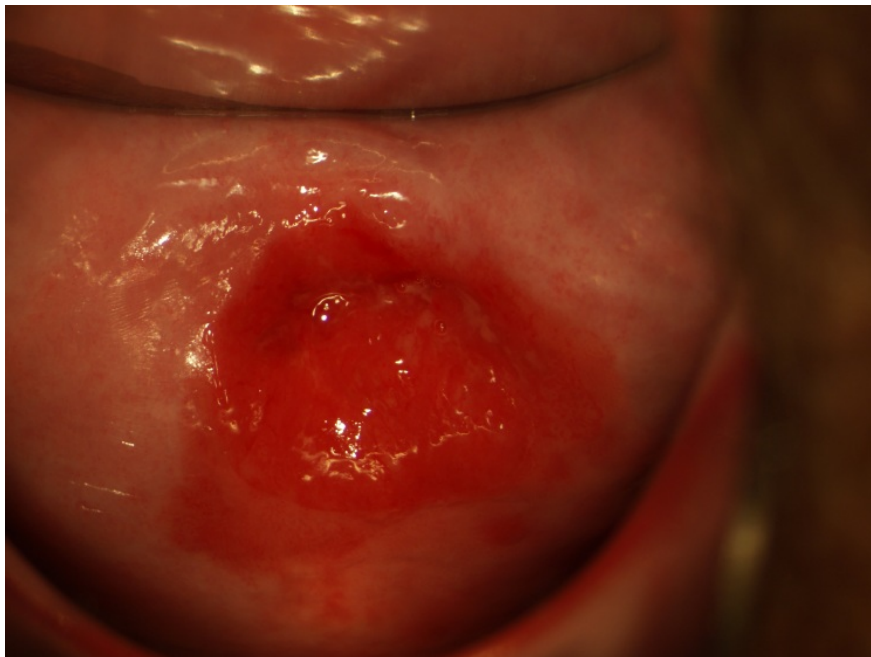Heller DS, Wallach RC. Vulvar Disease . A Clinicopathological Approach. Informa Healthcare USA, Inc., 2007.



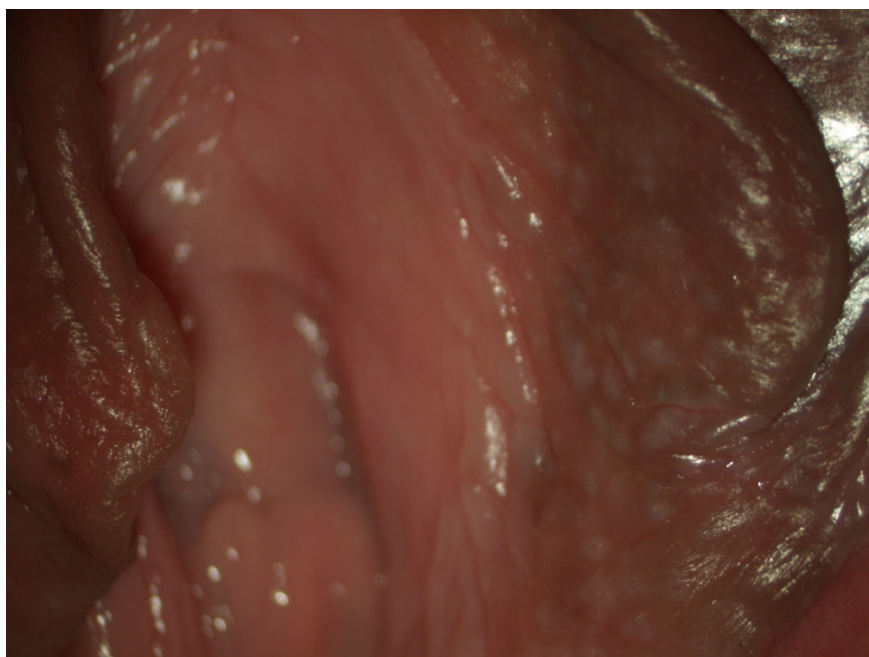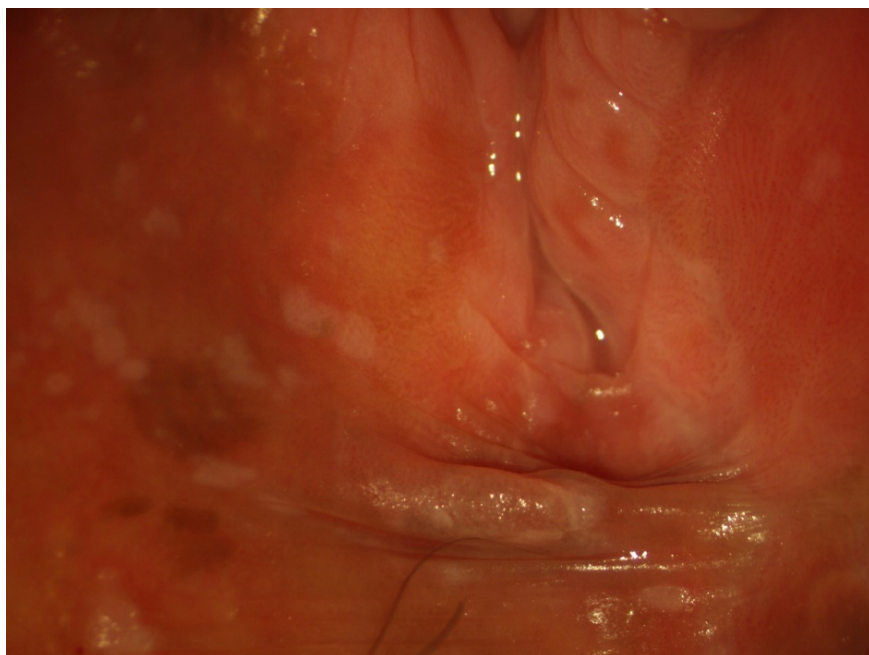
*planoelularni karcinom vagine v zadnjem fornixu, cerviks je normalen, na pregled prišla zaradi patoloških BMV*



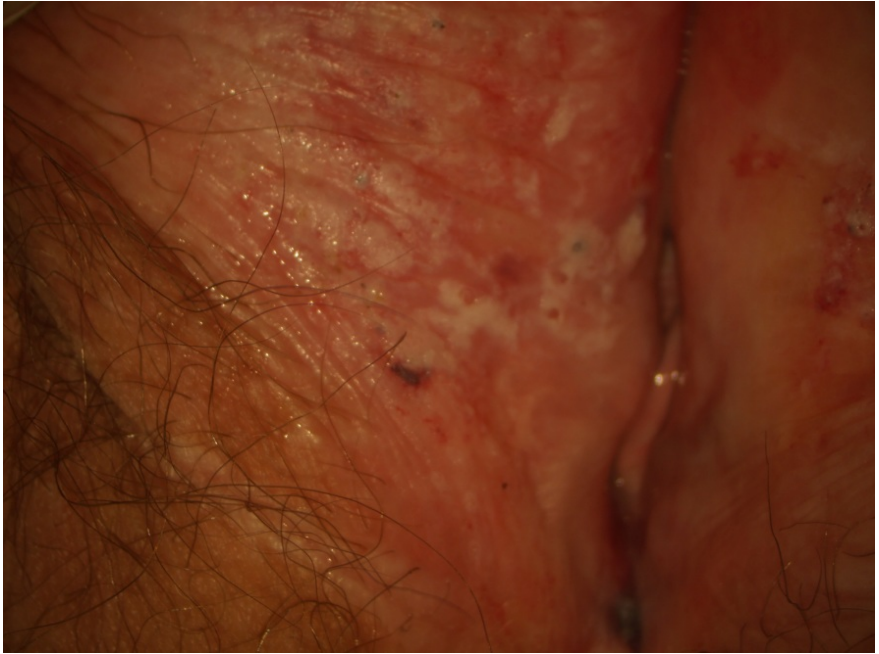*erozija vagine*



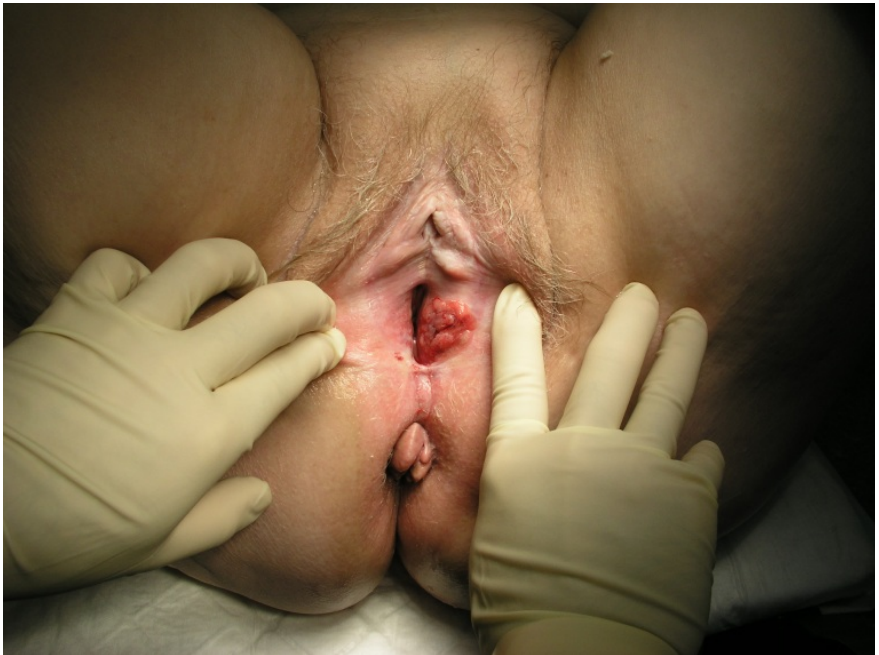VIN 3

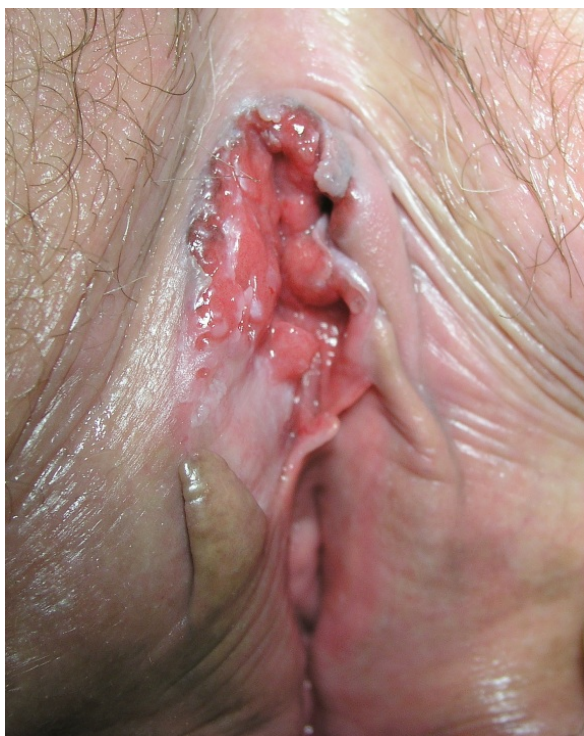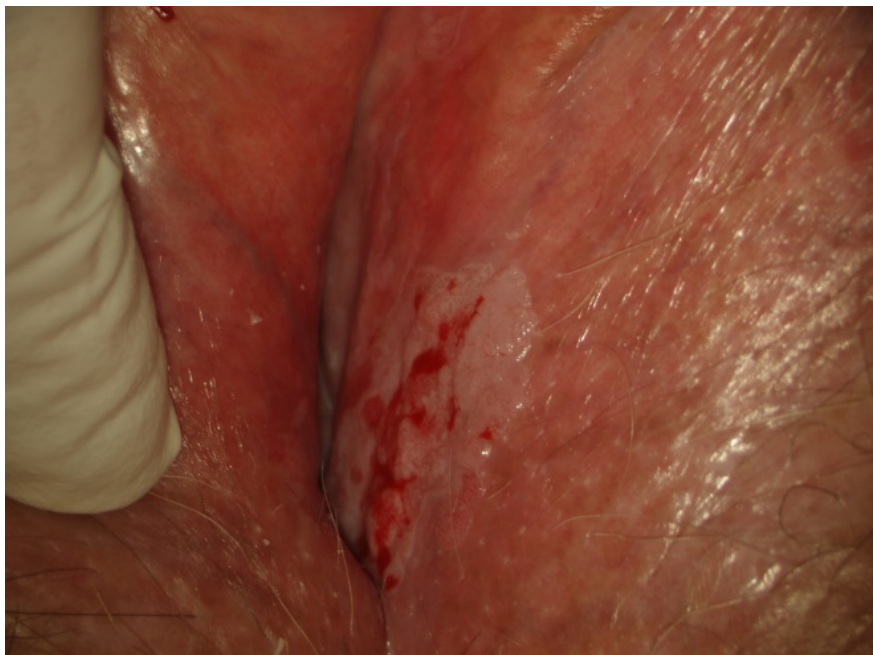


*ploščatocelična hiperplazija*

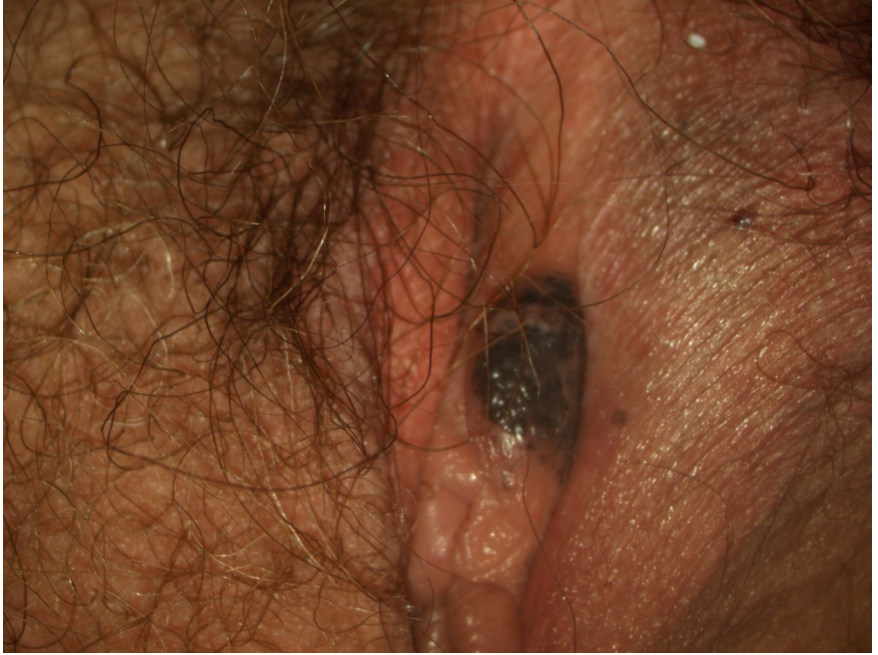

*ploščatocelični karcinom*





*pigmentiran nevus*



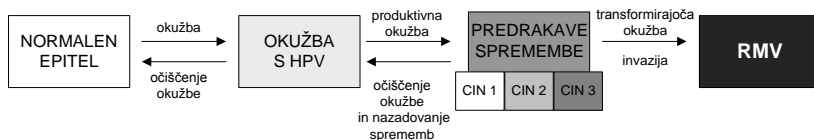
# Pomen izvida testa HPV v kolposkopski ambulanti

Urška Ivanuš, Maja Primic Žakelj

## Naravni potek okužbe s humanimi papilomskimi virusi (HPV) in rak materničnega vratu (RMV)

### Okužba s HPV je nujen, a ne zadosten razlog za nastanek RMV

Ukrepi za preprečevanje raka materničnega vratu (RMV) temeljijo na poznavanju zakonitosti naravnega poteka okužbe s humanimi papiloma virusi (HPV) in razvoja bolezni. RMV se razvija postopoma, preko predrakavih sprememb (CIN) do raka. Proces je dolgotrajen, v povprečju traja 10 ali več let (1). Začne se z okužbo anogenitalnega področja z onkogenimi HPV (okužba s HPV), ki vztraja (dolgotrajna okužba) ter sčasoma povzroči predrakave spremembe v celicah materničnega vratu (produktivna okužba), ki postopoma preko predrakavih sprememb nizke (CIN 1) in nato visoke stopnje (CIN 2, CIN 3) napredujejo v RMV (transformirajoča okužba) (Slika 1). Okužbo s HPV testi z analitično visoko občutljivostjo (PCR) potrdijo pri okoli 99 % RMV (2).



**Slika 1:** Tri stopnje razvoja RMV. (a) Akutna okužba s HPV, (b) vztrajanje okužbe ter razvoj predrakavih sprememb in (c) invazija, ki je značilna za RMV. Kratice: RMV ali rak materničnega vratu, HPV ali onkogenimi humani papilomski virusi. Slika je prilagojena po viru 1

Okužba s HPV je pri necepljenih, spolno aktivnih ženskah in moških zelo pogosta, vsaj enkrat v življenju se okuži večina spolno aktivnih oseb (3). Z matematičnim modelom so ocenili, da je verjetnost okužbe v eni partnerski zvezi okoli 50-odstotna (4). Čeprav še ni povsem jasno, pa raziskave nakazujejo, da je verjetnost prenosa z okužene ženske na moškega večja kot obratno in da je večja pri trajni okužbi v primerjavi s prehodno (5). V prvem letu po prvem spolnem odnosu se okuži okoli 30 % žensk, po treh letih pa že polovica (6). V večini primerov gre za prehodno, klinično nepomembno okužbo, ki se v okoli 90 % očisti že v enem letu (7). Očiščenje okužbe je ohlapno opredeljen pojem, ki ga v literaturi najpogosteje uporabljajo takrat, ko po pozitivnemu testu HPV sledi negativen izvid kontrolnega testa HPV (prehodna okužba).

S HPV so pogosteje okužene mlajše kot starejše ženske. Prevalenca okužbe s HPV je največja okoli 20. leta, nato pa se s starostjo zmanjšuje. V nekaterih državah in tudi pri nas opažamo ponoven prehodni dvig prevalence HPV pri starejših ženskah (1, 8).

### Nazadovanje CIN

Ko se okužba očisti, nazaduje tudi CIN, ki ga je okužba povzročila. Nazaduje okoli 90 % CIN 1, 30–70 % CIN 2 (odvisno od starosti ženske) in okoli 20–30 % CIN 3 (5). Da v RMV napreduje le del CIN 3 so potrdili leta 2008 objavljeni rezultati neetične raziskave v Novi Zelandiji, kjer so 30 let sledili kohorto okoli 150 žensk s CIN 3, ki jih niso zdravili, ampak le spremljali. Po 30 letih je CIN 3 napredoval v RMV pri 30 % žensk z diagnozo CIN 3 ob vključitvi v raziskavo in pri 50 % žensk, pri kateri so ugotovili CIN 3 v razmaku dveh let po vključitvi v raziskavo (2-krat histološko potrjen CIN 3 v razmaku dveh let). Pri ostalih ženskah je CIN 3 bodisi nazadoval, bodisi vztrajal kot CIN 3 in ni napredoval v RMV (9).

### **Okužba s HPV ter tveganje RMV**

Spoznanje, da je dolgotrajna okužba z onkogenimi HPV nujen, vendar ne zadosten dejavnik za nastanek RMV, je relativno novo in dovolj revolucionarno, da je bila leta 2008 zanj podeljena Nobelova nagrada. Spoznanje odpira nova vprašanja na področju etiopatogeneze RMV in rakov na splošno, na katera še nimamo vseh odgovorov. Kljub temu pa je na voljo že dovolj skladnih dokazov iz kakovostnih študij, da razumemo glavne epidemiološke značilnosti okužbe s HPV in njene vloge pri nastanku RMV.



## Nevarnostni dejavniki za vztrajanje okužbe s HPV

Glavna nevarnostna dejavnika za nastanek RMV pri ženski, ki je okužena s HPV, sta (a) vztrajnost okužbe (dlje kot okužba vztraja, večja je verjetnost za nastanek RMV) in (b) genotip HPV, s katerim je ženska okužena (HPV 16 ima največji onkogeni potencial). Znani so tudi nekateri vedenjski nevarnostni dejavniki, ki so povezani z večjim tveganjem RMV pri okuženi ženski, vendar so praviloma manj pomembni kot zgoraj naštetja dejavnika, pa tudi slabše raziskani. To so predvsem kajenje, mnogorodnost in dolgotrajno jemanje kontracepcijskih tablet. Prav tako je pomembna zmogljivost imunskega sistema okužene ženske, da očisti okužbo – ženske z oslabljenim imunskim sistemom bodo manj verjetno očistile okužbo in bodo imele zato večje tveganje RMV. Uporaba kondoma deloma zaščiti pred prenosom okužbe med spolnim odnosom, vendar ne popolnoma. Ni jasno, ali uporaba kondoma v partnerski vezi v kateri je vsaj en okužen s HPV doprinese k večjemu očiščenju virusa ali ne (5).

V literaturi se pojavlja več definicij okužb s HPV, ki so vezana bodisi na klinično sliko okužbe (prisotnost CIN), trajanje okužbe ali izvid testa HPV. Te okužbe se med seboj razlikujejo tudi po tveganju RMV. V nadaljevanju so povzete glavne definicije okužb ter njihova tveganja.

### Vrste okužb glede na klinično sliko

**Klinično nema okužba** je okužba, ki ne povzroča patoloških sprememb na materničnem vratu (CIN ni prisoten). V praksi imajo te ženske pozitiven izvid testa HPV in praviloma negativen izvid BMV.

- Tveganje, da imajo *HPV-pozitivne ženske z negativnim izvidom BMV* že prisoten CIN 3+ je izjemno majhno in je primerljivo tveganju, ki ga imajo ženske z dvojno negativnim testom, zato te ženske ne potrebujejo takojšnje nadaljnje diagnostike. Te ženske imajo večje tveganje CIN 3+ v prihodnosti, in sicer večje kot ženske po patološkem izvidu BMV, zato jih je potrebno spremljati do očiščenja okužbe oz. negativnega testa HPV. Sedem-letno tveganje CIN 3+ je pri njih okoli 6 % v primerjavi s 4,7 % tveganjem, ki ga imajo ženske po patološkem izvidu BMV (10).
- Večina prehodnih okužb je klinično nemih, medtem ko so dolgotrajne okužbe praviloma produktivne.

**Produktivna okužba** je okužba, ki povzroča **patološke spremembe materničnega vratu (CIN)** (Slika 1).

- Trajna okužba je praviloma produktivna, prehodne okužbe so lahko produktivne ali klinično neme.
- Produktivna okužba se lahko očisti, očiščenje produktivne okužbe vodi v nazadovanje CIN.
- Produktivna okužba se lahko pojavi že kmalu po okužbi s HPV in nato vztraja več let ali desetletij. Dlje kot traja, manjša je verjetnost, da se bo očistila in večja je nevarnost transformirajoče okužbe (1).

**Transformirajoča okužba** je okužba, pri kateri pride do invazije neoplastično spremenjenih celic čez bazalno membrano sluznice, gre za **prehod iz CIN 3 v RMV** (Slika 1).

- Pogoj za nastanek RMV je več let ali desetletij trajajoča okužba. Dlje kot okužba traja, večje je tveganje RMV.
- RMV se lahko pojavi (sicer izjemno redko) tudi pri mladih dekletih pred 20. letom, pri katerih je verjetnost več let trajajoče okužbe majhna. Vzroki za te hitro potekajoče, agresivne RMV niso povsem jasni, ponavadi so bolj agresivni raki povezani z okužbo s HPV 16. Hitro potekajočih RMV ne moremo preprečiti, jih je pa na srečo zelo malo.

#### Vrste okužb glede na trajanje okužbe

V literaturi navajajo več tipov okužb glede na trajanje, vendar so definicije ohlapne, povzamemo pa jih lahko v naslednje tri sklope:

**Prehodna okužba** je kratkotrajna in spontano izzveni v enem letu ali dveh, najpogosteje jo definirajo kot okužbo z negativnim kontrolnim testom HPV po predhodno pozitivnem testu HPV. Lahko je produktivna, ni pa transformirajoča.

**Dolgotrajna okužba** traja vsaj 1–2 leti, najpogosteje je definirana z dvema zaporednima testoma HPV v razmiku vsaj enega leta, ki pokažeta isti genotip HPV. Je pogoj za nastanek RMV (v določenem deležu je transformirajoča), vendar se lahko tudi očisti in CIN spontano nazaduje.

- *Dolgotrajna okužba je praviloma produktivna.*  
Pri dokazani sedem let trajajoči okužbi so ženske brez CIN 2+ izjemno redke (7).

- *Del dolgotrajnih okužb se očisti in CIN nazaduje.*

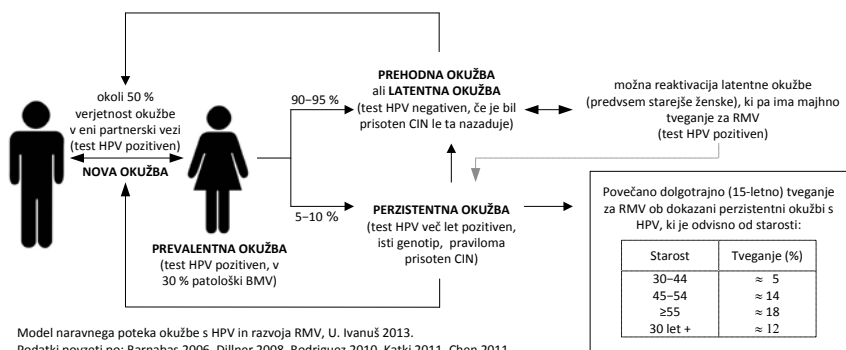
Pri dokazani dve leti trajajoči okužbi z najbolj onkogenim genotipom (HPV 16) bo v petnajstih letih po prvi ugotovitvi okužbe za RMV zbolela manj kot petina žensk (11). Dlje kot traja okužba, manj verjetno se bo očistila.

- *Del dolgotrajnih okužb postane transformirajočih, razvije se RMV.*

Starejše ženske s dolgotrajno okužbo imajo večje tveganje RMV kot mlajše, saj okužba pri njih navadno traja dlje (7). Tveganje RMV v obdobju 16 let po dve leti trajajoči okužbi je pri ženskah starih 30–44 okoli 5-odstotno, pri ženskah starih 55–65 let pa že okoli 20 % (11). Tveganje je večje, če gre za okužbo s HPV 16 ali 18 in kadar BMV pokaže patološke spremembe. Dolgotrajna okužba s HPV pomembno poveča tudi tveganje žleznih sprememb visoke stopnje in adenokarcinoma (12).

**Latentna okužba** je okužba, pri kateri je virus sicer prisoten v celicah materničnega vratu, vendar je nem oziroma neaktiven, zato ga s testom HPV ni mogoč zaznati (ženska ima negativen test HPV). Latentna okužba ni produktivna in ni transformirajoča. Ženske z negativnim izvidom testa HPV (bodisi niso okužene ali pa imajo latentno okužbo) imajo zelo majhno tveganje RMV, manjše kot ženske z negativnim izvidom BMV. Tveganje CIN 3+ v sedmih letih po enem negativnem testu HPV je 0,17 % v primerjavi z 0,36-odstotnim tveganjem po negativnem BMV. Tveganje CIN 3+ po dveh zaporednih negativnih testih HPV je še manjše (10).

Slika 2 prikazuje verjetnost ter povprečen časovni okvir posameznih dogodkov v naravnem poteku okužbe s HPV in razvoja RMV pri ženski (prenos, očiščenje ali vztrajanje okužbe, reaktivacija latentne okužbe, razvoj CIN in RMV).



**Slika 2:** Model naravnega poteka okužbe z onkogenimi humanimi papilomskimi virusi (HPV) in nastanek raka materničnega vratu. Kratice: HPV ali onkogeni humani papilomski virusi, BMV ali bris materničnega vratu za citološki pregled.

### Vrste okužb glede na izvid testa HPV

Na splošno velja, da negativen izvid testa HPV pri ženski pomeni izjemno majhno tveganje predrakavih sprememb visoke stopnje ali RMV, medtem ko pozitiven izvid testa HPV predstavlja večje tveganje, čeprav bo večina okužb izzvenela (1, 13). HPV-pozitivne ženske imajo večje tveganje tako ploščatoceličnega kot žleznega RMV(12).

Ker obstoječi testi HPV sami po sebi ne omogočajo ločevanja prehodnih od dolgotrajnih okužb, v praksi navadno ne vemo ali HPV-pozitivna ženska, ki je prišla v ambulanto, preboleva prehodno ali dolgotrajno okužbo in ali ima HPV-negativna ženska latentno okužbo ali ne. Zato se v klinični praksi uporabljajo drugačne definicije za vrsto okužbe s HPV.

**Prevalentna okužba** je okužba, pri kateri ima ženska pozitiven test HPV, vendar ni znano, ali gre za prehodno ali dolgotrajno okužbo. V ambulanti imamo najpogosteje opraviti prav s prevalentnimi okužbami, še posebej če ima ženska le en izvid testa HPV. Tveganje pri prevalentni okužbi je večje kot tveganje pri prehodni okužbi in manjše kot tveganje pri dolgotrajni okužbi. Tveganje je odvisno od preteklih izvidov ženske. Če je imela ženska v preteklosti negativne izvide BMV in/ali testa HPV, je verjetnost, da gre za dolgotrajno okužbo manjša in ima zato manjše tveganje. Če se ženska v preteklosti ni udeleževala presejalnih pregledov ali če je imela patološke izvide BMV ali testa HPV, je verjetnost dolgotrajne okužbe večja, zato je njeno tveganje večje. V nadaljevanju so podana nekatera tveganja ob

prevalentni okužbi (iz literature), ki so jih ugotovili pri ženskah, ki so se redno udeleževale presejalnih pregledov.

- Slaba tretjina žensk s prevalentno okužbo ima patološke spremembe v celicah materničnega vratu (atipične ploščate celice, neopredeljene ali patološke spremembe višje stopnje), vendar ko okužba izzveni, izginejo tudi te spremembe (10, 14, 15).
- Okoli 2 % žensk s prevalentno okužbo ima CIN 3+, tveganje je večje, če ima ženska patološki izvid BMV (7–8 %) kot če ima ob tem negativen izvid BMV (tveganje primerljivo dvojno negativnemu izvidu) (10).

Če je ženska v zadnjih 24–48 urah pred odvzemom vzorca za test HPV imela spolne odnose z okuženim moškim, je mogoče, da bo izvid testa HPV lahko (ni pa nujno) napačno pozitiven zaradi prenosa okuženih celic moškega na sluznico ženske (16, 17).

**Nova okužba** je okužba, ki jo najdemo pri ženski po predhodno negativnih testih HPV. V 90 % gre za prehodno okužbo, ki se bo očistila v enem do dveh letih. Tveganje RMV v naslednjih nekaj letih je zelo majhno.

**Intermitentna okužba** je okužba, pri kateri je imela ženska najprej test HPV pozitiven, nato negativen in nato spet pozitiven. Ni jasno, ali gre za ponovno okužbo, reaktivacijo latentne okužbe ali napačno negativen test HPV v preteklosti. Tveganje RMV pri novo odkriti intermitentni okužbi je zelo majhno, enako tveganju pri novi okužbi.

#### Razvoj imunosti po okužbi s HPV

Nekatere ženske, pri katerih se je virus očistil, razvijejo humoralno in/ali celično imunost na genotip(e) s katerim(i) je bila okužena, vendar se stopnja imunosti med ženskami razlikuje; ni znano ali je ta imunost lahko trajna. Pri ženskah, kjer je bila okužba prehodna in se je hitro očistila, pogosto ne pride do razvoja imunosti. Te ženske ostanejo dovzetne za nove okužbe z istim (in seveda drugimi) genotipom tudi v prihodnje (18). Ponovna ugotovitev okužbe z istim genotipom HPV (po tem, ko je okužba že izzvenela) se pojavlja v 5–20 % (odvisno od starosti ženske, dolžine spremljanja ženske po očiščenju okužbe in definicije očiščenja) (5). Ni povsem jasno, koliko k ponovni detekciji istega genotipa prispevajo ponovne okužbe z istim genotipom (večkratni prenos okužbe med partnerjema ni tako redek, prav tako je možna avtoinokulacija ali prenos okužbe na genitalno območje z drugih sluznic ženske), koliko reaktivacija latentne okužbe in koliko napačno

negativni izvidi testa HPV (negativen test kljub prisotni okužbi s HPV) (1, 5, 19).

## **Klinični pomen izvida testa HPV v kolposkopski ambulanti**

V Sloveniji se test HPV uporablja kot pomoč pri odločitvi, ali ženska potrebuje kolposkopski pregled ali ne (triažni test HPV)

Strokovna skupina za pripravo Smernic za celostno obravnavo žensk s predrakavimi spremembami materničnega vratu (20) je po obsežnem pregledu literature v letu 2011 pripravila nove algoritme za obravnavo žensk s patološkim presejalnim izvidom, ki temeljijo na sodobnih znanstvenih spoznanjih. V Sloveniji kot dopolnilno za ocenjevanje tveganja CIN 2+ uporabljamo (podobno kot v Angliji) triažo s testom HPV (hc2), ki zazna okužbo s 13 genotipi onkogenimi HPV.

Indikacije za uporabo triažnega testa HPV so:

- atipične ploščate celice, neopredeljene (APC-N);
- ploščatocelična intraepitelijska neoplazija nizke stopnje (PIL-NS), pri ženskah starih 35 let ali več;
- atipične žlezne celice, neopredeljene (AŽC-N),
- spremljanje žensk s CIN 1;
- CIN - po zdravljenju.

Razlogi za vključitev testa HPV program Zora

Test HPV ima ob navedenih indikacijah in ob upoštevanju priporočenih časovnih intervalov za testiranje naslednje prednosti pred kontrolnim BMV (13, 21):

- je *bolj občutljiv* (z njim prepoznamo več žensk s CIN 2+) kot BMV
- ima *večjo negativno napovedno vrednost* (verjetnost, da ženska z negativnim izvidom nima bolezni ali, da ne bo zbolela v kratkem) kot BMV
- ima *primerljivo specifičnost* (z njim prepoznamo enak delež žensk, ki ne potrebujejo zdravljenja) kot BMV
- izvid testa HPV je *bolj ponovljiv* (primerljiv med različnimi laboratoriji), ker ne gre za subjektivno oceno vzorca kot pri BMV;
- delež *neuporabnih vzorcev* je manjši.

Ženske z negativnim testom HPV lahko bolj varno vrnemo v presejanje kot ženske z negativnim BMV. Tveganje ženske z APC-N ob negativnem testu HPV je primerljivo tveganju ženske, ki ima negativen izvid presejalnega BMV (0,36 %) in je primerljivo tveganju pri dvojnem negativnem izvidu (negativen BMV in test HPV, 0,16 %), zato je žensko z APC-N ob negativnem testu HPV varno vrniti v presejanje (10).

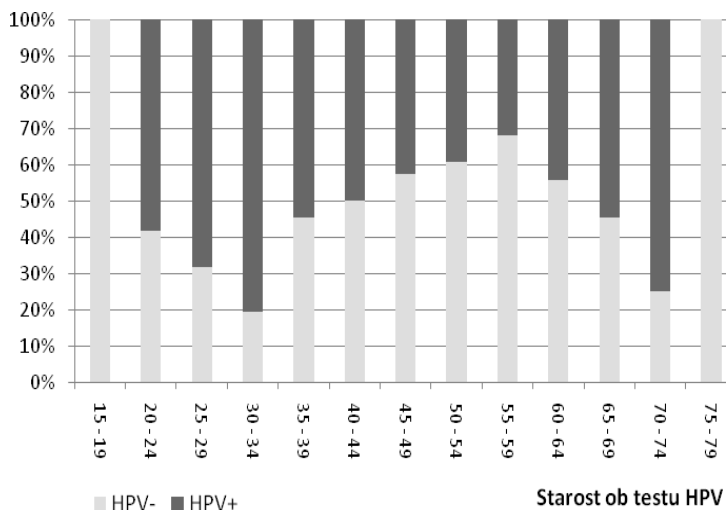
Triažnemu testu HPV je po smernicah priključen praviloma tudi kontrolni BMV (razen pri spremljanju CIN 1), kar sicer poveča občutljivost za prepoznavanje CIN 2+, vendar na račun nekoliko manjše specifičnosti (22).

Ena izmed pomembnih omejitev pri uporabi triažnega testa HPV je nizka specifičnost triažnega testa HPV, če s testom odkrivamo veliko prehodnih okužb. Odkrivanje prehodnih okužb vodi do prekomerne obremenitve žensk in zdravstvenega sistema z nepotrebniimi kontrolnimi pregledi ter diagnostičnimi in terapevtskimi posegi. Z upoštevanjem navodil smernic se v določeni meri prekomernemu odkrivanju prehodnih okužb lahko izognemo s (1) časovnim zamikom prvega triažnega testiranja (ki ga opravimo 6-12 mesecev po diagnozi, ki je indikacija za testiranje), (2) s ponavljanjem testa HPV v primernih časovnih intervalih (ne prehitro) in (3) z uvedbo starostne omejitve za triažno testiranje na HPV pri ženskah z PIL-NS.

#### Zakaj triažnega testa HPV ne delamo pri ženskah s patološkimi spremembami visoke stopnje in pri ženskah s PIL-NS, mlajšimi od 35 let

Kadar ima ženska v presejalnem BMV odkrite patološke spremembe visoke stopnje (APC-VS, PIL-VS ali več oziroma patološke spremembe žleznih celic) je najverjetneje okužena s HPV, zato pri njej test HPV nima dodane vrednosti. Taka ženska potrebuje kolposkopsko obravnavo ne glede na izvid testa HPV (20).

Prav tako test HPV ni primeren za mlajše ženske s PIL-NS, ker je večina mlajših žensk s to citološko diagnozo HPV-pozitivna (Slika 3). Pri teh ženskah privzamemo, da so HPV-pozitivne in jih napotimo v kolposkopsko ambulanto brez testa HPV, le glede na izvid kontrolnega BMV (20).



**Slika 3:** Delež pozitivnih in negativnih izvidov triažnih testov HPV pri indikaciji PIL-NS  $\geq 35$  let glede na starost ženske ob testiranju, 2011. Vir: Register ZORA (23).

#### Manjše število kolposkopij

V skladu s smernicami se test HPV v ginekološki ambulanti uporablja le kot eden izmed dejavnikov, s pomočjo katerega je mogoče oceniti, ali ženska potrebuje kolposkopijo. Drugi napovedni dejavniki, ki jih je treba upoštevati v skladu s smernicami, so kontrolni BMV (pri triazi žensk z začetnimi patološkimi spremembami v presejalnem BMV in pri spremljanju ženske po zdravljenju CIN), podatek o prisotnosti CIN v robovih konusa (po zdravljenju CIN) in težave, ki jih ženska navaja. Ti dejavniki skupaj z izvidom testa HPV vplivajo na to, ali bomo ženski svetovali pregled v kolposkopski ambulanti ali le spremljanje z BMV in/ali testom HPV

V zadnjih letih se potrebe po kolposkopskih pregledih v Sloveniji zmanjšujejo. Na to je vplivalo več dejavnikov:

- *Manj je patoloških izvidov presejalnih BMV.*

Delež žensk, ki potrebuje dodatno diagnostično obravnavo zaradi patološkega izvida presejalnega BMV, se je po uvedbi programa Zora zmanjšal s 16 % (Pap II in več) v letu 2003 na manj kot 5 % v letu 2011 (APC-N in več) (24). Hkrati se je za okoli 30 %



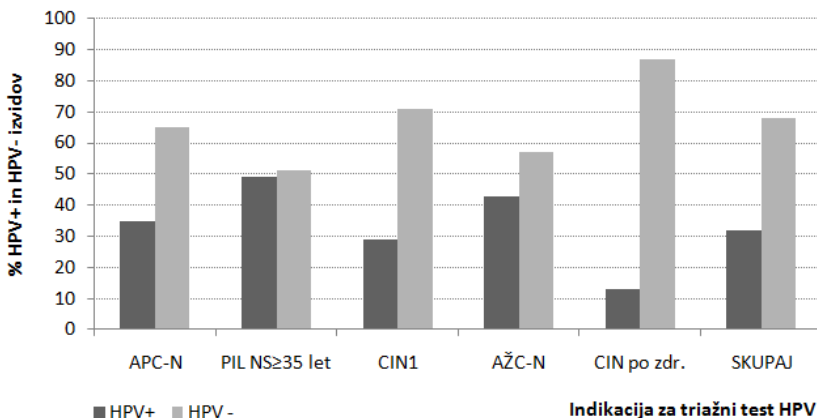
zmanjšala incidenca RMV, kar pomeni, da so presejalci in citologi pomembno izboljšali specifičnost citološke diagnostike, pri čemer pa so ohranili visoko občutljivost. To kaže tudi analiza novih primerov RMV – v zadnjih letih zbolevalo predvsem ženske, ki se ne udeležujejo presejalnih pregledov (24). Zmanjšanje deleža patoloških izvidov presejalnih BMV je zmanjšalo potrebe po koloskopiji, saj se večji delež žensk kot prej vrne v triletni presejalni krog in manjši delež kot prej potrebuje kolposkopijo.

- *Izboljšala se je triaža žensk z začetnimi patološkimi spremembami v BMV in CIN 1.*

Z uvedbo triažnega testa HPV in velikega deleža HPV-negativnih izvidov triažnega testa pri ženskah z APC-N in PIL-NS (starih 35 let in več), ki je v Sloveniji okoli 70 % in 50 % (Slika 4), in dejstvu, da ima ženska z negativnim izvidom testa HPV in citološko diagnozo APC-N zelo majhno tveganje za RMV, se lahko večina žensk prej in bolj varno vrne v presejanje (glede na smernice iz leta 2006). Pričakujemo lahko, da se bo število kolposkopij zmanjšalo za okoli 50 % (25). Prav tako bo zaradi negativnega testa HPV v presejanje po enem letu vrnjenih 70 % žensk s predhodno diagnozo CIN 1, na kolposkopijo jih bo napotenih le 30 % (Slika 4).

- *Skrajšal se je čas sledenja žensk po zdravljenju CIN.*

Z uvedbo testa HPV v sledenje žensk se po zdravljenju CIN ženska z negativnim izvidom testa HPV lahko prej in bolj varno vrne v presejanje kot tista z negativnim izvidom BMV. Okoli 85 % žensk ima po konizaciji negativen izvid testa HPV (Slika 4). Ker je obdobje sledenja krajše, je manjša verjetnost, da bo ženska v obdobju spremljanja obravnavana v kolposkopski ambulanti (26).



**Slika 4:** Delež pozitivnih in negativnih izvidov triažnega testa HPV po indikacijah, vsi testi HPV, 2011. Vir: Register ZORA (23).

#### Bolj zahtevna kolposkopska diagnostika

Zaradi boljše prepoznavne žensk z večjim in manjšim tveganjem RMV danes potrebuje kolposkopijo manj žensk kot nekoč, vendar imajo te povečini večje tveganje RMV. Večina žensk v kolposkopski ambulanti je HPV-pozitivnih, saj bodo s triažnimi metodami HPV-negativne ženske v veliki meri že prej izločene iz intenzivne obravnave (tako pri APC-N kot PIL-NS pri ženskah starih 35 let in več, kot pri sledenju pri CIN 1 in po zdravljenju CIN). Ženske s patološkimi spremembami visoke stopnje in mlajše ženske s PIL-NS (ki so v kolposkopsko ambulanto napotene brez testa HPV) so prav tako povečini HPV-pozitivne.

Naloga kolposkopista je, da med ženskami z že povečanim tveganjem prepozna tiste, ki že imajo patološke spremembe visoke stopnje in potrebujejo zdravljenje, kot tudi tiste, ki teh sprememb nimajo in zdravljenja ne potrebujejo. Če slednje niso prepoznane, to vodi do nepotrebne invazivne diagnostike in lahko tudi zdravljenja.

Uvedba triažnega testa HPV ima lahko za posledico večje odkrivanje produktivnih prehodnih okužb in zato prekomerno invazivno diagnostiko, odkrivanje predrakavih sprememb CIN, ki bi nazadovale in prekomerno zdravljenje. Odkrivanju produktivnih prehodnih okužb se je do določene mere mogoče izogniti z upoštevanjem indikacij za triažni test HPV in ustreznimi časovnimi intervali med testi.

Nevarnost prekomerne invazivne diagnostike in tudi zdravljenja obstaja tudi, če se kolposkopist preveč zanaša na pozitiven izvid testa HPV in/ali BMV. Le celostna obravnava ženske, upoštevanje vseh njenih preteklih in sedanjih izvidov, s kakovostno kolposkopsko obravnavo, je varna za žensko – tako z vidika pravočasnega odkrivanja bolezni kot preprečevanja prekomerne diagnostike in zdravljenja. Bolj kot je kolposkopist izurjen in boljši kot so pogoji za kolposkopijo, večja je verjetnost pravilne prepoznave tako bolnih kot zdravih. Če kolposkopist zaključi, da je bila kolposkopska ocena zadovoljiva in ni patoloških sprememb, ima njegova odločitev enako težo, kot če odvzame vzorec tkiva za histopatološki pregled in je rezultat negativen (20).

#### Ženske, ki so v preteklosti imele vsaj en test HPV negativen, imajo manjše tveganje RMV

Dlje časa kot bomo v presejalnem programu uporabljali test HPV, večkrat se bo zgodilo da bo na pregled prišla ženska s pozitivnim testom HPV ali patološkim BMV, ki je v preteklosti že imela vsaj en test HPV z negativnim izvidom. Taka ženska ima manjše tveganje kot bi ga imela, če v preteklosti ne bi imela negativnega izvida testa HPV. Najverjetneje sedaj preboleva prehodno okužbo (mlajše ženske) ali pa da gre za reaktivacijo stare okužbe (starejše ženske). V obeh primerih pravimo, da gre za novo okužbo, ki ima izjemno majhno tveganje za CIN 3+ v nekaj naslednjih letih (do naslednjega pregleda) (10, 13). Tveganje pri novih okužbah ni povezano s starostjo ženske (7).

#### Ženske z dolgotrajno okužbo imajo veliko tveganje CIN 2+

Na dolgotrajno okužbo posumimo, ko ima ženska dvakrat zaporedoma pozitiven izvid testa HPV v razmaku enega do dveh let. Dlje kot traja okužba, večje tveganje CIN2+ ima ženska. Taka ženska potrebuje kolposkopski pregled.

Dolgotrajna okužba je praviloma produktivna, vendar bo okoli 2–3 % žensk s to okužbo tudi po sedmih letih vztrajanja okužbe še vedno imela normalne citološke in histološke izvide (7). To vnaša v obravnavo ženske v kolposkopski ambulantni velike težave, saj se lahko zgodi, čeprav redko, da ima ženska več zaporedno pozitivnih testov HPV, pri tem pa nima patološkega izvida BMV in tudi kolposkopski izvid je normalen. Obravnava takih žensk je težavna in le dobra kolposkopska diagnostika lahko prepreči prekomerno diagnostiko in zdravljenje pri teh ženskah. V različnih državah

te ženske različno obravnavajo; na Finskem in na Danskem žensk ne vrnejo v presejanje, dokler se okužba s HPV ne očisti, medtem ko v Angliji tako žensko vrnejo v 3-letni presejalni krog (20, 26-28) (Slika 5). Za vrnitev ženske z dolgotrajno okužbo v presejanje je ključnega pomena zelo kakovostna kolposkopska diagnostika z visoko negativno napovedno vrednostjo. V Sloveniji se ženske ne vrnejo v presejanje, dokler se okužba s HPV ne očisti (20).

#### **PERZISTENTNA OKUŽBA s HPV BREZ PATOLOŠKIH SPREMEMB**

- ≈2-3 % žensk kljub več let trajajoči perzistentni okužbi nima patoloških sprememb materničnega vratu (negativni BMV, negativna kolposkopija in histologija)

Obravnava take ženske je težavna in odpira več vprašanj:

- Gre res za perzistentno okužbo ali gre za ponovno okužbo?
- Kako ukrepati?

V različnih državah različno ukrepajo: na Finskem, Danskem in v Sloveniji ženske ne vrnemo v presejanje, preden se okužba ne očisti in je test HPV negativen; v Angliji žensko vrnejo v 3-letni presejalni interval, če ima negativen BMV in normalen kolposkopski izvid.

Čeprav je pozitiven izvid testa HPV povezan z večjim tveganjem za RMV, je to tveganje s kliničnega vidika kratkoročno slabo oprijemljivo, tako za ginekologa kot pacientko. Več let trajajoče okužbe brez CIN 2+ so izjema, vendar obstajajo. Ni jasno, kakšna je najbolj varna obravnava žensk v tem primeru (tako z vidika pravočasnega odkrivanja CIN 2+ kot z vidika preprečevanja prekomerne diagnostike in zdravljenja). Nujna je kakovostna kolposkopska diagnostika pri izkušenem kolposkopistu. V Sloveniji velja, da žensko s pozitivnim izvidom testa HPV ne vrnemo v presejanje, dokler se okužba ne očisti in je test HPV negativen.

Perzistentna okužba s HPV brez patoloških sprememb materničnega vratu. Povzela U. Ivanuš po: Kalliala 2005, Rodriguez 2010, Kocken 2011, Uršič Vrščaj 2011, Smith 2012.

**Slika 5:** *Obravnava ženske z dolgotrajno okužbo s HPV in negativnim BMV, kolposkopijo in histologijo.*

V praksi dva zaporedno pozitivna testa HPV pri isti ženski še ne pomenita, da gre za dolgo trajno okužbo, saj gre lahko za novo okužbo z drugim ali istim genotipom. Ni redko, da si partnerja »podajata« okužbo in znano je, da okužbe, ki se hitro očistijo, pogosto ne povzročijo imunosti na okužbo z istim genotipom, zato se lahko ženska večkrat okuži z istim genotipom HPV, vendar gre pri tem za večkratne prehodne okužbe in ne vztrajanje ene same okužbe (18).

Ne v Sloveniji, ne drugod po svetu, kjer v presejalnih programih uporabljajo teste HPV, algoritmi za ukrepanje zaenkrat niso prilagojeni temu, da je tveganje RMV odvisno ne le od sedanjih, ampak tudi izvidov iz preteklih obravnav. Nekateri strokovnjaki predlagajo, da bi prešli iz »algoritemske« obravnave žensk na individualno »oceno tveganja« pri posamezni ženski. Ocena tveganja bi vsebovala različne elemente, ki so povezani s tveganjem RMV (sedanji in pretekli izvidi BMV in testa HPV, podatek o cepljenju proti HPV, starost ženske...). Ženske z majhnim tveganjem bi vrnilo v presejanje, ženske s srednjim tveganjem bi spremljali na kontrolnih pregledih, ženske z velikim tveganjem pa bi bile napotene na obravnavo v kolposkopsko ambulanto (1).

Negativen izvid testa HPV ni 100 % zagotovilo, da ženska nima ali ne bo zbolela za RMV

Ženska z negativnim izvidom testa HPV (hc2) ima izjemno majhno tveganje RMV, ne glede na starost in ne glede na izvid BMV (10, 13). Tveganje RMV v nekaj letih po negativnem izvidu je skoraj nično in veliko manjše kot je tveganje po negativnem BMV ali negativni kolposkopiji (5, 29-31), prav tako je izjemno majhno tveganje RMV v obdobju 15 ali več let po negativnem testu HPV (11, 31, 32). Kljub temu negativen test HPV ni zagotovilo, da ženska nima ali ne bo razvila RMV. Čeprav so taki primeri redki, se dogajajo (30).

## ŽENSKA z RMV in negativnim testom HPV

Tveganje za RMV po negativnem testu HPV je izjemno majhno:

- $\approx 3/10.000$  žensk z negativnim izvidom hc2 (kumulativno 15-letno tveganje)
- tveganje je manjše po negativnem hc2 kot negativnem BMV

Kljub temu se zgodi, da ima ženska ob diagnozi RMV negativen test HPV. Razlogi niso povsem znani:

- Okužbe s testom nismo zaznali (napačno negativen test HPV)
- Okužba je izzvenela po razvoju RMV?
- RMV brez okužbe z (znanimi) visokotveganimi genotipi HPV?
- Še neznani vzroki?

Tudi z bolj pogostim pregledovanjem ali uporabo analitično bolj občutljivih testov, ne bi pravočasno odkrili vseh žensk z RMV. Prepogosto pregledovanje in uporaba analitično visoko občutljivih testov ne poveča pomembno odkrivanja RMV, povzroči pa veliko prekomerne invazivne diagnostike zaradi odkrivanja prehodnih okužb s HPV in zdravljenja zaradi odkrivanja CIN 2 (in tudi CIN 3), ki bi spontano nazadoval.

Ne poznamo metode, s katero bi lahko preprečili vse RMV.

Tveganje za RMV po negativnem testu HPV. Povzela U. Ivanuš po: Sankaranarayanan 2009, Arbyn 2012, Castle 2009a, Castle 2009b, Hesselink 2008, Rodriguez 2010.

### *Slika 6: Tveganje RMV po negativnem testu HPV.*

Pri večini žensk, ki so zbolele za RMV in so imele negativen izvid testa HPV, ni bilo mogoče odkriti okužbe, ker je bila količina virusa pod mejo zaznave testa. Vendar tudi ob uporabi analitično visoko občutljivega testa (ki zazna že zelo majhne količine virusa) ne bi odkrili vseh žensk z RMV (30). Ne vemo, ali je pri teh ženskah okužba s HPV po nastanku HPV izzvenela, ali je količina virusa na materničnem vratu tako majhna, da je ni mogoče zaznati niti z najbolj občutljivimi testi ali pa ti raki niso bili povezani z okužbo z (znanimi) onkogenimi HPV. Dejstvo je, da ne poznamo metode, s katero bi bilo mogoče pri udeleženkah presejalnih programov pravočasno odkriti vse predrakave spremembe na materničnem vratu in 100 % preprečiti nastanek raka. Tako kot pri drugih rakih, tudi pri RMV obstajajo taki, ki jih ni mogoče preprečiti. To so najpogostejše zelo agresivni raki, ki se izognejo počasnemu naravnemu poteku, pogosti pa so prav pri mladih ženskah (33) (Slika 6).

Tudi tveganje CIN 3+ je po negativnem testu HPV izjemno majhno in je manjše kot po negativnem BMV. V petih letih po negativnem testu bo CIN 3+ odkrit pri okoli 0,17 % žensk z negativnim testom HPV in pri okoli 0,36 % žensk z negativnim BMV (10). HPV-negativne ženske s patološkim

izvidom BMV nimajo pomembno večjega 5-letnega tveganja za CIN 3+ kot ženske z negativnim izvidom BMV (10, 13).

Majhno tveganje RMV in nekoliko večje, a še vedno majhno tveganje CIN 3+ po negativnem testu HPV se sklada z znanimi dokazi o naravnem poteku okužbe s HPV ter počasnem razvoju RMV, prav tako tudi z dokazi o nazadovanju določenega deleža CIN 3.

#### Uporaba analitično visoko občutljivih testov za odkrivanje okužb ni upravičena, saj prinese več škode kot koristi

Ženske, ki imajo RMV ali zbolijo za RMV v nekaj letih po negativnem testu HPV so najverjetneje imele količino virusa pod mejo zaznave testa HPV. Pred razvojem klinično dobro občutljivih testov HPV z visoko negativno napovedno vrednostjo (kot je današnji hc2) so bili taki primeri bolj pogosti, danes pa so izjemno redki. Zastavlja se vprašanje, ali bi bila zato, da bi pri teh ženskah pravočasno odkrili pravočasno predrakave spremembe, upravičena uporaba testov z visoko analitično občutljivostjo (PCR metode, ki zaznajo tudi zelo majhne količine virusa). Raziskave so pokazale, da uporaba visoko analitičnih testov za odkrivanje okužb ni upravičena in je celo škodljiva:

- Z analitično bolj občutljivimi metodami sicer odkrijemo v populaciji več klinično nemih in produktivnih okužb kot z analitično srednje občutljivimi metodami (kot je npr. hc2), ki pa so povečini prehodne in ne doprinesejo k večjemu preprečevanju RMV (7).
- Zaradi dodatnega odkrivanja prehodnih produktivnih okužb narašča število kolposkopij in biopsij, narašča tudi število odkritih CIN 2 in 3 (ki bi, če jih ne bi odkrili in zdravili, naadovali), ki jih nato zdravimo. Ženske so po nepotrebnem podvržene dodatni diagnostiki in zdravljenju.
- Kadar analitično visoko občutljiv test pokaže okužbo s HPV in histologija potrdi CIN 2 ali CIN 3, hc2 pa je negativen, se zmanjšuje zaupanje zdravnikov in žensk v hc2, kar lahko vodi v manjšo uporabo hc2 (in drugih klinično preverjenih testov) in večjo uporabo analitično visoko občutljivih testov, zaradi česar se odkrije še več prehodnih produktivnih okužb (7). (Slika 7).

## ŽENSKA s CIN 2, CIN 3 ali AIS in negativnim testom HPV

Tveganje za CIN3/AIS po negativnem testu HPV je majhno:

- ≈2–7/1.000 žensk z negativnim izvidom hc2 (kumulativno 5-letno tveganje)
- tveganje je manjše po negativnem hc2 kot negativnem BMV
- tveganje je večje pri mlajših ženskah

Kljub temu se zgodi, da ima ženska ob diagnozi CIN 2, CIN 3 ali AIS negativen test HPV. Razlogi so lahko naslednji:

- Okužba, ki je povzročila CIN 3/AIS je izzvenela, zato bi lezija spontano nazadovala, če je ne bi odkrili in zdravili (prehodna produktivna okužba)
- Precenjena histološka diagnoza (predvsem pri CIN 2 – slaba reproducibilnost)
- Okužbe s testom nismo zaznali (napačno negativen test HPV)
- CIN 3/AIS brez okužbe z (znanimi) visokotveganimi genotipi HPV?
- Še neznani vzroki?

Najverjetneje je pri teh ženskah šlo za prehodno produktivno okužbo, zato bi lezija spontano nazadovala, če je ne bi odkrili in zdravili. V 30 letih se v RMV razvije okoli 30 % CIN 3, ostali CIN 3 bodisi nazaduje ali perzistira, a ne napreduje. Pri CIN 2 je nazadovanje še večje, pri mladih nazaduje okoli 50–70 % CIN 2, pri starejših ženskah pa okoli 30–50 %. Kljub temu je tveganje za napredovanje v RMV pri lezijah CIN 2+ tako veliko, da je indicirano zdravljenje. Ker ni dokazov, da so ženske s CIN 2+ in negativnim testom HPV manj ogrožene za RMV, jih zdravimo ne glede na izvid testa HPV.

Tveganje za CIN 3/AIS po negativnem testu HPV. Povzela U. Ivanuš po: McCredie 2008, Schiffman 2011, Katki 2011, Moscicki 2012, Arbyn 2012.

### *Slika 7: Tveganje CIN 2, CIN 3 in AIS pri negativnem testu HPV.*

- Ker visoko analitični test pogosteje zazna klinično neme prehodne okužbe, pri zdravnikih, ki test uporabljajo (zaradi slabe korelacije testa HPV s histologijo) slabi zaupanje v uporabo testa HPV v presejalnih programih za RMV na sploh (34, 35).

Samo večje odkrivanje in zdravljenje CIN 2+ ne zadostujeta za uspešno zmanjševanje incidence RMV. Povečano odkrivanje CIN 2+ gre lahko na račun odkrivanja tistih CIN, ki bi brez zdravljenja spontano nazadovali in nikoli ne bi privedli do RMV (glej poglavje Prepegosta uporaba testa HPV). Zato je nujno, da se poleg večjega odkrivanja in zdravljenja CIN 2+ ob prvi uporabi testa HPV v populaciji, ob naslednjih pregledih zmanjša incidenca RMV v tej populaciji. Čeprav imamo danes na razpolago več klinično preverjenih testov za ugotavljanje okužbe s HPV (primerljiva klinična občutljivost in specifičnost novega testa s hc2 za detekcijo CIN 2+), poznamo trenutno le dva testa, ki v primarnem presejanju dokazano bolj zmanjšujeta incidenco CIN 3+ in celo RMV v naslednjih presejalnih pregledih kot citologija, to sta hc2 in GP5+/6+ PCR-EIA (35–37).



### Dodatni čas za pojasnilo o pomenu okužbe s HPV

Ženske so pogosto zaskrbljene, ko izvedo, da so okužene s HPV in se želijo o tem pogovoriti z ginekologom. Zaradi dodatnih diagnostičnih pregledov so že tako zaskrbljene za svoje zdravje, novica, da so okužene s HPV, pa za njih pomeni še dodaten stres. Informacija, da gre za spolno prenosno okužbo jih po eni strani spravlja v zadrego; raziskave kažejo, da samo-stigmatizacija zaradi okužbe s HPV ni redka (38). Po drugi strani se nekatere sprašujejo o partnerjevi zvestobi, kar lahko vodi v resne pretrese v partnerski vezi. Ko ženski ginekolog sporoči novico, da je okužena s HPV ali ko ženska v kolposkopski ambulanti postavlja dodatna vprašanja, je prav, da si ginekolog vzame čas, da ženski pojasni kako lahko pride do okužbe in kaj okužba pomeni zanjo in njenega partnerja.

### **Nekritična uporaba ali neuporaba testa HPV povzroči več škode kot koristi.**

#### Prepogosta uporaba testa HPV

Prepogosta uporaba testa vodi v večje odkrivanje prehodnih produktivnih in nemih okužb, kar poveča število kontrolnih pregledov, kolposkopij, biopsij in zdravljenj prehodnih produktivnih okužb, pri katerih bi CIN (če ga ne bi zdravili) nazadoval in ženski nikoli ne bi povzročale težav (29). Dodatno zdravljenje pomeni tudi več zapletov po zdravljenju (39).

Še posebej je problematično prekomerno odkrivanje CIN 2, ki je po eni strani histopatološko dokaj nezanesljiva diagnoza (ima slabo ponovljivost), po drugi strani pa bi zelo velik delež CIN 2 spontano nazadoval, če ga ne bi zdravili. Nazadovanje CIN 2 je še posebej veliko pri mladih ženskah. Pri ženskah, mlajših od 24 let, nazaduje spontano okoli 70 % CIN 2 (40-43), pri starejših pa okoli 30–50 % (43, 44). Nazaduje lahko tudi CIN 2, ki je povezan z okužbo s HPV 16, pri mladih ženskah nazaduje kar 50 % s HPV 16 povzročene CIN 2 (40).

Podobno je tudi pri CIN 3+, le da bo tu nazadovalo manj sprememb (1, 9). Ker ne znamo ločiti žensk, pri katerih bodo predrakave spremembe visoke stopnje napredovale v RMV od tistih, pri katerih bodo nazadovale in ker ne znamo točno napovedati, kdaj se bo iz CIN 2 ali 3 razvil rak, je ob diagnozi CIN 2 (v večini primerov) ali CIN 3 indicirano zdravljenje.

Da ne bi s testom HPV odkrivali preveč CIN 2 in CIN 3, ki bi nazadovali, se testiranja ne sme izvajati prepogosto ali brez indikacij, pri katerih uporaba testa HPV dokazano prinese ženskam škode kot koristi.

### Neuporaba testa HPV ob indikacijah

Po drugi strani delamo ženskam škodo tudi s tem, če testa HPV ne uporabimo takrat, ko obstajajo dokazi, da ženski prinese več dobrobiti kot uporaba BMV ali kake druge metode. Dokazano je, da uporaba testa HPV (hc2) v presejanju (ob ustrezni dodatni diagnostiki in po potrebi zdravljenju odkritih patoloških sprememb materničnega vratu) vodi ne le v dodatno zmanjšanje incidence RMV v populaciji (zaradi boljše klinične občutljivosti za CIN 2+ kot jo ima citologija), ampak tudi do pomembnega zmanjšanja umrljivosti zaradi RMV v primerjavi z uporabo BMV ali katerekoli druge do sedaj znane metode (31).

Z dokazi podprta uporaba testa HPV lahko pomembno doprinese k pravočasnemu odkrivanju tistih CIN 3+, ki bi nezdravljeni napredovali v raka. Za ženske to pomeni manj invazivno zdravljenje, krajšo odsotnost od doma in službe, manj zapletov in stranskih učinkov invazivne diagnostike in zdravljenja, manjše duševne stiske in boljše preživetje.

## **Literatura**

1. Schiffman M, Wentzensen N, Wacholder S, Kinney W, Gage JC, Castle PE. Human papillomavirus testing in the prevention of cervical cancer. *Journal of the National Cancer Institute*. 2011;103(5):368-83.
2. Zur Hausen H. Papillomaviruses and cancer: from basic studies to clinical application. *Nature reviews Cancer*. 2002;2(5):342-50..
3. Burchell AN, Winer RL, de Sanjose S, Franco EL. Chapter 6: Epidemiology and transmission dynamics of genital HPV infection. *Vaccine*. 2006;24 Suppl 3:S3/52-61.
4. Barnabas RV, Laukkanen P, Koskela P, Kontula O, Lehtinen M, Garnett GP. Epidemiology of HPV 16 and cervical cancer in Finland and the potential impact of vaccination: mathematical modelling analyses. *PLoS medicine*. 2006;3(5):e138.
5. Moscicki AB, Schiffman M, Burchell A, Albero G, Giuliano AR, Goodman MT, et al. Updating the natural history of human papillomavirus and anogenital cancers. *Vaccine*. 2012;30 Suppl 5:F24-33.

6. Winer RL, Feng Q, Hughes JP, O'Reilly S, Kiviat NB, Koutsky LA. Risk of female human papillomavirus acquisition associated with first male sex partner. *The Journal of infectious diseases*. 2008;197(2):279-82.
7. Rodriguez AC, Schiffman M, Herrero R, Hildesheim A, Bratti C, Sherman ME, et al. Longitudinal study of human papillomavirus persistence and cervical intraepithelial neoplasia grade 2/3: critical role of duration of infection. *Journal of the National Cancer Institute*. 2010;102(5):315-24.
8. Ucakar V, Poljak M, Klavs I. Pre-vaccination prevalence and distribution of high-risk human papillomavirus (HPV) types in Slovenian women: a cervical cancer screening based study. *Vaccine*. 2012;30(2):116-20.
9. McCredie MR, Sharples KJ, Paul C, Baranyai J, Medley G, Jones RW, et al. Natural history of cervical neoplasia and risk of invasive cancer in women with cervical intraepithelial neoplasia 3: a retrospective cohort study. *The lancet oncology*. 2008;9(5):425-34.
10. Katki HA, Kinney WK, Fetterman B, Lorey T, Poitras NE, Cheung L, et al. Cervical cancer risk for women undergoing concurrent testing for human papillomavirus and cervical cytology: a population-based study in routine clinical practice. *The lancet oncology*. 2011;12(7):663-72.
11. Chen HC, Schiffman M, Lin CY, Pan MH, You SL, Chuang LC, et al. Persistence of type-specific human papillomavirus infection and increased long-term risk of cervical cancer. *Journal of the National Cancer Institute*. 2011;103(18):1387-96.
12. Dahlstrom LA, Ylitalo N, Sundstrom K, Palmgren J, Ploner A, Eloranta S, et al. Prospective study of human papillomavirus and risk of cervical adenocarcinoma. *International journal of cancer Journal international du cancer*. 2010;127(8):1923-30.
13. Arbyn M, Ronco G, Anttila A, Meijer CJ, Poljak M, Ogilvie G, et al. Evidence regarding human papillomavirus testing in secondary prevention of cervical cancer. *Vaccine*. 2012;30 Suppl 5:F88-99.
14. Kovacic MB, Castle PE, Herrero R, Schiffman M, Sherman ME, Wacholder S, et al. Relationships of human papillomavirus type, qualitative viral load, and age with cytologic abnormality. *Cancer research*. 2006;66(20):10112-9.
15. Dillner J, Rebolj M, Birembaut P, Petry KU, Szarewski A, Munk C, et al. Long term predictive values of cytology and human papillomavirus testing in cervical cancer screening: joint European cohort study. *BMJ (Clinical research ed)*. 2008;337:a1754.
16. Burchell AN, Coutlee F, Tellier PP, Hanley J, Franco EL. Genital transmission of human papillomavirus in recently formed heterosexual couples. *The Journal of infectious diseases*. 2011;204(11):1723-9.

17. Baay MF, Francois K, Lardon F, Van Royen P, Pauwels P, Vermorken JB, et al. The presence of Y chromosomal deoxyribonucleic acid in the female vaginal swab: possible implications for human papillomavirus testing. *Cancer epidemiology*. 2011;35(1):101-3.
18. Farhat S, Nakagawa M, Moscicki AB. Cell-mediated immune responses to human papillomavirus 16 E6 and E7 antigens as measured by interferon gamma enzyme-linked immunospot in women with cleared or persistent human papillomavirus infection. *International journal of gynecological cancer : official journal of the International Gynecological Cancer Society*. 2009;19(4):508-12.
19. Gravitt PE, Rositch AF, Silver MI, Marks MA, Chang K, Burke AE, et al. A cohort effect of the sexual revolution may be masking an increase in human papillomavirus detection at menopause in the United States. *The Journal of infectious diseases*. 2013;207(2):272-80.
20. Uršič Vrščaj M RS, Možina A, Kobal B, Takač I, Deisinger D, Zore A. Smernice za celostno obravnavo žensk s predrakavimi spremembami materničnega vratu. Ljubljana: Onkološki inštitut Ljubljana; 2011.
21. Moss S, Kelly R, Legood R, Sadique Z, Canfell C, Lew J, et al. Evaluation of sentinel sites for HPV triage and test of cure. Report to the NHS Cancer Screening Programmes. <http://www.cancerscreening.nhs.uk/cervical/sentinelfinalreport.pdf>; NHS Cancer Screening Programmes; 2011.
22. Saslow D, Solomon D, Lawson HW, Killackey M, Kulasingam SL, Cain J, et al. American Cancer Society, American Society for Colposcopy and Cervical Pathology, and American Society for Clinical Pathology screening guidelines for the prevention and early detection of cervical cancer. *American journal of clinical pathology*. 2012;137(4):516-42.
23. Ivanuš U, Poljak M, Pohar-Marinšek Ž, Uršič-Vrščaj M. Prve izkušnje s triažnim testom HPV v Sloveniji. Zbornik. 2. izobraževalni dan programa ZORA; Brdo pri Kranju: Onkološki inštitut Ljubljana; 2011.
24. Primic-Žakelj M, Ivanuš U. Aktivnosti DP ZORA v letu 2011. In: Ivanuš U, Žakelj MP, Florjančič M, Kuster M, editors. 3. izobraževalni dan programa ZORA; Brdo pri Kranju: Onkološki inštitut Ljubljana; 2012. p. 9-14, 89-92.
25. Rebolj M, Bais AG, van Ballegoijen M, Boer R, Meerding WJ, Helmerhorst TJ, et al. Human papillomavirus triage of women with persistent borderline or mildly dyskaryotic smears: Comparison of costs and side effects of three alternative strategies. *International journal of cancer Journal international du cancer*. 2007;121(7):1529-35.
26. Smith JH. ABC3 Part I: a review of the guidelines for terminology, classification and management of cervical cytology in England. *Cytopathology : official journal of the British Society for Clinical Cytology*. 2012;23(6):353-9.

27. Kalliala I, Anttila A, Pukkala E, Nieminen P. Risk of cervical and other cancers after treatment of cervical intraepithelial neoplasia: retrospective cohort study. *BMJ (Clinical research ed)*. 2005;331(7526):1183-5.
28. Kocken M, Helmerhorst TJ, Berkhof J, Louwers JA, Nobbenhuis MA, Bais AG, et al. Risk of recurrent high-grade cervical intraepithelial neoplasia after successful treatment: a long-term multi-cohort study. *The lancet oncology*. 2011;12(5):441-50.
29. Ronco G, Giorgi-Rossi P, Carozzi F, Confortini M, Dalla Palma P, Del Mistro A, et al. Efficacy of human papillomavirus testing for the detection of invasive cervical cancers and cervical intraepithelial neoplasia: a randomised controlled trial. *The lancet oncology*. 2010;11(3):249-57.
30. Castle PE, Rodriguez AC, Burk RD, Herrero R, Hildesheim A, Solomon D, et al. Neither one-time negative screening tests nor negative colposcopy provides absolute reassurance against cervical cancer. *International journal of cancer Journal international du cancer*. 2009;125(7):1649-56.
31. Sankaranarayanan R, Nene BM, Shastri SS, Jayant K, Muwonge R, Budukh AM, et al. HPV screening for cervical cancer in rural India. *The New England journal of medicine*. 2009;360(14):1385-94.
32. Castle PE, Glass AG, Rush BB, Scott DR, Wentzensen N, Gage JC, et al. Clinical human papillomavirus detection forecasts cervical cancer risk in women over 18 years of follow-up. *Journal of clinical oncology : official journal of the American Society of Clinical Oncology*. 2012;30(25):3044-50.
33. Moscicki AB, Cox JT. Practice improvement in cervical screening and management (PICSM): symposium on management of cervical abnormalities in adolescents and young women. *Journal of lower genital tract disease*. 2010;14(1):73-80.
34. Kinney W, Stoler MH, Castle PE. Special commentary: patient safety and the next generation of HPV DNA tests. *American journal of clinical pathology*. 2010;134(2):193-9.
35. Poljak M, Cuzick J, Kocjan BJ, Iftner T, Dillner J, Arbyn M. Nucleic acid tests for the detection of alpha human papillomaviruses. *Vaccine*. 2012;30 Suppl 5:F100-6.
36. Arbyn M, de Sanjose S, Saraiya M, Sideri M, Palefsky J, Lacey C, et al. EUROGIN 2011 roadmap on prevention and treatment of HPV-related disease. *International journal of cancer Journal international du cancer*. 2012;131(9):1969-82.
37. Meijer CJ, Berkhof J, Castle PE, Hesselink AT, Franco EL, Ronco G, et al. Guidelines for human papillomavirus DNA test requirements for primary cervical cancer screening in women 30 years and older. *International journal of cancer Journal international du cancer*. 2009;124(3):516-20.

38. Sirovich BE, Woloshin S, Schwartz LM. Screening for cervical cancer: will women accept less? *The American journal of medicine*. 2005;118(2):151-8.
39. Bevis KS, Biggio JR. Cervical conization and the risk of preterm delivery. *American journal of obstetrics and gynecology*. 2011;205(1):19-27.
40. Moscicki AB, Ma Y, Wibbelsman C, Darragh TM, Powers A, Farhat S, et al. Rate of and risks for regression of cervical intraepithelial neoplasia 2 in adolescents and young women. *Obstetrics and gynecology*. 2010;116(6):1373-80.
41. McAllum B, Sykes PH, Sadler L, Macnab H, Simcock BJ, Mekhail AK. Is the treatment of CIN 2 always necessary in women under 25 years old? *American journal of obstetrics and gynecology*. 2011;205(5):478 e1-7.
42. Insinga RP, Dasbach EJ, Elbasha EH. Epidemiologic natural history and clinical management of Human Papillomavirus (HPV) Disease: a critical and systematic review of the literature in the development of an HPV dynamic transmission model. *BMC infectious diseases*. 2009;9:119.
43. Castle PE, Schiffman M, Wheeler CM, Solomon D. Evidence for frequent regression of cervical intraepithelial neoplasia-grade 2. *Obstetrics and gynecology*. 2009;113(1):18-25.
44. Matsumoto K, Oki A, Furuta R, Maeda H, Yasugi T, Takatsuka N, et al. Predicting the progression of cervical precursor lesions by human papillomavirus genotyping: a prospective cohort study. *International journal of cancer Journal international du cancer*. 2011;128(12):2898-910.

# Dosedanje raziskave o prevalenci okužb s HPV v Sloveniji

*Nina Jančar*

---

## Uvod

V Sloveniji zasledimo prve objave o povezavi okužbe s humanimi papiloma virusi (HPV) z rakom materničnega vratu (RMV) in rakom grla ter požiralnika že leta 1993. Na tem področju je takrat in tudi sedaj največ raziskoval Poljak s sodelavci z Inštituta za mikrobiologijo in imunologijo Medicinske fakultete univerze v Ljubljani. Na ginekološko-onkološkem področju pa je pionirske raziskave o vlogi HPV v razvoju RMV leta 1995 opravila Uršič-Vrščajeva s sodelavci z Onkološkega inštituta Ljubljana. Na področju predrakavih sprememb materničnega vratu je prvo raziskavo v Sloveniji objavil leta 1998 Takač s sodelavci iz Univerzitetnega kliničnega centra Maribor.

## Zadnje večje raziskave o zastopanosti HPV pri slovenskih ženskah

Na naši kliniki smo leta 2006 objavili raziskavo, ki smo jo opravili na 214 ženskah, ki so bile zdravljene z lasersko vaporizacijo (LV), ekscizijo transformacijske cone z električno zanko (LLETZ) ali konizacijo zaradi predrakavih sprememb materničnega vratu. Ugotovili smo, da LV v 79% odpravi okužbo z visokorizičnimi HPV, LLETZ je pri tem uspešen v 83%, konizacija pa v 100%.

Leta 2009 smo objavili raziskavo, v kateri smo opredelili zastopanost posameznih genotipov HPV pri slovenskih ženskah s hudo obliko predrakavih sprememb materničnega vratu (CIN 3). Od 261 vzorcev brisov MV odvzetih enakem številu žensk s CIN 3 jih je bilo 253 (96,9 %) HPV pozitivnih. V 204/253 vzorcih (80,6 %) smo našli le en visokorizični genotip, v ostalih vzorcih smo našli po več HPV genotipov (2 do 9 genotipov). Najpogosteje je bil zastopan genotip HPV 16, ki smo ga našli v 59 % vzorcev, sledil mu je HPV 31, ki smo ga našli v 7,5 % vzorcev. Po padajoči pogostosti so jima sledili še genotipi HPV: 33, 58, 51, 52, 18, 66,

45, 35, 39, 67, 73, 56, 68, 53, 82 in 59. HPV 16 in HPV 18, ki sta vključena v profilaktično cepivo proti HPV, smo našli v 62,3% primerov CIN 3 (Tabela 1).

*Tabela 1: Zastopanost genotipov HPV pri ženskah s CIN 3 v Sloveniji (N = 261).*

Genotip HPV	Število primerov CIN 3 (%)
HPV pozitivni	253 (96,9)
Okužba z enim genotipom	204 (80,6)
Okužba z več genotipi	49 (19,4)
HPV negativni	8 (3,1)
HPV 16	149,2 (59,0)
HPV 31	18,9 (7,5)
HPV 33	18 (7,1)
HPV 58	12,6 (5,0)
HPV 51	10 (4,0)
HPV 52	9,5 (3,8)
HPV 18	8,4 (3,3)
HPV 66	7,4 (2,9)
HPV 45	5,6 (2,2)
HPV 35	4,7 (1,9)
HPV 39	2 (0,8)
HPV 67	2 (0,8)
HPV 73	1,2 (0,5)
HPV 56	1 (0,4)
HPV 68	1 (0,4)
HPV 53	0,5 (0,2)
HPV 82	0,5 (0,2)
HPV 59	0,5 (0,2)



Istega leta smo objavili tudi raziskavo, v kateri smo opredelili zastopanost visokorizičnih genotipov HPV pri bolnicah z RMV v Sloveniji. Zbrali smo 278 vzorcev RMV. Genetski material HPV smo dokazali v 262/278 vzorcih RMV (94,2%). Z našo raziskavo smo prvič v Sloveniji na reprezentativnem vzorcu bolnic z RMV opredelili zastopanost vseh visokorizičnih genotipov HPV v RMV neposredno pred uvedbo profilaktičnega cepljenja proti HPV. Genotipi HPV so si sledili v naslednjem vrstnem redu po padajoči pogostnosti: HPV 16, 18, 33, 45, 31, 51, 58, 59, 35, 52, 73 in 82. Najpogostejša in v cepivo vključena visokorizična genotipa, HPV 16 in HPV 18, sta bila prisotna v 77,1% primerov RMV v Sloveniji (Tabela 2).

*Tabela 2: Zastopanost genotipov HPV pri ženskah z rakom materničnega vratu v Sloveniji (N = 278).*

Genotip HPV	Število primerov RMV (%)
HPV pozitivni	262 (94,2)
Okužba z enim genotipom	257 (92,4)
Okužba z dvema genotipoma	5 (1,8)
HPV negativni	16 (5,8)
HPV 16	180,5 (64,9)
HPV 18	34 (12,2)
HPV 33	13 (4,7)
HPV 45	11,5 (4,1)
HPV 31	10 (3,6)
HPV 51	4 (1,4)
HPV 58	3 (1,1)
HPV 59	2 (0,7)
HPV 35	1,5 (0,5)
HPV 52	1 (0,4)
HPV 73	1 (0,4)
HPV 82	0,5 (0,2)

Leta 2010 je bila v Sloveniji izvedena velika epidemiološka raziskava, ki je vključevala več kot 4400 žensk vključenih v cervikalni presejalni program. V tej raziskavi so opredelili zastopanost in razporejenost okužb z 14 visokorizičnimi genotipi HPV in sicer: HPV16, 18, 31, 33, 35, 39, 45, 51, 52, 56, 58, 59, 66 in 68. Ugotovili so, da je 12,9% žensk, starih od 20 do 64 let pozitivnih za vsaj en visokorizičen genotip HPV; 3,5% jih je bilo HPV 16 pozitivnih in 1% HPV 18 pozitivnih. V okviru te raziskave so opredelili tudi seroprevalenco preteklih okužb s HPV v preiskovani skupini žensk. Ugotovili so, da je bila seroprevalenca okužbe z vsaj enim cepilnim genotipom HPV (6, 11, 16, ali 18) 42,7%, z dvema 10,3%, s tremi 4,7%, z vsemi štirimi pa 1,5%.

## **Zaključek**

V Sloveniji zasledimo raziskave o povezavi okužbe s HPV s predrakavimi in rakavimi spremembami materničnega vratu že kmalu po tem, ko je bila dokazana etiološka povezanost okužbe s HPV in spremembami materničnega vratu. V zadnjem času smo izvedli nekaj pomembnih raziskav, ki bodo v prihodnosti služile kot izhodiščne raziskave pri spremljanju vplivov profilaktičnega HPV cepljenja na zastopanost in razporeditev HPV v Sloveniji.

## **Viri**

Poljak M, Cerar A. Human papillomavirus type 16 DNA in oesophageal squamous cell carcinoma. *Anticancer Res* 1993;13:2113-6.

Poljak M. Pomen okužbe s humanimi virusi papiloma v etiopatogenezi epitelijskih novotvorb grla in požiralnika. Doktorsko delo. Ljubljana: Univerza v Ljubljani, Medicinska fakulteta; 1995.

Uršič Vrščaj M. Pomen HPV 16 in 18 pri odkrivanju zgodnjega raka materničnega vratu (RMV). Doktorsko delo. Ljubljana: Univerza v Ljubljani, Medicinska fakulteta; 1995.

Takac I, Marin J, Gorisek B. Human papillomavirus 16 and 18 infection of the uterine cervix in women with different grades of cervical intraepithelial neoplasia (CIN). *Int J Gynaecol Obstet.* 1998;61:269-73.

Kovanda A, Juvan U, Sterbenc A, Kocjan BJ, Seme K, Jančar N, Vrtacnik-Bokal E, Poljak M. Pre-vaccination distribution of human papillomavirus (HPV) genotypes in women with cervical intraepithelial neoplasia grade 3 (CIN 3) lesions in Slovenia. *Acta Dermatovenerol Alp Panonica Adriat.* 2009; 18(2): 47-52.

Jančar N, Kocjan BJ, Poljak M, Lunar MM, Bokal EV. Distribution of human papillomavirus genotypes in women with cervical cancer in Slovenia. *Eur J Obstet Gynecol Reprod Biol* 2009;145:184-8.

Učakar V, Poljak M, Klavs I. Pre-vaccination prevalence and distribution of high-risk human papillomavirus (HPV) types in Slovenian women: A cervical cancer screening based study. *Vaccine* 2012;30:116-20.

Jelen M, Faust H, Učakar V, Klavs I, Dillner J, Poljak M. Prevalenca in seroprevalenca okužb s HPV-6, HPV-11, HPV-16 in HPV-18 pri ženskah, vključenih v Državni program ZORA. Gale N in sod. (ur.) 42. memorialni sestanek profesorja Janeza Plečnika. Tumorji v povezavi z okužbo s človeškimi virusi papiloma (HPV). Ljubljana, 1.-2. december 2011.

# Sodobno zdravljenje predrakavih sprememb materničnega vratu in sledenje

*Iztok Takač*

---

## Uvod

Predrakave spremembe materničnega vratu (MV) lahko vodijo v razvoj invazivnega raka materničnega vratu (RMV). Zdravljenje invazivnega RMV je zahtevno in obsežno, pušča pa trajne in neugodne telesne in psihične posledice.<sup>1-5</sup>

Odkrivanje in zdravljenje predrakavih sprememb MV s presejanjem je pripomoglo k zmanjšani pojavnosti invazivnega RMV in zmanjšani umrljivosti zaradi te bolezni.<sup>6,7</sup>

Navedeni ugodni učinki niso odvisni od uporabe naprednih tehnoloških postopkov in jih lahko opazujemo tudi v deželah z omejenimi viri. Kot pri vsakem posegu moramo tudi v primeru zdravljenja predrakavih sprememb MV učinke in posledice posega primerjati z neugodnimi telesnimi in psihičnimi posledicami tega zdravljenja. Nepravočasno in nepravilno zdravljenje predrakavih sprememb MV sta ena izmed pomembnih dejavnikov razvoja invazivnega RMV.<sup>8</sup>

Popolna diagnoza predrakavih sprememb MV temelji na citoloških, kolposkopskih in histoloških preiskavah.<sup>9</sup> Kot dodatna metoda se uporablja testiranje na visokorizične tipe virusov humanega papiloma (HPV), s čemer lahko zmanjšamo število nepotrebnih posegov.<sup>10,11</sup>

Zdravljenje predrakavih sprememb MV temelji na dejstvu, da z njim preprečimo razvoj obolelega tkiva v transformacijski coni v invazivno obliko RMV.

Spremembe nizke stopnje (PIL nizke stopnje, CIN 1) obravnavamo konservativno, saj lahko spontano izginejo. V dveh letih spontano izgine več kot 60 % teh sprememb.<sup>12</sup>

Zdravljenje priporočamo, kadar je nepravilnost prisotna več kot dve leti ali kadar sprememba napreduje v stopnji in velikosti.

V primeru sprememb visoke stopnje (PIL visoke stopnje, CIN 2 in 3) obstaja večja možnost razvoja invazivnega RMV, zato jih je potrebno zdraviti. McCredie in sod. so v raziskavi, v kateri je sodelovalo 736 bolnic s CIN 3, ugotavljali pogostnost razvoja invazivnega RMV po zdravljenju (593 bolnic) in brez njega (147 bolnic). V 30 letih po primernem zdravljenju CIN 3 se je invazivni RMV pojavil le pri 0,7 % bolnic, v skupini bolnic, ki niso bile deležne ustreznega zdravljenja, pa v 31,3 %.<sup>13</sup> Med bolnicami slednje skupine, ki so imele CIN 3 prisotno še 24 mesecev po ugotovitvi diagnoze, pa se je invazivni RMV v 30 letih pojavil kar v 50,3 %. V letu 2005 smo v slovenskih bolnišnicah zdravili 467 bolnic s CIN 1, 587 s CIN 2 in 1204 s CIN 3.<sup>14</sup> V letu 2008 smo v Sloveniji zabeležili 1009 novih primerov CIN 3 in CIS (*carcinoma in situ*), kar predstavlja incidenco te bolezni 104,3 na 100.000 žensk.<sup>15</sup>

Pri obravnavi bolnic s spremembami visoke stopnje imamo na razpolago različne načine in tehnike zdravljenja. Strokovnjaki so izdelali tudi natančne smernice, ki omogočajo pravilno izbiro ustreznega zdravljenja za posamezno bolnico.<sup>16-18</sup>

## **Konservativno zdravljenje predrakavih sprememb MV**

### ***Imunomodulacija***

Konservativno zdravljenje predrakavih sprememb MV predstavlja zdravljenje z nekaterimi zdravili (medikamenti). Sem sodijo predvsem oblikovalci (modulatorji) imunskega odziva, kot so imikvimod (Aldara) in interferoni (IFN gama). Imikvimod uporabljamo v obliki vaginalnih svečk, ki se vstavijo v globino nožnice do MV, interferone pa injiciramo v MV. Z uporabo imikvimoda v dozi 6,25 mg so dosegli ozdravitev v 75 %.<sup>19</sup> Po injiciranju interferona alfa 2b se poveča koncentracija citokinov tudi v krvi.<sup>20</sup> Učinkovitost uporabe interferona pri zdravljenju CIN je okoli 53 %.<sup>21</sup>

### ***Fotodinamično zdravljenje***

Predstavlja uporabo svetlobne energije na MV po predhodni ekspoziciji z heksilaminolevulinatom (HAL). Tovrstno zdravljenje je učinkovito v do 70 %, je pa tudi nekoliko cenejše od konizacije in ima manjšo perinatalno obolenost kot konizacija.<sup>22</sup>

## **Ablativne tehnike zdravljenja predrakavih sprememb MV**

Z ablativnimi (destruktivnimi) tehnikami uničimo tkivo MV. Med tovrstne posege prištevamo krioterapijo, hladno koagulacijo, elektrokoagulacijsko diatermijo in lasersko evaporizacijo. Glavna pomajkljivost teh posegov je, da ne omogočajo histopatološke preiskave.

Ablativne tehnike so primerne za uporabo le pri ektocervikalnih spremembah s povsem vidno transformacijsko cono. Majhne lokalizirane spremembe CIN 1 in 2 lahko zdravimo s krioterapijo ali elektrokoagulacijsko diatermijo. Sprememb, ki segajo v cervikalni kanal, s temi tehnikami ne moremo zanesljivo uničiti.

### ***Krioterapija***

Krioterapija omogoča zamrzovanje epitelija MV z uporabo kriokirurških tipal. Z njimi dosežemo temperaturo okoli  $-20^{\circ}\text{C}$ , kar omogoča uničenje tkiva. Nizke temperature povzročijo kristalizacijo znotrajcelične tekočine, kar privede do propada celic. Na razpolago so različna kriokirurška tipala, ki uporabljajo ogljikov dioksid ali dušikov oksid. Večina klinikov uporablja tehniko dvojnega zamrzovanja (3 minute zamrzovanja, 5 minut odtaljevanja, 3 minute zamrzovanja). Po uporabi tega načina lahko ugotovimo prisotnost preostale (rezidualne) bolezni v 5–18 %. Na učinkovitost krioterapije vplivajo dosežena temperatura tipala, čas zamrzovanja, vrsta tipala, oblika materničnega vratu ter velikost in stopnja CIN. Ozdravitev po krioterapiji je možna v 70–88 %.<sup>23</sup> Najpomembnejša prednost krioterapije je njena enostavna uporaba, zato se pogosto izvaja tudi na primarnem nivoju.<sup>24</sup> Najpogostejši in najpomembnejši zaplet krioterapije je infekcija. Krvavitve po posegu so izredno redke. Stenoza materničnega vratu je redek zaplet, medtem ko je zoženje materničnega vratu pogostejše. Krioterapijo smo v letu 2005 uporabili v Sloveniji pri 36 bolnicah, kar predstavlja 1,6 % vseh bolnic, zdravljenih zaradi CIN.<sup>14</sup>

### ***Hladna koagulacija***

Priporočene temperature pri tehniki hladne koagulacije se gibljejo med 100 in  $120^{\circ}\text{C}$ . Pogoj za uporabo te tehnike je, da transformacijska cona pred tem ni bila zdravljena z nobenim posegom. Učinkovitost metode je med 87 in 97 %. Najpogostejši zapleti hladne koagulacije so bolečine med posegom, po operaciji pa krvavitve in izcedek iz nožnice. Ponovitve bolezni nastopijo najpogosteje v času od 2 do 12 let po posegu.<sup>25</sup>

### ***Elektrokoagulacijska diatermija***

Elektrokoagulacijska diatermija uporablja visokofrekventni izmenični tok v posebnih oblikah elektromagnetnega valovanja. Električni tok uporabljamo kontinuirano ali periodično v trajanju 2–3 sekund, kar povzroči koagulacijo tkiva. Učinkovitost metode je okoli 98 %.<sup>26</sup> Poleg visoke učinkovitosti, enostavnosti in nizkih stroškov so njene prednosti predvsem še možnost uničenja obsežnih in globokih sprememb ter možnost uničenja sprememb, ki segajo v cervikalni kanal. Najpogostejši zapleti so krvavitve, infekcija in stenoza MV.

### ***Laserska evaporizacija***

Za zdravljenje CIN se najpogosteje uporablja laser s CO<sub>2</sub>, ki proizvaja žarke valovne dolžine 10,6 μm, ki so sestavni del infrardečega spektra. Laserski žarki uničujejo tkivo z evaporizacijo in koagulacijo. Posebno koristni so pri zdravljenju sprememb, ki se z MV širijo na oboke nožnice.<sup>27</sup> Podobno kot pri ostalih ablativnih tehnikah je potrebno tudi z laserjem zdraviti celotno transformacijsko cono. Uspešnost zdravljenja z laserjem znaša od 87 do 96 %. Po laserski evaporizaciji so ugotovili odsotnost HPV pri 79,4 % bolnic.<sup>28</sup> Med posegom so možne bolečine, najpogostejši zapleti po posegu pa obsegajo izcedek iz nožnice, pelvično vnetje in krvavitve. V Sloveniji je bila v letu 2005 laserska evaporizacija uporabljena pri 230 bolnicah, kar predstavlja 9,9 % vseh bolnic s CIN.<sup>14</sup>

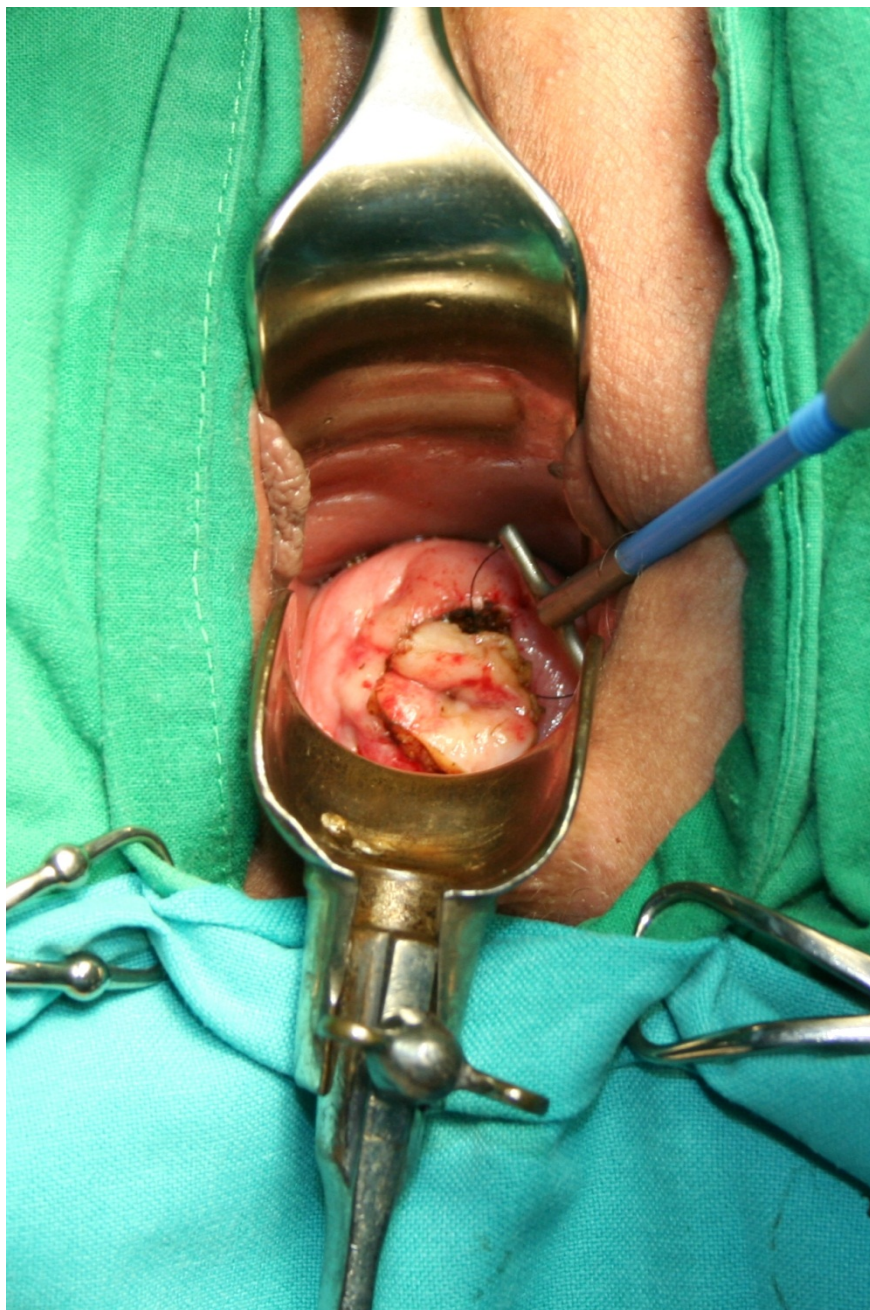
### ***Ekscizijske tehnike zdravljenja predrakavih sprememb MV***

Ekscizijske (izrezovalne) tehnike omogočajo izrez tkiva MV, ki ga lahko histopatološko pregledamo. Med ekscizijske posege prištevamo ekscizijo z diatermijsko zanko, konizacijo s skalpelom, konizacijo s harmoničnim skalpelom, lasersko konizacijo in histerektomijo.

### ***Ekscizija z diatermijsko zanko***

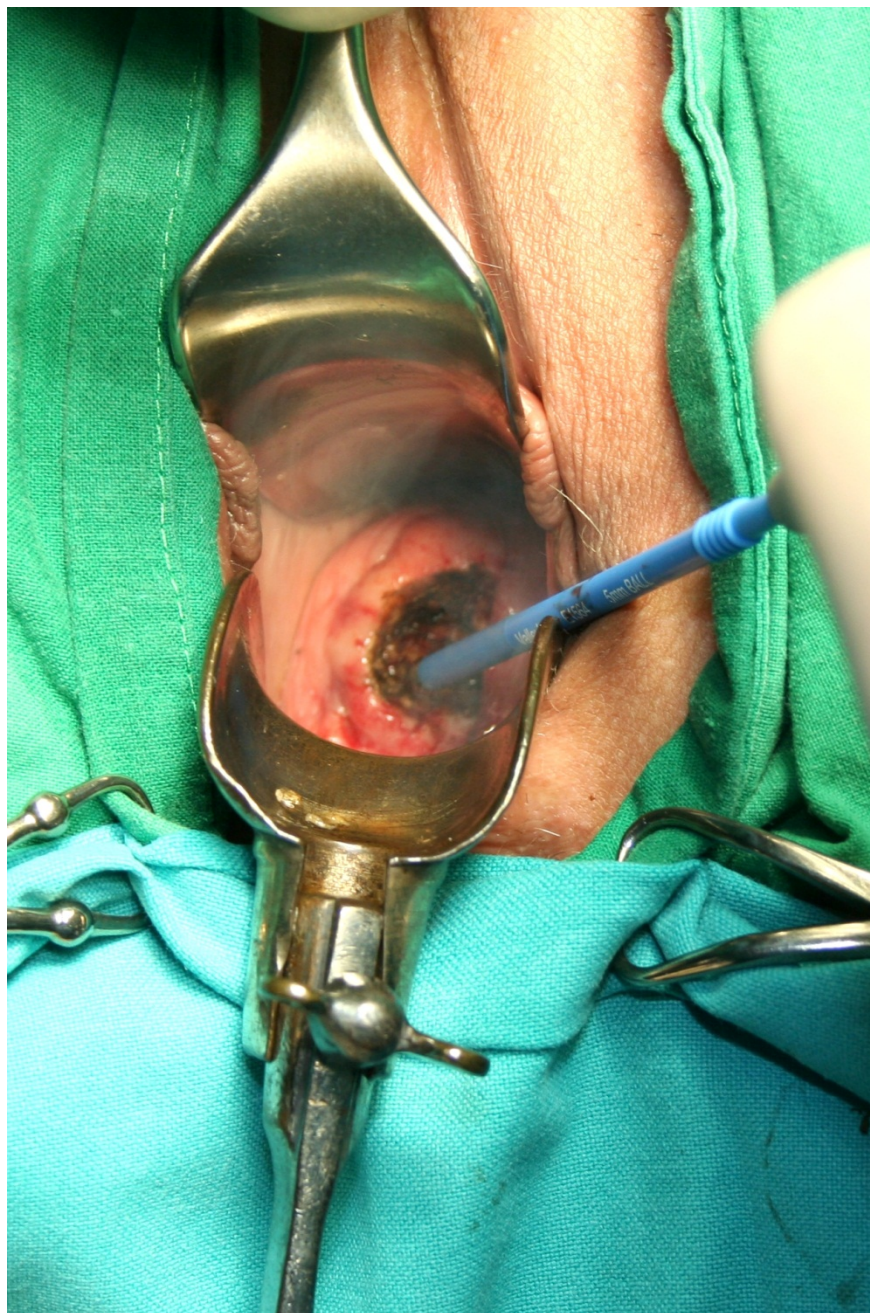
Ekscizija z diatermijsko zanko (*angl. large loop excision of the transformation zone - LLETZ*) je trenutno najpogosteje uporabljana tehnika za zdravljenje predrakavih sprememb MV. Z njo imamo dolgoletne pozitivne izkušnje tudi v Sloveniji.<sup>29</sup> V letu 2005 je bila uporabljena v Sloveniji v 1078 primerih (46,5 % vseh bolnic s CIN).<sup>14</sup>

Poseg pričnemo z infiltracijo lokalnega anestetika, ki mu lahko dodamo sredstva za lokalno krčenje žil. Sledi izrez tkiva z diatermijsko zanko (Slika 1).





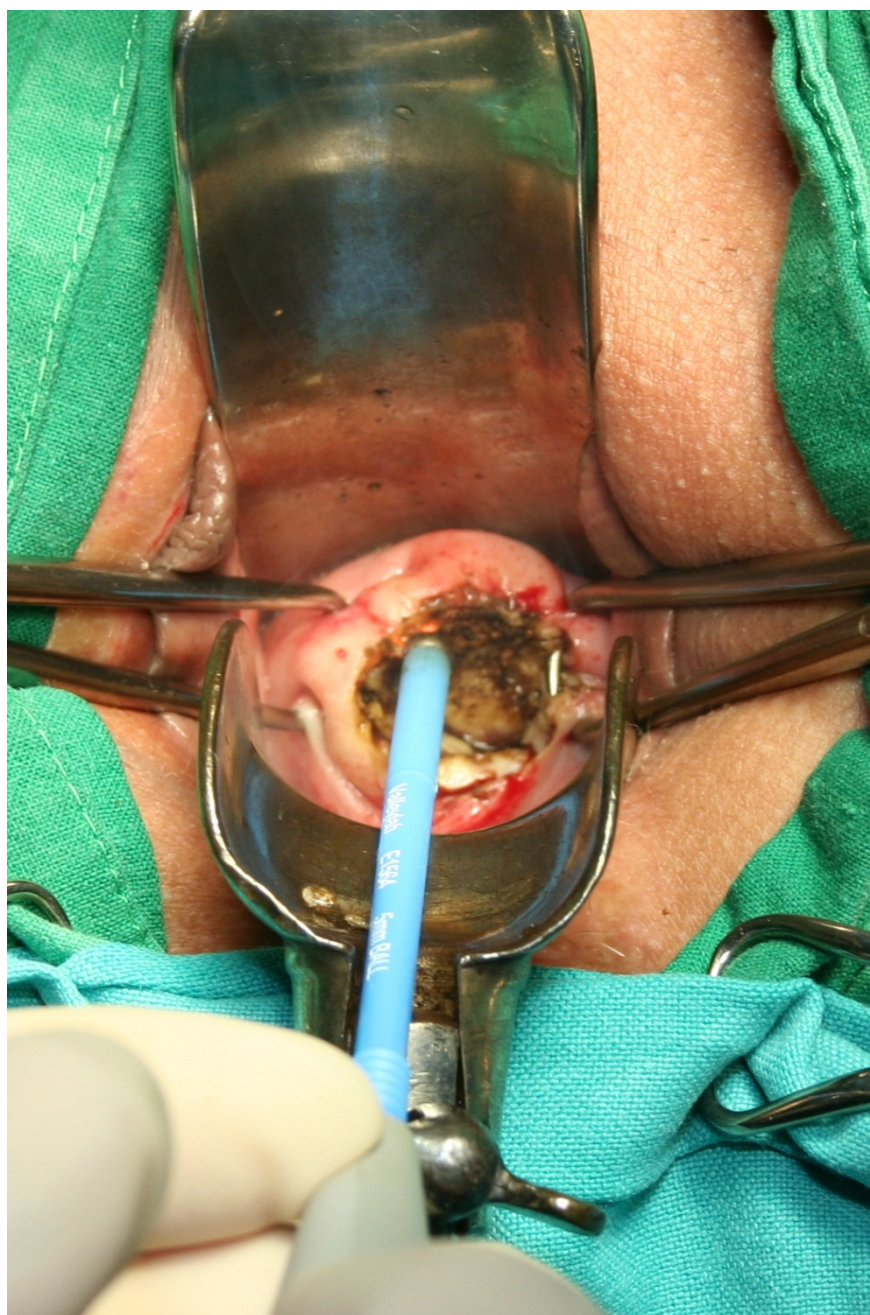Nato s pomočjo kroglične elektrode skoaguliramo ležišče konusa, kakor tudi robove na materničnem vratu (Slika 2).



Poseg omogoča izrezanje celotne transformacijske cone z ohranitvijo tkiva za histopatološko preiskavo. Lahko se izvaja tudi v primerih, ko je možno lokalno uničenje tkiva, kakor tudi tedaj, ko bi bila potrebna konizacija.<sup>30</sup> Poseg se izvaja ambulantno in združuje vse prednosti, ki jih imajo ablativne tehnike pred klasično konizacijo (majhna boleznost in uporaba lokalne anestezije). Možne so tudi različne izvedbe pridobivanja ustreznih histopatoloških vzorcev.<sup>31</sup> Ponovitve bolezni nastopajo v 3 do 5 %.<sup>32</sup> Po eksciziji z diatermijsko zanko so ugotovili odsotnost HPV pri 92,7 % bolnic.<sup>33</sup> Prisotnost neoplastičnih sprememb v endocervikalnih kriptah poveča tveganje za ponovni poseg zaradi rezidualne neoplazije za 2,67-krat.<sup>34</sup> Po tem posegu sta neposredna in dolgoročna boleznost majhni, neugodni vplivi na možnost zanositve, potek nosečnosti in poroda pa niso pogosti. Po posegu LLETZ nastopajo hujše krvavitve, ki zatevajo revizijo, v 6,8 do 8,8 %.<sup>35</sup>

### ***Konizacija s skalpelom***

Konizacija s skalpelom se izvaja pri sumu na mikroinvazivni RMV, v primeru okultnega invazivnega RMV, suma na žlezne spremembe, nepopolno vidne transformacijske cone pri ženskah z visoko stopnjo PIL, neujemanju citoloških in kolposkopskih izvidov ter v primeru prisotnosti CIN po predhodnem zdravljenju transformacijske cone MV. Konizacija s skalpelom je indicirana tudi pri bolnicah po 45. letu starosti.<sup>36</sup> Obstajajo različni načini pokritja defekta, ki nastane po konizaciji ter zaustavljanja krvavitve.<sup>37</sup> Defekt lahko pokrijemo s krožnim šivom po Sturmdorfu. S tem tudi zaustavimo krvavitev. Pri tehniki konizacije po Scottu pa defekta ne pokrивamo, pač pa le elektrokoaguliramo ležišče konusa in s tem zaustavimo krvavitev (Slika 3).

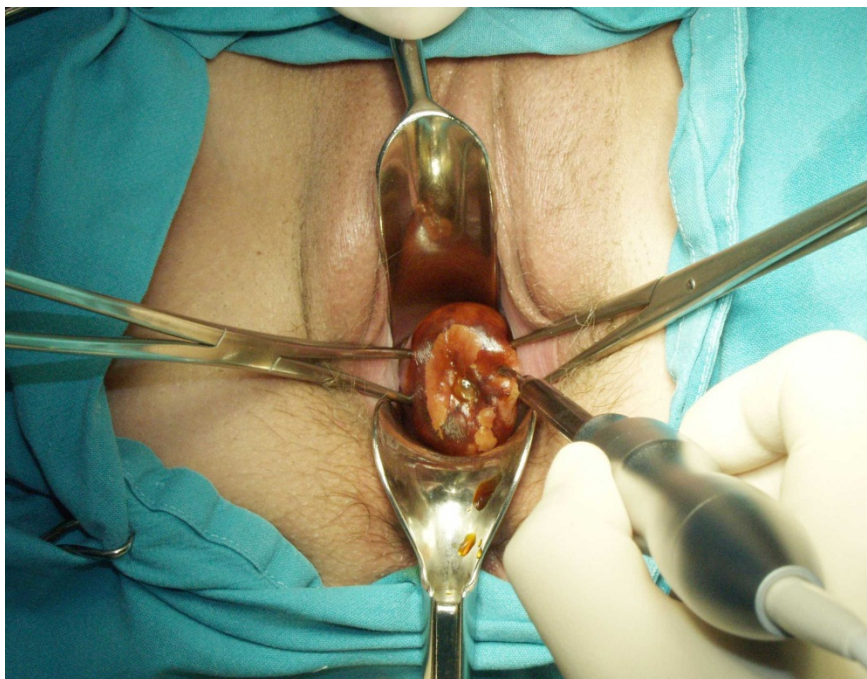


Konus je lahko širok in plitek ali pa je ozek in globok, kar zavisi od lokacije in velikosti spremembe. Nepopolno izrezanje sprememb v konusih je prisotno v 5–50 %. Po konizaciji s skalpelom so ugotovili odsotnost HPV

pri 100,0 % bolnic.<sup>28</sup> Najpogostejši zapleti po konizaciji s skalpelom so krvavitve, izcedek iz nožnice in stenoza MV.<sup>38</sup> Konizacija in rekonizacija sta bili v letu 2005 izvršeni v Sloveniji pri 888 bolnicah (38,3 % vseh bolnic s CIN).<sup>14</sup> Konizacija je tudi metoda izbora pri zdravljenju večine mikroinvazivnih rakov MV.<sup>39</sup>

### ***Konizacija s harmoničnim skalpelom***

Pri tej tehniki konizacije se namesto skalpela uporablja harmonični skalpel, ki na tkivo prenaša visokofrekventno ultrazvočno valovanje.<sup>40</sup> Prednost uporabe harmoničnega skalpela je minimalna poškodba tkiva, manjša krvavitev in odsotnost dima, ki se sicer sprošča pri elektrokoagulaciji. Zaradi majhne poškodbe tkiva je histopatološka ocena robov konusa zanesljivejša.<sup>41</sup> Edina slabost metode je relativno visoka nabavna cena ultrazvočnega generatorja (Slika 4).



### ***Laserska konizacija***

Laserska konizacija je relativno draga in zamudna. Konus izrežemo s pomočjo laserskega žarka. Navadno se izvaja v lokalni anesteziji z uporabo lokalnih vazopresorjev. Omogoča pridobitev vzorca za histopatološko

preiskavo, na katerem lahko ocenimo stopnjo spremembe in popolnost odstranitve. Po obliki lahko izrežemo cilindrični ali konični del MV. Metoda se uporablja tudi pri zdravljenju perzistentnih CIN in njihovih ponovitev.<sup>42</sup> Pri laserski konizaciji se običajno odstrani večji volumen tkiva MV kot pri eksciziji z diatermijsko zanko.<sup>43</sup> Zato je laserska konizacija primernejša metoda od ekscizije z diatermijsko zanko v primeru potrebe po ponovni eksciziji CIN.<sup>44</sup>

### ***Histerektomija***

V poštev pride pri bolnicah s CIN, pri katerih so prisotne tudi motnje menstruacije, zdrs (prolaps) maternice ali miomi, kakor tudi v primerih adenokarcinoma *in situ* po zaključeni reprodukciji. Maternico najpogosteje odstranimo z vaginalno histerektomijo, lahko pa tudi z laparoskopsko asistirano vaginalno histerektomijo (LAVH) ali abdominalno histerektomijo. Po odstranitvi maternice zaradi CIN so potrebne redne citološke kontrole krna nožnice, saj se pri teh bolnicah lahko v njem pogosteje razvije vaginalna intraepitelijska neoplazija (VAIN), še posebej, če je pri njih prisotna okužba s HPV.<sup>45</sup> Histerektomija je bila v letu 2005 narejena v Sloveniji pri 87 bolnicah (3,8 % vseh bolnic s CIN).<sup>14</sup>

### **Obvladovanje bolečine po zdravljenju predrakavih sprememb MV**

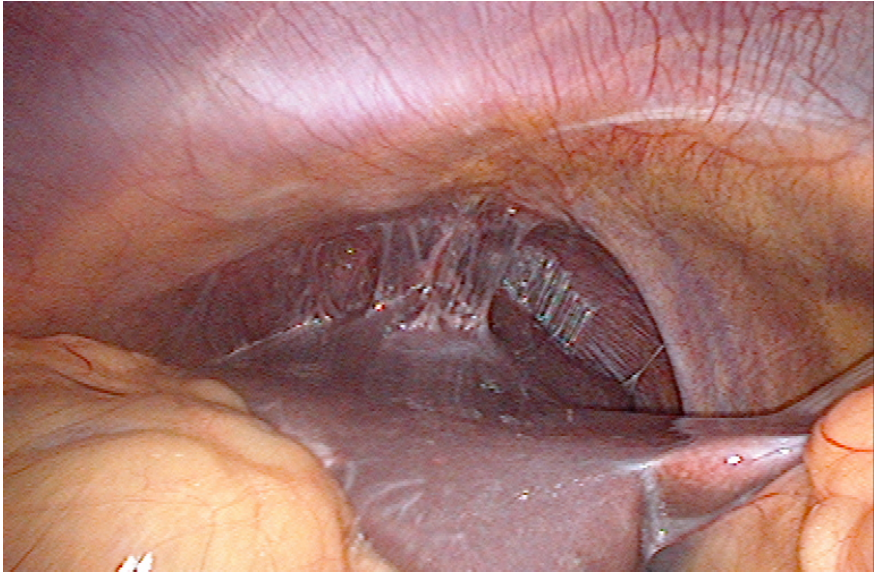
Angleške NHS smernice svetujejo uporabo analgetikov pred laserskimi in ekscizijskimi tehnikami zdravljenja predrakavih sprememb MV.<sup>46</sup> V ta namen se lahko uporablja infiltracija MV z anestetikom (ki mu lahko dodamo adrenalin), oralni analgetiki (nesteroidna protivnetna zdravila), inhalacijska analgezija (plinska mešanica izoflurana in dezoflurana), pršilo z lignokainom ali kokainom, lokalna aplikacija benzokainskega gela in lignokainsko-prilokainske kreme ter transkutana električna stimulacija živcev (TENS).

### **Zapleti zdravljenja in rezidualna bolezen**

Pregled 29 raziskav, v katerih so avtorji poročali o zapletih zdravljenja in pogostnosti rezidualne bolezni po zdravljenju predrakavih sprememb MV z različnimi tehnikami (laserska ablacija, laserska konizacija, ekscizija z diatermijsko zanko (LLETZ), konizacija s skalpelom ali krioterapija) je pokazal, da med različnimi tehnikami ni značilne razlike v pogostnosti zapletov zdravljenja, kakor tudi ne v pogostnosti rezidualne bolezni po zdravljenju.<sup>47</sup> Krvavitev iz MV je manjša po uporabi vazopresina, ki se

dodaja lokalnemu anestetiku. Po konizaciji s skalpelom ali laserjem se krvavitev zmanjša po uporabi traneksamske kisline. Zanimivo je, da ima hemostatsko šivanje neugoden vpliv na izgubo krvi, stenozo MV in zadovoljivost kolposkopije.<sup>48</sup>

Med hujše zaplete po konizaciji sodi vnetna bolezen v medenici ali trebušni votlini. Lahko se razvije tuboovarijski absces, pelveoperitonis, difuzni peritonitis in perihepatitis (Slika 5).



Globina konusa pod 10 mm je lahko dejavnik tveganja povečane pogostnosti rezidualne bolezni, medtem ko tega za volumen konusa ne moremo trditi.<sup>49</sup>

### **Vpliv zdravljenja predrakavih sprememb MV na nosečnost**

Bolnice, zdravljenje zaradi CIN z ekscizijskimi tehnikami, imajo v kasnejših nosečnostih povečano tveganje za predčasn porod in nizko porodno težo.<sup>50</sup>  
<sup>51</sup> Po konizaciji s skalpelom ali laserjem obstaja povečano tveganje za perinatalno umrljivost, predčasn porod in ekstremno nizko porodno težo novorojencev. Tudi najpogosteje uporabljena tehnika ekscizije z diatermijsko zanko ni povsem brez posledic za kasnejšo nosečnost. Povečuje namreč tveganje za prezgodnji porod pred 37. tednom nosečnosti in nizko porodno težo.<sup>52</sup> Laserska ablacija in krioterapija pa nimata neugodnih vplivov na kasnejšo nosečnost.

Zanimivo je, da uporaba različnih tehnik zdravljenja predrakavih sprememb MV ne vpliva na pogostnost uporabe oploditve z biomedicinsko pomočjo.<sup>53</sup> Po ekscizijskih tehnikah zdravljenja CIN tudi niso ugotovili sprememb v razporeditvi kolagena v regeneriranem tkivu MV.<sup>54</sup> Ugotovili so, da je regeneracija MV v 6 mesecih po eksciziji odvisna od deleža volumna izrezanega konusa glede na preostalo tkivo MV.<sup>55</sup> Večji ko je konus in manjše ko je preostalo tkivo MV, manjša je stopnja regeneracije MV.

## **Sledenje po zdravljenju**

Najpomembnejši podatek, ki vpliva na postopke po zdravljenju CIN, je popolnost odstranitve predrakave spremembe.<sup>56</sup> Zavedati pa se moramo, da samo stanje robov konusa še ne napoveduje prisotnosti ali odsotnosti bolezenskih sprememb v materničnem vratu. Ponovitev bolezni zavisi od stopnje CIN pred zdravljenjem, načina zdravljenja in starosti bolnice.<sup>57</sup>

Najpomembnejši dejavnik preostale bolezni po zdravljenju je nepopolno izrezanje predrakavega tkiva. V primeru nepopolnega izrezanja visoke stopnje CIN je v primerjavi s popolnim izrezanjem relativno tveganje za preostalo bolezen 6,1.<sup>58</sup> Prisotnost preostale visoke stopnje CIN lahko pričakujemo v 18 % bolnic z nepopolnim izrezanjem, vendar tudi pri 3 % bolnic s popolnim izrezanjem predrakave spremembe. Zato bolnicam z nepopolno odstranjeno boleznijo svetujemo ponovno zdravljenje, če posebej, če so prizadeti notranji robovi konusa. Vsekakor si moramo prizadevati za čim popolnejšo odstranitev bolezenskega procesa.

Recidivi po zdravljenju CIN so pogostejši pri perzistentni okužbi s HPV, še posebej pri kadilkah in v starejši populaciji.<sup>59</sup>

Pri bolnicah s CIN, ki jih ustrezno zdravimo, znaša stopnja 5-letne ozdravitve okoli 95 %. Kontroliramo jih z odvzemi BMV vsaj še 10 let po zdravljenju.<sup>60</sup> Rutinsko določanje HPV ni povsem zanesljivo pri odkrivanju preostale bolezni ali ponovitve CIN.<sup>61</sup>

Nekateri svetujejo dodatek rutinskega testa HPV pri odvzemu BMV 6 mesecev po zdravljenju CIN, saj ima HPV test večjo občutljivost ob enaki specifičnosti kot citologija pri ugotavljanju rezidualne bolezni visoke stopnje po zdravljenju.<sup>62, 63</sup>

Vsako odstopanje od normalnega izvida zahteva dodatne preiskave (kolposkopija, biopsija) in po potrebi ponovno zdravljenje. Priporočljive so

tudi obdobje kontrole vseh postopkov diagnostike in zdravljenja teh bolnic.<sup>64</sup>

Pri bolnicah, zdravljenjih zaradi CIN, je splošna umrljivost povečana za 17 %.<sup>65</sup> To povečanje gre na račun povečane umrljivosti zaradi drugih bolezni (standardizirana stopnja umrljivosti 1,13), rakov (standardizirana stopnja umrljivosti 1,09) in poškodb (standardizirana stopnja umrljivosti 1,31). Še bolj pa je povečana umrljivost zaradi RMV (standardizirana stopnja umrljivosti 7,69).

Posodobljene Smernice za celostno obravnavo žensk s predrakavimi spremembami materničnega vratu priporočajo v primeru negativnih kirurških robov po CIN 2, 3 ali CIN 1 z negativnimi ali pozitivnimi robovi ali če stanje robov ni znano (krioterapija, laserska ablacija) odvzem BMV po 6 mesecih. Če je izvid BMV patološki, sledi kolposkopija. Če je izvid BMV negativen, po 6 mesecih ponovno odvzamemo BMV in naredimo triažni test HPV. Če sta oba negativna, ju ponovimo po 12 mesecih. Če je eden izmed njiju pozitiven, naredimo kolposkopijo. Če pa sta oba ponovno negativna, naslednji BMV odvzamemo čez 3 leta.

V primeru pozitivnih kirurških robov pri CIN 2 in 3 lahko po 6 mesecih odvzamemo BMV ali pa takoj ukrepamo (biopsija, abrazija cervikalnega kanala, rekonizacija). Če je izvid BMV negativen, po 6 mesecih ponovno odvzamemo BMV in naredimo triažni test HPV. Če izvid pokaže prisotnost APC-N ali BD, naredimo kolposkopijo in morebitno biopsijo. Če pa izvid BMV pokaže PIL visoke stopnje, naredimo LLETZ, rekonizacijo ali histerektomijo.<sup>16</sup>

## **Zaključek**

Predrakave spremembe MV predstavljajo nevarnost za zdravje žensk, saj lahko napredujejo v invazivni RMV. Zato moramo, predvsem višje stopnje CIN, ustrezno zdraviti. Pri tem lahko uporabimo različne metode in tehnike, katerih vsaka ima določene prednosti in tudi slabosti. Ne tako redki so tudi zapleti po posegih, predvsem krvavitev. Najpogosteje uporabljamo ekscizijske tehnike, ki omogočajo histopatološko analizo vzorca, odstranjenega z operacijo. Po posegu je potrebno nadaljnje spremljanje bolnic, saj so možne tudi ponovitve bolezni. V tem primeru je potrebno ponovno zdravljenje.



## Literatura

1. Grizzle WE, Srivastava S, Manne U. The biology of incipient, pre-invasive or intraepithelial neoplasia. *Cancer Biomark* 2011; 9: 21–39.
2. Rakar S. Surgical treatment of invasive cervical cancer. *Tumori* 2001; 87: S21.
3. Rakar S, Kovačič J, Čavić M, Štolfa A, Gergolet M. Cervical carcinoma in young women. *Eur J Obstet Gynecol Reprod Biol* 1994; 55: 19–20.
4. Kovačič J, Čavić M, Omahen A, Rakar S, Tomažević T, Novak F. The treatment of invasive carcinoma of the cervix at the Department of Gynecology and Obstetrics in Ljubljana. *Eur J Gynaecol Oncol* 1980; 1: 65–71.
5. Čavić M, Rakar S, Tomažević T, Omahen A, Kovačič J. Results of surgical treatment of cervical carcinoma. *Jugosl Ginekolo Opstet* 1978; 18: 131–9.
6. Uršič-Vrščaj M, Rakar S, Možina A, Takač I, Bebar S, Šubic Z, Kodrič T, Smrkolj Š. Clinical audit of patients with cervical cancer in Slovenia. Data analysis from 2003–2006. *Eur J Gynaecol Oncol* 2008; 29: 628–32.
7. Takač I, Uršič-Vrščaj M, Repše-Fokter A, Kodrič T, Rakar S, Možina A, Smrkolj Š, Primic-Žakelj M, Stržinar V, Vakselj A, Arko D. Clinicopathological characteristics of cervical cancer between 2003 and 2005, after the introduction of a national cancer screening program in Slovenia. *Eur J Obstet Gynecol Reprod Biol* 2008; 140: 82–9.
8. Smrkolj Š, Rakar S, Možina A, Eržen M. Evaluation of causes of increased incidence of cervical cancer in Slovenia. *Eur J Obstet Gynecol Reprod Biol* 2004; 117: 213–21.
9. Smrkolj Š. Citološke in biopsijske tehnike ter kolposkopija v ginekologiji. *Med Razgl* 2011; 50: 45–54.
10. Vrtačnik-Bokal E, Rakar S, Jančar N, Možina A, Poljak M. Role of human papillomavirus testing in reducing the number of surgical treatments for precancerous cervical lesions. *Eur J Gynaecol Oncol* 2005; 26: 427–30.
11. van Hamont D, Bekkers RL, Massuger LF, Melchers WJ. Detection, management, and follow-up of pre-malignant cervical lesions and the role for human papillomavirus. *Rev Med Virol* 2008; 18: 117–32.
12. Rouzier R. Management of CIN1. *J Gynecol Obstet Biol Reprod (Paris)* 2008; 37 (Suppl 1): S114–20.

13. McCredie MR, Sharples KJ, Paul C, Baranyai J, Medley G, Jones RW, Skegg DC. Natural history of cervical neoplasia and risk of invasive cancer in women with cervical intraepithelial neoplasia 3: a retrospective cohort study. *Lancet Oncol* 2008; 9: 425–34.
14. Deisinger D. Kazalci kakovosti pri zdravljenju prekancerov materničnega vratu v Sloveniji. V: Možina A, ur. Zbornik pravadanj 2. Slovenskega kongresa o cervikalni patologiji z mednarodno udeležbo in kolposkopskim tečajem, Portorož, 7. 3. – 10. 3. 2007. Ljubljana: Združenje za ginekološko onkologijo, kolposkopijo in cervikalno patologijo, 2007: 150–4.
15. Primic Žakelj M, Bračko M, Hočevar M, Krajc M, Pompe-Kirn V, Strojan P, Zadnik V, Zakotnik B, Žagar T. Rak v Sloveniji 2008. Ljubljana: Onkološki inštitut Ljubljana, Epidemiologija in register raka, Register raka Republike Slovenije, 2011: 60–1.
16. Uršič-Vrščaj M, Rakar S, Možina A, Kobal B, Takač I, Deisinger D, Zore A. Smernice za celostno obravnavo žensk s predrakavimi spremembami materničnega vratu. Združenje za ginekološko onkologijo, kolposkopijo in cervikalno patologijo. Slovensko zdravniško društvo, Ljubljana 2010.
17. Wright TC Jr, Massad LS, Dunton CJ, Spitzer M, Wilkinson EJ, Solomon D; 2006 American Society for Colposcopy and Cervical Pathology-sponsored Consensus Conference. 2006 consensus guidelines for the management of women with cervical intraepithelial neoplasia or adenocarcinoma in situ. *Am J Obstet Gynecol* 2007; 197: 340–5.
18. American College of Obstetricians and Gynecologists. ACOG Committee Opinion No. 463: Cervical cancer in adolescents: screening, evaluation, and management. *Obstet Gynecol* 2010 16 (2 Pt 1): 469–72.
19. Polterauer S, Grimm C, Natter C, Rahhal J, Hefler L, Reinthaller A, Speiser P. Treatment of cervical intraepithelial neoplasia with topical imiquimod. Chicago: Congress of the American Society of Clinical Oncology 2011; Abstract #5041.
20. Misson DR, Abdalla DR, Borges AM, Shimba DS, Adad SJ, Michelin MA, Murta EF. Cytokine serum levels in patients with cervical intraepithelial neoplasia grade II-III treated with intralesional interferon- $\alpha$  2b. *Tumori* 2011; 97: 578–84.
21. Sikorski M, Bobek M, Zrubek H, Marcinkiewicz J. Dynamics of selected MHC class I and II molecule expression in the course of HPV positive CIN treatment with the use of human recombinant IFN-gamma. *Acta Obstet Gynecol Scand* 2004; 83: 299–307.
22. Soergel P, Makowski L, Makowski E, Schippert C, Hertel H, Hillemanns P. Treatment of high grade cervical intraepithelial neoplasia by photodynamic therapy using hexylaminolevulinat may be costeffective compared to conisation

- procedures due to decreased pregnancy-related morbidity. *Lasers Surg Med* 2011; 43: 713–20.
23. Luciani S, Gonzales M, Munoz S, Jeronimo J, Robles S. Effectiveness of cryotherapy treatment for cervical intraepithelial neoplasia. *Int J Gynaecol Obstet* 2008; 101: 172–7.
  24. Nene BM, Hiremath PS, Kane S, Fayette JM, Shastri SS, Sankaranarayanan R. Effectiveness, safety, and acceptability of cryotherapy by midwives for cervical intraepithelial neoplasia in Maharashtra, India. *Int J Gynaecol Obstet* 2008; 103: 232–6.
  25. Zawislak A, Price JH, McClelland HR, Storey RG, Caughley L. Efficacy of cervical intraepithelial neoplasia (CIN) treatment by cold coagulation. *Ulster Med J* 2003; 72: 10–5.
  26. Chanen W. Electrocoagulation diathermy. *Baillieres Clin Obstet Gynaecol* 1995; 9: 157–72.
  27. Kim HS, Park NH, Park IA, Park JH, Chung HH, Kim JW, Song YS, Kang SB. Risk factors for recurrence of vaginal intraepithelial neoplasia in the vaginal vault after laser vaporization. *Lasers Surg Med* 2009; 41: 196–202.
  28. Jančar N, Rakar S, Poljak M, Fujs K, Kocjan BJ, Vrtačnik-Bokal E. Efficiency of three surgical procedures in eliminating high-risk human papillomavirus infection in women with precancerous cervical lesions. *Eur J Gynaecol Oncol* 2006; 27: 239–42.
  29. Takač I, Arko D, Gorišek B, Kodrič T. Loop diathermy conization of the uterine cervix. *Gynaecol Perinatol* 1996; 5: 133–6.
  30. Suwannarurk K, Bhamarapravati S, Thaweekul Y, Mairaing K, Poomtavorn Y, Pattaraarchachai J. The accuracy of cervical cancer and cervical intraepithelial neoplasia diagnosis with loop electrosurgical excisional procedure under colposcopic vision. *J Gynecol Oncol* 2009; 20: 35–8.
  31. Rivoire WA, Monego HI, Dos Reis R, Binda MA, Magno V, Tavares EB, Hammes LS, Capp E, Edelweiss MI. Comparison of loop electrosurgical conization with one or two passes in high-grade cervical intraepithelial neoplasias. *Gynecol Obstet Invest* 2009; 67: 228–35.
  32. Stasinou SM, Valasoulis G, Kyrgiou M, Malamou-Mitsi V, Bilirakis E, Pappa L, Deligeoroglou E, Nasioutziki M, Founta C, Daponte A, Koliopoulos G, Loufopoulos A, Karakitsos P, Paraskevaides E. Large loop excision of the transformation zone and cervical intraepithelial neoplasia: a 22-year experience. *Anticancer Res* 2012; 32: 4141–5.

33. Arko D, Dovnik A, Fokter N, Takač I. Prospektivna raziskava povezave med okužbo materničnega vratu in sekundarno krvavitvijo po eksciziji transformacijske cone z električno zanko (LLETZ). *Acta Medico-biotechnica* 2011; 4: 45–50.
34. Kodampur M, Kopeika J, Mehra G, Pepera T, Menon P. Endocervical crypt involvement by high-grade cervical intraepithelial neoplasia after large loop excision of transformation zone: Do we need a different follow-up strategy? *J Obstet Gynaecol Res* 2013; 39: 280–6.
35. Shin JW, Rho HS, Park CY. Factors influencing the choice between cold knife conization and loop electrosurgical excisional procedure for the treatment of cervical intraepithelial neoplasia. *J Obstet Gynaecol Res* 2009; 35: 126–30.
36. Kos L, Lukanovič A. Konizacija. V: Kos L, Lukanovič A. Tehnika vaginalne kirurgije. Ljubljana: Klinični center, Ginekološka klinika, 2000: 167–71.
37. Takač I, Gorišek B. Cold knife conization and loop excision for cervical intraepithelial neoplasia. *Tumori* 1999; 85: 243–6.
38. Smrkolj Š, Košir Pogačnik R, Rakar S. Mikroinvazivni karcinom materničnega vratu. *Zdrav Vestn* 2011; 80: 483–8.
39. Konno R, Akahira J, Igarashi T, Yamakawa H, Sato S, Yajima A. Conization of the cervix using harmonic scalpel. *Tohoku J Exp Med* 1999; 189: 171–8.
40. Akahira J, Konno R, Moriya T, Yamakawa H, Igarashi T, Ito K, Sato S, Yajima A. Conization by harmonic scalpel for cervical intraepithelial neoplasia: a clinicopathological study. *Gynecol Obstet Invest* 2000; 50: 264–8.
41. Fambrini M, Penna C, Pieralli A, Fallani MG, Andersson KL, Lozza V, Scarselli G, Marchionni M. CO2 laser cylindrical excision or standard re-conization for persistent-recurrent high-grade cervical intraepithelial neoplasia (HG-CIN) in women of fertile age. *Anticancer Res* 2008; 28: 3871–5.
42. González Bosquet E, Torres A, Busquets M, Esteva C, Muñoz-Almagro C, Lailla JM. Prognostic factors for the development of vaginal intraepithelial neoplasia. *Eur J Gynaecol Oncol* 2008; 29: 43–5.
43. Phadnis SV, Atilade A, Young MP, Evans H, Walker PG. The volume perspective: a comparison of two excisional treatments for cervical intraepithelial neoplasia (laser versus LLETZ). *BJOG* 2010; 117: 615–9.
44. Bowring J, Tulloch I, Phadnis SV, Young MP, Evans H, Walker P. Secondary excision for cervical intraepithelial neoplasia: an evaluation of two treatment methods. *J Obstet Gynaecol* 2010; 30: 511–4.

45. Guzej Z, Lovšin B. Vpliv zdravljenja cervikalne intraepitelijske neoplazije na trajanje poznejše nosečnosti in pogostost prezgodnjega poroda v SLO - rezultati raziskave za obdobje 2003–2004. *Onkologija* 2007; 11: 63–5.
46. Gajjar K, Martin-Hirsch PP, Bryant A. Pain relief for women with cervical intraepithelial neoplasia undergoing colposcopy treatment. *Cochrane Database Syst Rev* 2012; 10: CD006120.
47. Martin-Hirsch PP, Paraskevidis E, Bryant A, Dickinson HO, Keep SL. Surgery for cervical intraepithelial neoplasia. *Cochrane Database Syst Rev* 2010; 6: CD001318.
48. Martin-Hirsch PP, Keep SL, Bryant A. Interventions for preventing blood loss during the treatment of cervical intraepithelial neoplasia. *Cochrane Database Syst Rev* 2010; 6: CD001421.
49. Papoutsis D, Rodolakis A, Antonakou A, Sindos M, Mesogitis S, Sotiropoulou M, Sakellaropoulos G, Antsaklis A. Cervical cone measurements and residual disease in LLETZ conisation for cervical intraepithelial neoplasia. *In Vivo* 2011; 25: 691–5.
50. Arbyn M, Kyrgiou M, Simoens C, Raifu AO, Koliopoulos G, Martin-Hirsch P, Prendiville W, Paraskevidis E. Perinatal mortality and other severe adverse pregnancy outcomes associated with treatment of cervical intraepithelial neoplasia: meta-analysis. *BMJ* 2008; 337: a1284.
51. Bindas A, Novak-Antolič Ž. Porodniški izid po konzervativni terapiji intraepitelijskih ali zgodnjih invazivnih lezij materničnega vratu: pregled podatkov za Slovenijo od leta 2002 do 2005. *Zdrav Vestn* 2009; 78: 241–6.
52. Jakobsson M, Gissler M, Tiitinen A, Paavonen J, Tapper AM. Treatment for cervical intraepithelial neoplasia and subsequent IVF deliveries. *Hum Reprod* 2008; 23: 2252–5.
53. Sun XG, Ma SQ, Zhang JX, Wu M. Predictors and clinical significance of the positive cone margin in cervical intraepithelial neoplasia III patients. *Chin Med J (Engl)* 2009; 122: 367–72.
54. Phadnis SV, Atilade A, Bowring J, Kyrgiou M, Young MP, Evans H, Paraskevidis E, Walker P. Regeneration of cervix after excisional treatment for cervical intraepithelial neoplasia: a study of collagen distribution. *BJOG* 2011; 118: 1585–91.
55. Papoutsis D, Rodolakis A, Mesogitis S, Sotiropoulou M, Antsaklis A. Regeneration of uterine cervix at 6 months after large loop excision of the transformation zone for cervical intraepithelial neoplasia. *BJOG* 2012; 119: 678–84.

56. Melnikow J, McGahan C, Sawaya GF, Ehlen T, Coldman A. Cervical intraepithelial neoplasia outcomes after treatment: long-term follow-up from the British Columbia Cohort Study. *J Natl Cancer Inst* 2009; 101: 721–8.
57. Ghaem-Maghami S, Sagi S, Majeed G, Soutter WP. Incomplete excision of cervical intraepithelial neoplasia and risk of treatment failure: a meta-analysis. *Lancet Oncol* 2007; 8: 985–93.
58. Kodrič T, Takač I, Arko D, Gorišek B. The role of cytology in follow-up after loop diathermy conization. *Acta Cytol* 1997; 41: 1210–1.
59. Zivadinovic R, Lilic G, Lilic V, Petric A, Filipovic S, Todorovska I. Recurrence of cervical intraepithelial neoplasias with negative cone margins: risk factors. *J BUON* 2011; 16: 498–504.
60. Takač I, Arko D, Gorišek B, Kodrič T. Spremljanje bolnic po konizaciji materničnega vratu z diatermijsko zanko. *Zdrav Vestn* 1997; 66: 571–3.
61. Takač I. Human papillomavirus infection in patients with residual or recurrent cervical intraepithelial neoplasia. *Tumori* 2008; 94: 83–6.
62. Kocken M, Uijterwaal MH, de Vries AL, Berkhof J, Ket JC, Helmerhorst TJ, Meijer CJ. High-risk human papillomavirus testing versus cytology in predicting post-treatment disease in women treated for high-grade cervical disease: a systematic review and meta-analysis. *Gynecol Oncol* 2012; 125: 500–7.
63. Roncaglia MT, Tacla M, Vieira da Motta E, Caiaffa H, Ab'Saber A, Alves VA, Longatto Filho A, Baracat EC. Evaluation of the combination of cytology and hybrid capture to safely predict the high-grade lesion status of patients treated with conization with large loop excision of the transformation zone. *Acta Cytol* 2011; 55: 421–5.
64. Uršič-Vrščaj M, Rakar S, Možina A, Takač I, Šubic Z, Kodrič T, Smrkolj Š. Clinical audit of patients with cervical cancer in Slovenia - data analysis for the year 2003. *Eur J Gynaecol Oncol* 2005; 26: 537–42.
65. Jakobsson M, Gissler M, Paavonen J, Tapper AM. Long-term mortality in women treated for cervical intraepithelial neoplasia. *BJOG* 2009; 116: 838–44.

# Pojasnilna dolžnost v ginekološkem dispanzerju in kolposkopski ambulanti

*Dušan Deisinger*

---

## Uvod

Pojasnilna dolžnost ginekologa oziroma ginekologinje je, da ženski pravilno in celovito pojasni izvide, predvidene diagnostične postopke, morebitno zdravljenje in zaplete ter pridobi njeno zaupanje in soglasje. K pojasnilni dolžnosti so zavezani vsi zdravstveni delavci, ki v procesu zdravljenja sodelujejo, seveda v okviru svojih pristojnosti.

Že leta 2003 smo v predlogih za standarde in kazalce kakovosti pri kolposkopiji in nadzoru bolnic s predrakavami spremembami materničnega vratu na prvo mesto postavili: „Natančno in pravilno informiranost žensk“. Če želimo še zmanjšati pojavnost raka materničnega vratu, moramo privabiti na preventivni ginekološki pregled čim več žena. Naša pojasnilna dolžnost se torej prične že pred ginekološkim pregledom. Z raznimi akcijami in nastopi strokovnjakov v medijih, objavami v tisku in spletu, moramo pojasniti pomen preventivnih ginekoloških pregledov. V primeru patologije materničnega vratu imamo namreč enkratno priložnost, da z dostopnim enostavnim in cenanim strokovnim ukrepom (ginekološki pregled, bris PAP, odvzem HPV), pridemo do zelenega rezultata -to pa je pravočasno odkritje patoloških sprememb materničnega vratu, za kar imamo na razpolago: zadostno število ginekoloških timov, enostaven dostop do subjekta preiskave (maternični vrat – pregled v spekulih), neinvazivne, enostavne in neboleče metode preiskave (bris PAP, odvzem kužnine za določitev HPV, kolposkopijo) ter cenovno sprejemljivo metodo.

In kar je najbolj pomembno, na razpolago imamo dovolj časa za pravočasno ukrepanje. Ker se rak materničnega vratu razvija dolga leta, je mogoče odkriti in zdraviti že njegove predstopnje.

## **Zakonodaja**

20. člen Zakona o pacientovih pravicah govori o obveščenosti pacienta in pojasnilni dolžnosti. V štirih točkah so navedene pravice pacientov do samostojnega odločanja o zdravljenju in sodelovanja v procesu zdravljenja in na kakšen način mora zdravnik, odgovoren za zdravljenje, pojasniti pacientom njegovo zdravstveno stanje in ukrepe, ki jih namerava opraviti.

Že leta 2005 smo v analizi kazalcev kakovosti zapisali, da v vseh pogledih dosegamo najmanj 75 - odstotno ali več odstotno uspešnost, le v postavki natančne informiranosti žena ter zbiranju in spremljanju podatkov smo le polovično uspešni. Od takrat je minilo že nekaj let. V tem času je popolnoma zaživel program ZORA. Izdane so bile številne brošure, ki ozaveščajo naše ženske in dekleta, da se odzovejo na preventivne preglede.

Izboljšala se je kakovost citoloških laboratorijev, uvedeno je triazno testiranje na HPV. Izdelane in prenovljene so smernice za celostno obravnavo žensk s predrakavami spremembami materničnega vratu. Vpeljan je Register cervikalne patologije, s katerim preverjamo in primerjamo naše delo. V Sloveniji smo z opravljenimi raziskavami potrdili, da naša patologija materničnega vratu ne odstopa od evropskega in svetovnega povprečja. Pričeli smo s cepljenem proti visoko rizičnim humanim papiloma virusom. Vse to je pripomoglo, da je ozaveščenost naših žena sedaj bistveno večja, kot pred leti, kar se kaže v padcu pojavnosti raka materničnega vratu v R Sloveniji.

## **Kolposkopija**

Je osnovna diagnostična metoda za odkrivanje prisotnih patoloških sprememb materničnega vratu, ki nam hkrati omogoča določene terapevtske posege. Naša dolžnost je pojasniti kaj pridobimo, ko odvezamemo bris materničnega vratu, kaj pridobimo z odvzemom kužnine na humani papilloma virus in kaj z biopsijo. V primeru, da moramo opraviti biopsijo ali konizacijo, smo dolžni pacientkam pojasniti na kakšen način bomo to storili, kaj bomo s tem pridobili, kakšni so možni zapleti, ali bo potrebna hospitalizacija, kaj poseg pomeni za žensko v reproduktivnem obdobju in ali ima lahko posledice za naslednje nosečnosti.

V kolposkopski ambulanti je potrebno pojasniti postopke, ki jih bomo naredili pri kolposkopiji. Za morebitne posege (biopsija, destrukcija tkiva,...) moramo pridobiti ustno in pisno soglasje pacientke. Podana mora biti



informacija o načinih zdravljenja, njenih posledicah in možnih zapletih. Po dobljenih izvidih moramo podati celovito informacijo. Takrat moramo podati tudi priporočila za nadaljnje zdravljenje ali kontrolne preglede. Vsa naša opažanja, preglede, izvide vestno beležimo v kolposkopski karton. Ne le strokovna usposobljenost, tudi prijaznost je še kako pomembna pri prvem kontaktu zdravnika s pacientko. Takrat je potrebno pojasniti tako namen ginekološkega pregleda, kot postopkov, ki jih pri pregledu opravimo.

## **Humani papiloma virusi**

Številne epidemiološke raziskave so potrdile, da je okužba s humanim papiloma virusom ključni dejavnik tveganja pri nastanku pred-rakavih sprememb materničnega vratu in invazivnega raka materničnega vratu.

Test PAP je še vedno osnovna presejalna metoda pri odkrivanju raka materničnega vratu.

Pravilna in predvsem na primeren način mora biti podana informacija o pomenu okužbe s humanim papiloma virusom. Ker okužba sodi med spolno prenosljive bolezni, je zelo pomembno, da ženske ne prestrašimo, je ne ožigosamo ter s tem morda zaradi sramu, ne odvrnemo od nadaljnjih preiskav. Potrebno je poudariti, da je prekuženost s HPV v spolno aktivni populaciji zelo visoka (skoraj 80%). Okužba je najpogostejša pri 20-ih letih.

Povečano tveganje za okužbo s HPV predstavljajo : zgodnji spolni odnosi pred 15. letom starosti, večje število spolnih partnerjev, kajenje, druge bolezni, ki zmanjšujejo odpornost organizma (klamidija, HIV, ...). Pojasniti moramo tudi, kakšne so poti prenosa okužbe, zakaj so mlade osebe bolj ranljiva populacija, da okužba ne povzroča simptomov in da se kljub okužbi pri večini bolezni ne bo nikoli razvila. Do 90% okužba s HPV izzveni v 12 do 24. mesecih. Le v 5 do 10% okužba ostane trajna in le takrat obstaja nevarnost za nastanek pred-rakavih sprememb v naslednjih 10 do 15-ih letih.

Kjer bi se bolezen lahko razvila, imamo ob rednih pregledih vse možnosti, da bolezen pravočasno odkrijemo in nato tudi uspešno zdravimo.

## **Zaključek**

Novo izdelane smernice predstavljajo ginekologom pomoč pri odločitvah o nadaljnjih postopkih, končna odločitev pa je v rokah specialista v soglasju s

pacientko in njenim privoljenjem o nadaljnem ukrepanju diagnostiki in zdravljenju.

Natančna, predvsem pa razumljiva informacija o normalnem oz. patološkem brisu materničnega vratu, o CIN, o HPV itd., je pogoj za uspešno ozaveščenost žensk o koristnosti rednih ginekoloških pregledov in le tako jih je mogoče pridobiti za sodelovanje, s tem pa povečati možnosti za uspešno preventivo in zdravljenje.

## **Viri**

- 1 . Uršič Vrščaj M, Možina A, Rakar S. Predlogi za standarde in kazalce kakovosti pri kolpokopiji. Zbornik maj 2003.
2. Zakon o pacientovih pravicah. Uradni list republike Slovenije. ISSN 1318-0576/2008.
3. Smernice za celostno obravnavo žensk spredrakavimi spremembami materničnega vratu. Prenovljena izdaja 2011.



SKRAJŠAN POVZETEK GLAVNIH ZNAČILNOSTI ZDRAVILA  
Pred predpisovanjem, prosimo, preberite celoten Povzetek  
glavni značilnosti zdravila, ki ga dobite pri naših strokovnih  
sodelavcih ali na sedežu družbe.

Ime zdravila: Silgard suspenzija za injiciranje v napolnjeni  
injekcijski brizgi  
adsorbirano rekombinantno cepivo proti humanim  
papilomavirusom [tipom 6, 11, 16 in 18]  
Sestava: 1 odmerek (0,5 ml) vsebuje približno 20/40/40/20 µg  
L1 proteina humanega papilomavirusa tipa 6/ 11/ 16/ 18.  
L1 protein je v obliki virusa podobnih delcev, pridobljen s  
tehnologijo rekombinantne DNA na celični kulturi kvasovk,  
adsorbiran na amorfni aluminijev hidroksifosfat sulfat kot  
adjuvans (225 mikrogramov Al).

Terapevtske indikacije: Silgard je cepivo za uporabo od 9. leta  
starosti dalje za preprečevanje predrakavih genitalnih lezij  
(cervikalnih, vulvarnih in vaginalnih) in raka materničnega  
vrata, ki so vročno povezani z določeni onkogenimi tipi  
humanih papilomavirusov (HPV), in bradavic na spolovilih  
(koničasti kondilomi), ki so vročno povezane s specifičnimi  
tipi HPV. Cepivo Silgard je treba uporabljati v skladu z  
uradnimi priporočili.

Odmerjanje in način uporabe: Osnovno cepljenje je treba  
opraviti s tremi posameznimi 0,5 ml odmerki cepiva, ki se jih  
aplicira po shemi 0, 2, 6. mesec. Če je potrebna alternativna  
shema cepljenja, mora oseba drugi odmerek cepiva prejeti  
vsaj 1 mesec po prejemu prvega odmerka, tretji odmerek  
cepiva pa vsaj 3 mesece po prejemu drugega odmerka. Oseba  
mora vse tri odmerke cepiva prejeti v obdobju 1 leta. Potreba  
po obnovitvenem odmerku ni bila dokazana. Pri osebah, ki so  
že prejele prvi odmerek cepiva Silgard, je priporočljivo, da se  
cepljenje dokonča s cepivom Silgard in osebe tako prejmejo  
vse 3 odmerke istega cepiva. Varnost in učinkovitost cepiva  
Silgard pri otrocih, mlajših od 9 let, nista bili ugotovljeni.  
Cepivo je treba aplicirati intramuskularno. Najbolje je, da se  
ga aplicira v deltoidni predel nadklakti ali v zgornji  
anterolateralni predel stegna. Cepiva Silgard se ne sme  
vbrizgati intravaskularno. Subkutano in intradermalno  
dajanje cepiva ni bilo proučeno, zato takšnega dajanja ne  
priporočamo.

Kontraindikacije: Preobčutljivost za zdravilne učinkovine ali  
katerokoli pomožni snov. Cepljenje s cepivom Silgard je treba  
odložiti pri osebah, ki imajo hujšo akutno bolezen z zvišano  
telesno temperaturo. Vendar pa blažja okužba, kot sta blaga  
okužba zgornjih dihal ali rahlo zvišana telesna temperatura,  
ni kontraindikacija za cepljenje.

Posebna opozorila in previdnostni ukrepi: Pri odločitvi za  
cepljenje posamezne osebe je treba upoštevati njeno  
tveganje za predhodno izpostavitve HPV in potencialno korist  
cepljenja. Tako kot pri vseh cepivih, ki se jih injicira, je treba  
vedno zagotoviti ustrezno obliko zdravljenja, ki bo v redkih  
primerih anafilaktične reakcije po cepljenju nemudoma na  
voljo.

Ker se po cepljenju lahko pojavi sinkopa, je treba ceplene  
osebe skrbno opazovati približno 15 minut.  
Tako kot druga cepiva tudi cepivo Silgard morda ne bo  
popolnoma zaščitilo vseh cepljenih oseb. Cepivo Silgard ščiti  
le pred boleznimi, ki jih povzročajo tipi 6, 11, 16 in 18 HPV, ter  
v določeni meri pred boleznimi, ki jih povzročajo določeni  
sorodni tipi HPV. Zato je treba previdnostne ukrepe za  
preprečevanje prenosa spolno prenosljivih bolezni izvajati še  
naprej. Cepivo Silgard je samo za profilaktično uporabo in  
nima učinka na aktivne okužbe s HPV ali na dokazano klinično  
bolezen. Priosebah, ki so v času cepljenja že okužene z  
določenimi tipi HPV, ki ga vsebuje cepivo, cepivo Silgard ne  
prepreči sprememb, ki nastanejo zaradi tega tipa HPV.

Cepljenje ni zamenjava za presejalne teste raka materničnega  
vrata. Ker učinkovitost nobenega cepiva ni 100-odstotna in  
ker cepivo Silgard ne ščiti pred vsemi tipi HPV, oziroma pred  
že obstoječimi okužbami, rutinska presejanja raka  
materničnega vrata ostajajo kritičnega pomena in jih je treba  
izvajati v skladu z lokalnimi priporočili. Podatki o varnosti,  
imunogenosti ali učinkovitosti, ki bi podpirali zamenljivost  
cepiva Silgard z drugimi cepivi proti HPV, niso na voljo.  
Medsebojno delovanje z drugimi zdravili in druge oblike  
interakcij: Uporaba z drugimi cepivi: Dajanje cepiva Silgard  
sočasno (vendar na različna mesta, če gre za cepiva, ki se  
injicirajo) in rekombinantnega cepiva proti hepatitisu C ni  
vplivalo na imunski odziv na tipe HPV. S cepivom Silgard se  
lahko cepi sočasno s kombiniranim obnovitvenim cepivom  
proti davici (d) in tetanusu (T) ter oslovskemu kašlju  
[acekularno, komponentno cepivo] (ap) in/ali otroški  
ohromelosti [inaktivirano cepivo] (IPV) (cepiva dTap, dT-HPV,  
dTap-HPV). Sočasnega cepljenja s cepivom Silgard in z drugimi  
cepivi (razen z zgornj naštetimi) niso raziskali. Uporaba s  
hormonskimi kontraceptivi: Kaže, da uporaba hormonskih  
kontraceptivov ni vplivala na imunski odziv na cepivo Silgard.  
Neželeni učinki: Najpogostejše opaženi neželeni učinki so bili  
neželeni učinki na mestu injiciranja in glavobol. Ostali pogosti  
neželeni učinki so: navzea, bolečine v okončin, preksija ter  
hematom in srbenje na mestu injiciranja.

Način in režim izdaje zdravila: Predpisovanje in izdaja zdravila  
je le na recept s posebnim režimom (ZZ).

Imetnik dovoljenja za promet: Merck Sharp & Dohme Ltd.,  
Hertford Road, Hoddesdon, Hertfordshire EN11 9BU, Velika  
Britanija.

Datum zadnje revizije besedila: 04/2012



[Štirivalentno rekombinantno cepivo proti  
humanim virusom papiloma (genotipom 6, 11, 16 in 18)]

Kaj naj storim, da dekle ali žensko dodatno  
zaščitim pred rakom materničnega vrata?

Cepim jo proti HPV

Štirivalentno cepivo proti raku  
materničnega vrata,  
predrakavim spremembam  
zunanjega spolovila in nožnice  
ter genitalnim bradavicam

ZA DEKLETA IN ŽENSKE  
OD 9 DO 45 LET

Samo za strokovno javnost



Merck Sharp & Dohme, inovativna zdravila d.o.o.,  
Šmarčeva cesta 140, 1000 Ljubljana, Slovenija  
Tel. 01 5204 200, faks: 01 5204 349, 5204 300  
Tiskano v Sloveniji, september 2012  
Koda: VACC-1055922-0001 EXP: 09/2014



Bimos – Interstuhl  
Büromöbel,

Bio-Rad Medical  
Diagnostics,

Biolin Scientific,

Bioquell,

Biotage,

Biotest,

Delta T,

Ditabis,

EKF Diagnostic,

Eppendorf,

Eurofins GeneScan,

Eurofins MWG  
Operon,

Focus Diagnostics,

Hain Lifescience,

Heipha,

Hoefer,

IDEXX  
Laboratories,

Liofilchem,

Mart Microbiology,

Medical Wire  
(MWE),

Molecular Devices  
(Genetix),

Qiagen,

R-Biopharm,

Rosco Diagnostica,

SalvisLab,

Sarstedt,

Sifin,

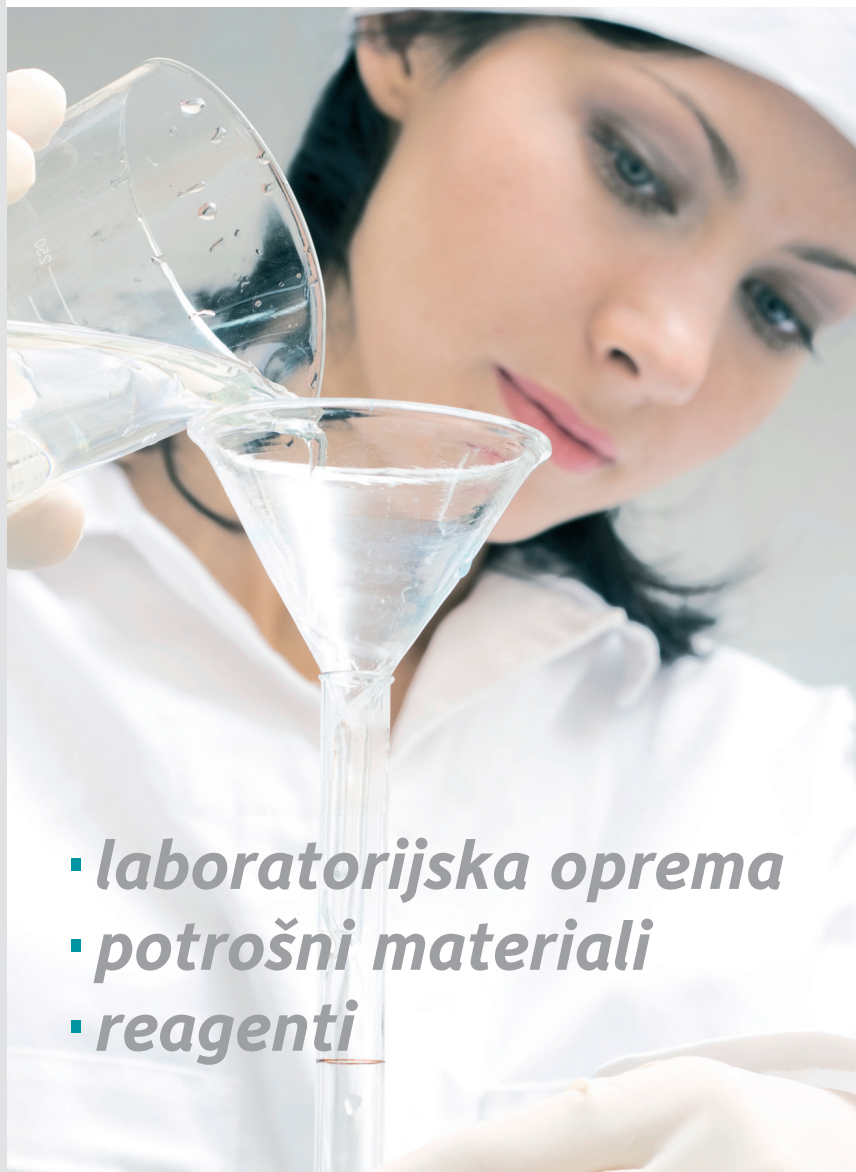Tecan,

Thermo Fisher  
Scientific (Revco),

Ultra Violet  
Products (UVP)



mediline



- **laboratorijska oprema**
- **potrošni materiali**
- **reagenti**

Mediline mešana trgovska družba, d.o.o.

Perovo 30 | p.p. 5 | SI-1241 Kamnik | Slovenija

T +386 (0)1 830 80 40 | F +386 (0)1 830 80 70 / 63

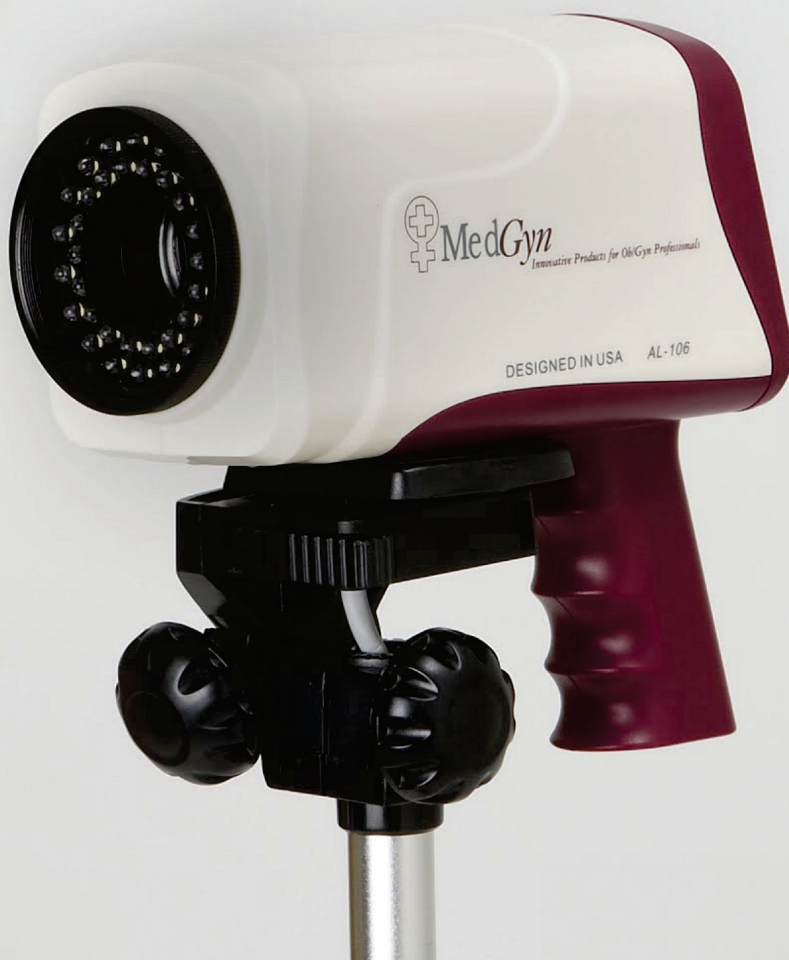E info@mediline.si | I www.mediline.si



# ZAKAJ BI STALNO OSTRILI SLIKO?

Na voljo je novi digitalni kolposkop, ki omogoča:

- Pregled z avtomatskim ostrenjem slike,
- 4 različne filtre za prepoznavanje patologije,
- Možnost prehoda na ročno ostrenje slike, za popolno
- Izostritev detajlov le s pritiskom na gumb,
- Popolna foto in video dokumentacija z možnostjo tiska poročila o pregledu,
- Brežšumno delovanje s pomočjo led tehnologije
- Praktično brez servisnih posegov (efektivna uporabnost led diod več kot 30.000 ur)



ZASTOPA IN PRODAJA  
Medip d.o.o., Taborska cesta 4, 1290 Grosuplje  
E: info@medip.si, T: 00386 (0)41 88 91 96

