

Pomen kakovosti kolposkopije za preprečevanje prekomerne diagnostike in zdravljenja ter preprečevanje spregledanih patoloških sprememb materničnega vratu

Špela Smrkolj¹, Nina Jančar¹, Urška Ivanuš²

¹ Ginekološka klinika Ljubljana, Univerzitetni klinični center Ljubljana, Šlajmerjeva 3, Ljubljana

² Onkološki inštitut Ljubljana, Zaloška 2, Ljubljana

Povzetek

Kolposkopija je vizualna diagnostična preiskava, ki omogoča prepoznavanje sicer nevidnih predrakavih sprememb materničnega vratu, nožnice in zunanjšega spolovila. Pod njenim imenom danes ne pojmujejo zgolj preiskave kot take, pač pa celovitost znanj na področju zgodnjega odkrivanja in zdravljenja predstopenj raka materničnega vratu. Kolposkopija je sestavni del državnega presejalnega programa za odkrivanje in zdravljenje predrakavih sprememb materničnega vratu (ZORA), zato zahteva temeljito poznavanje citologije, patohistologije in epidemiologije. Medsebojna odvisnost in usklajenost teh medicinskih znanj je sinonim za uspešnost presejalnega programa.

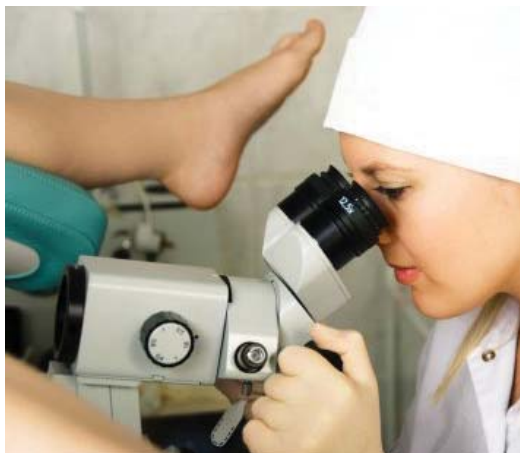Ključne besede: Kolposkopija, kakovost, prekomerno zdravljenje, spregledani patološki primeri

1 Uvod

Kolposkopija in ciljana biopsija imata pomembno vlogo pri obravnavanju žensk s predrakavimi spremembami materničnega vratu. Skladno s Smernicami za celostno obravnavo žensk s predrakavimi spremembami materničnega vratu iz leta 2011 se kolposkopija pri nas uporablja kot sekundarni diagnostični postopek pri patoloških citoloških izvidih ter pri ženskah s predrakavimi spremembami nizke stopnje ali po zdravljenju predrakavih sprememb, pri katerih je bila s triažnim testom na okužbo z onkogenimi humanimi papiloma virusi (HPV) ugotovljena okužba s HPV (1). V presejalnih programih za raka materničnega vratu (RMV) je kolposkopija pomemben sestavni del diagnostičnih postopkov

pri ženskah s patološkimi spremembami visoke stopnje v brisu materničnega vratu (BMV), pozitivnim triažnim testom HPV in v obdobju sledenja po zdravljenju predrakavih sprememb. Podatki kažejo, da tudi do 10 % RMV nastane po predhodnem zdravljenju predrakavih sprememb (8,9). Kolposkopijo uporabimo tudi pri makroskopsko sumljivi leziji materničnega vratu ali nožnice, pri postkoitalnih in izvencikličnih krvavitvah, ponavljajočih kolpitisih ter pruritusu ali makroskopsko vidnih spremembah zunanjšega spolovila (7).

Kolposkopija je subjektivna metoda, s katero ugotavljamo s prostim očesom nevidne, zgodnje spremembe na materničnem vratu (2). Pri kolposkopiji s posebnim binokularnim mikroskopom (kolpo-



Slika 1 prikazuje kolposkopijo in kolposkop. Vir: internet.

skopom) opazujemo maternični vrat z delom cervikalnega kanala, nožnico in zunanje spolovilo (Slika 1). V kolposkop je vgrajen sistem leč s 3 do 15-kratno povečavo, izvor svetlobe, zelen in moder svetlobni filter, lahko pa tudi kamera. Maternični vrat med preiskavo najprej tuširamo s 3 % očetno kislino, ki obarva patološke spremembe belo, nato z razredčeno jodovo raztopino, ki pobarva normalen epitelij rjavo, in opazujemo značilnosti epitela. Po pregledu ocenimo transformacijsko cono za normalno ali atipično (Slika 2). S pojmom atipična transformacijska cona opredelimo spremembe epitelija (levkoplakija, bel epitelij) in spremembe žilja (punktacije, mozaik, atipično žilje), kar še podrobneje opišemo z Reidovim kolposkopskim indeksom (3,4). Kolposkopija skupaj s citologijo omogoča v idealnih razmerah do 90 % zanesljivost pri detekciji predrakavih sprememb materničnega vratu. Če pri kolposkopiji ugotovimo sumljive lezije, potem na teh delih materničnega vratu z biopsijskimi kleščicami odvzamemo košček tkiva in ga pošljemo na histološko preiskavo (2,5,6).

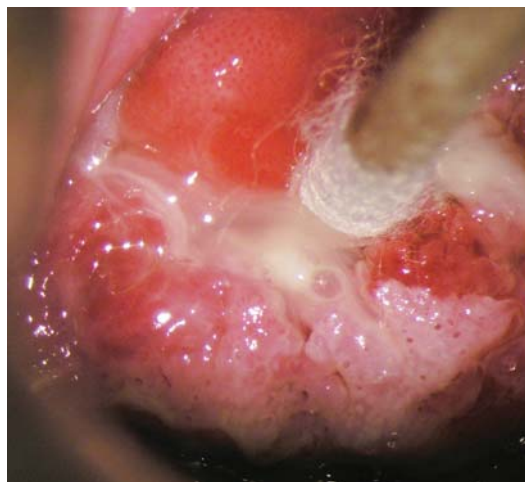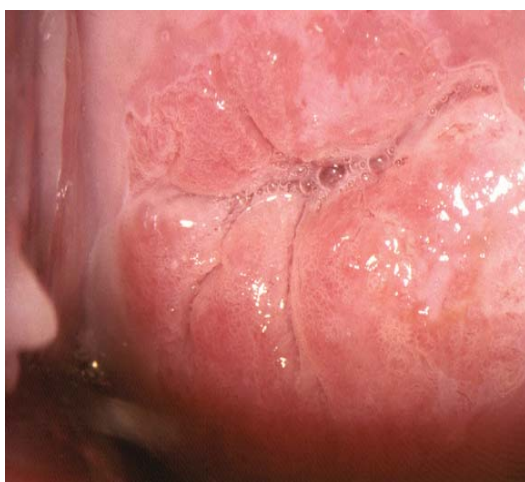2 Zanesljivost in pogoji za kakovostno kolposkopijo

Občutljivost in specifičnost kolposkopije, kot samostojne preiskave, sta okoli 80 % in 60 %. Zaradi napačno pozitivnih izvidov lahko kolposkopski pregled pri ženski povzroči nepotreben strah in vodi v nepotrebne ter velikokrat škodljive operativne posege. Prav zaradi tega se kolposkopija ne uporablja pri vsakem ginekološkem pregledu, temveč le v skladu s Smernicami za celostno obravnavo žensk s predrakavimi spremembami materničnega vratu (1).

Tako za citologijo, kolposkopijo in patologijo velja, da so zaradi subjektivnosti potrjene razlikam v ocenjevanju enakih morfoloških sprememb v celicah ali tkivu:

- Zavedanje, da je citologija subjektivna metoda in da je izvid lahko tudi napačno negativen ali patološki, nas vodi v previdnost pri kakovostnem odvzemu brisa materničnega vratu (BMV) in v upoštevanje opredeljenih intervalov za odvzem brisa. Ženske ne obravnavamo samo na podlagi enega izvida, ampak celostno, glede na izvide, klinično sliko in težave, ki jih ženska navaja.
- Zavedanje, da je tudi kolposkopija subjektivna metoda, in kot taka potrjena napačno pozitivnim in negativnim izvidom, nas svari tako pred nepotrebni invazivni diagnostični posegi in zdravljenjem, ki lahko usodno zaznamuje izhod nosečnosti, kot tudi pred spregledanimi spremembami in vzorčenjem z napačnih mest.
- Čeprav je tudi histopatologija subjektivna metoda, predstavlja zlati standard, na podlagi katerega se ginekolog odloči za zdravljenje. V skladu s smernicami je zdravljenje priporočeno pri vseh ženskah, pri katerih je potrjen CIN 2 ali več in to ne glede na ostale izvide.

Tako citologija kakor patologija se v ključnih trenutkih podrejata koordinatorju procesa – kolposkopistu oz. ginekologu, ki nosi najtežje breme odločitev, saj se prav on glede na različne izvide, klinični sliko in težave ženske odloči za ukrepanje. Kolposkopist mora razumeti ter ustrezno vrednotiti izsledke tako citologije kot kolposkopije in histologije. V začaranem krogu pravilno in napačno negativnih in pozitivnih izvidov subjektivnih preiskav mora priti z največjo mero zanesljivosti do končnega cilja t.j. postaviti pravilno diagnozo. To je še posebej težko, kadar se različni izvidi med seboj ne ujemajo. Kolposkopist nosi največjo odgovornost za končni izhod diagnostike in zdravljenja, saj je v neposrednem stiku z bolnico.



Slika 2 prikazuje normalno (Tz, levo) in atipično transformacijsko cono (Atz, desno).

Kolposkopist mora biti seznanjen z osnovami citopatologije in tveganji, ki jih opredeljujejo posamezne citopatološke diagnoze. Vedeti mora, da patološke spremembe v BMV nizke stopnje v 20–30 % predstavljajo tveganje za CIN 3, kakor tudi, da patološke spremembe v BMV visoke stopnje le v 70 % predstavljajo CIN 3 (5). Bolj kot podatki mednarodnih študij, so za vsakega kolposkopista pomembni lastni podatki in podatki njegovega laboratorija ter interdisciplinarnih kazalcev kakovosti.

Ker imamo v presejalnih programih opraviti pretežno z zdravo populacijo, je ob uporabi subjektivnih metod še posebej pomembno, da so v programu vzpostavljeni ukrepi za zagotavljanje in nadzor kakovosti na vseh ravneh. Pomemben del nadzora kakovosti so tudi revizije preparatov in postopkov obravnave ženske, ki so več kot dobrodošli pri zagotavljanju optimalne diagnostike in terapije (5,10–18).

Vsi v presejalnem programu RMV se moramo zavedati, da je vsaka zbolela ženska naš poraz, a hkrati tudi, da z danes znanimi metodami za preprečevanje RMV nikoli ne bomo mogli preprečiti vseh rakov. Nekatere ženske se na vabilo na presejalni ali kontrolni pregled ne odzovejo, nekatere uspešno privabiti s ponovnimi vabili ali osebnim pogovorom, vendar ne vseh. Tudi v dobro organiziranih presejalnih programih se kljub dodatnim naporom okoli 20–30 % žensk presejanja ne udeležuje (redno) in te ženske so bolj ogrožene za RMV kot ženske, ki se presejanja udeležujejo redno, podobno je tudi v Sloveniji. Pri ženskah, ki so zbolele kljub temu, da so se redno udeleževale presejalnih pregledov, pa lahko rečemo, da je zatajil vsaj en člen v presejalnem procesu. Pomembno omejitev pri tem predstavljajo tudi metode, ki jih uporabljamo tako v presejanju in diagnostiki – ker so povečini subjektivne, imajo svojo zgornjo mejo občutljivosti, ki je ne preseže tudi najbolj izkušen strokovnjak. V želji, da bi čim bolj uspešno preprečili zbolevanje za RMV pri ženskah, ki se redno udeležujejo pregledov, nastajajo v bolnišnicah konziliji za predrakave spremembe, kjer vsi strokovnjaki, ki sodelujejo pri obravnavi iste ženske, po načelu kliničnih konferenc soočajo stališča pri obravnavi zapletenih primerov (5).

Zaradi subjektivne narave kolposkopije so za zagotavljanje kakovosti obravnave ženske zelo pomembna tudi redna izobraževanje kolposkopistov.

Poleg izobrazbe je pomembno tudi kontinuirano delo na tem področju, kar potrjuje tudi praksa medicinsko razvitih držav, kjer kolposkopijo opravljajo tudi sestre in splošni zdravniki. Napovedne vredno-

sti kolposkopije se bistveno povečujejo tudi s številom opravljenih preiskav in vrednotenjem kazalcev kakovosti lastnega dela. Tudi najbolj izkušeni kolposkopisti v idealnih razmerah dosegajo do 90 % skladnost kolposkopije s histološkimi izvidi in še to pri prepoznavanju visokorizičnih displazij (VRD). V nekaterih državah to dejavnost licencirajo, v drugih stavijo na redno izobraževanje in priporočila, v vseh pa poudarjajo pomen spremljanja in analiziranja kazalcev kakovosti pri zdravljenju in odkrivanju predrakavih sprememb (10,11,13,17).

Razširjeni strokovni kolegij za ginekologijo in perinatologijo je v letih 2003–2004 potrdil priporočila Združenja za ginekološko onkologijo, kolposkopijo in cervikalno patologijo pri Slovenskem zdravniškem združenju (ZGO-SZD), ki opredeljujejo optimalne pogoje za kakovostne postopke pri obravnavi bolnic s patološkimi brisi materničnega vratu (10).

V Sloveniji smo že pred leti začutili potrebo po rednem zbiranju, spremljanju in posredovanju podatkov o kolposkopskih preiskavah. Pod okriljem ZGO-SZD je bil leta 2001 vzpostavljen Register cervikalne patologije. Vanj so se stekali izvidi iz različnih kolposkopskih ambulant po Sloveniji, zato je register omogočal spremljanje zastavljenih ciljev na področju odkrivanja in zdravljenja predrakavih sprememb materničnega vratu. Register je v preteklosti pomembno doprinesel k zagotavljanju in nadzoru nad kakovostjo kolposkopije in postavil prve usmeritve na tem področju (5). Ob uvedbi organiziranega, populacijskega presejalnega programa ZORA je bil kasneje na Onkološkem inštitutu Ljubljana poleg registra raka Republike Slovenije vzpostavljen še centralni presejalni register ZORA, ki v skladu z Zakonom o zbirkah podatkov s področja zdravstvenega varstva (Ur. l. RS, št. 65/2000) od leta 1998 (za ljubljansko in koprsko regijo) oz. od leta 2003 (za področje cele Slovenije) beleži vse citološke in tiste kolposkopske izvide (normalna, atipična kolposkopska slika), ki so opravljeni ob odvzemu BMV. Od leta 2004 se v Registru ZORA zbira tudi histološki izvidi s podatki o posegih na materničnem vratu, od leta 2010 pa tudi izvidi triažnih testov HPV. V skladu z zakonom podatke v Register ZORA pošiljajo vsi citološki in histološki laboratoriji, ki sodelujejo v programu ZORA. Del podatkov v laboratorijih pridobijo iz napotnice ginekologa, podatke za izvid pa generirajo sami. Glavni izziv za celostno in kakovostno spremljanje kakovosti delovanja programa ZORA je pomanjkljiva registracija kolposkopskih izvidov pri kolposkopijah, ki jim ni pridružen odvzem BMV, in pomanjkljiva registracija destruktivnih posegov na materničnem vratu, pri katerih ni odvzet vzorec za histološko preiskavo. Prav tako predstavlja poseben izziv nestandardizirani

ran zapis kolposkopskega in histološkega izvida, zaradi česar se izvidi med seboj razlikujejo tako po naboru informacij, ki jih vsebujejo, kot po terminologiji. Zato se, v skladu z evropskimi priporočili in slovensko zakonodajo, v okviru programa ZORA in v sodelovanju s strokovnimi združenji, pripravljajo standardizirani obrazci, ki bodo omogočali popolno in enotno registracijo izvidov tudi na področju kolposkopije in histopatologije.

Dodatno beleženje kolposkopskih preiskav bo omogočilo realen in celovit vpogled v kakovost postopkov diagnostike in zdravljenja predrakavih sprememb materničnega vratu, kar bo omogočilo nadgrajevanje in izboljševanje procesa. Beleženje kolposkopske preiskave v kolposkopski karton je potrebno tako v okviru dobre klinične prakse in iz raziskovalnega vidika, kot tudi iz pravnega vidika. V ta namen je Razširjena delovna skupina za pripravo pilotnega preverjanja standardiziranega kolposkopskega obrazca v sodelovanju programa ZORA in ZGO-SZD pripravila kolposkopski karton, ki je bil v letu 2012 pilotno preizkušen v treh specialističnih kolposkopskih ambulantah v Ljubljani, Kranju in Mariboru (2).

Kolposkopski karton vsebuje podatke bolnice, vključno z EMŠO, pomembne podatke iz ginekološke anamneze, napotno diagnozo, rezultate predhodnih citoloških, HPV in histoloških izvidov. Opredeljena je zadovoljivost kolposkopije, vrsta transformacijske cone in morebitne patološke spremembe kot nizkorizična ali visokorizična displazija (NTD ali VTD). Spremembe se tudi grafično zabeležijo v slikovni diagram. S križcem se na sliki označi mesto morebitne biopsije z biopsijskimi kleščicami in vpiše končni histološki izvid. Na koncu kolposkopist poda še mnenje in priporočila za nadaljnjo obravnavo (Slika 3) (2).

Smernice za celostno obravnavo žensk s predrakavimi spremembami materničnega vratu so popotnica vsem, ki se podajajo na pota zahtevne in pogostokrat nezanesljive diagnostike RMV oz. njegovih predstopenj. Temeljijo na spoznanjih najvarnejše poti do končnega cilja, kar pa še vedno ne pomeni, da ne bomo v določenih trenutkih ravnali po svoji presoji in mimo njih. Novelirane smernice 2011 prinašajo v prakso najnovejša spoznanja uporabe učinkovitega HPV testa v sekundarni diagnostiki (1).

3 Nekateri kazalci kakovosti slovenske kolposkopije

Z namenom, da bi ocenili kakovost slovenske kolposkopske diagnostike na področju materničnega vratu, smo si za cilj zadali analizirati histološke izvi-

de konizacij, zbrane v Registru ZORA v letu 2012. Izvidi se zbirajo v registru od leta 2004 in zajemajo vse diagnostične in terapevtske posege na materničnem vratu ter vse histerektomije, ne glede na razlog za odstranitev maternice. Histološki laboratoriji v Register ZORA pošiljajo papirnate kopije izvidov. Osebe registra izvide šifrira in ročno vnese podatke v informacijski sistem.

V analizo smo vključili vse konizacije (s skalpelom, električno zanko (LLETZ) in rekonizacije), ki so bile opravljene v letu 2008 in 2012 in registrirane v Registru ZORA do marca 2013. Konizacije iz leta 2012 smo pri vsaki ženski dodatno povezali s predhodnimi histološkimi izvidi v obdobju 0–6 mesecev pred konizacijo. Zanimalo nas je v kolikšnem deležu konusov ni bilo CIN 2+ in kaj so bili glavni vzroki za negativne konizacije ter v kolikšnem deležu se izvidi predhodne histologije in konizacije niso ujemale in zakaj. Skladno z navodili za zdravljenje predrakavih sprememb materničnega vratu, smo za pozitiven histološki izvid konizacije ali predhodnega posega šteli CIN 2, CIN 3, CGIN, adenokarcinome in ploščatocelične karcinome (CIN 2+). Za negativni izvid konizacije smo šteli vse normalne izvide, patološke spremembe druge kot CIN (koilocitoza, polipi, kondilomi, cervicitisi...) in CIN 1.

Kakovost kolposkopske diagnostike je iz rutinsko zbranih podatkov histoloških izvidov težko ocenjevati, saj so rezultati histopatologije odvisni tako od kakovosti kolposkopske (pravilno vzorčenje med kolposkopijo in pravilna fiksacija) kot histopatološke diagnostike (pravilna ocena morfoloških sprememb v vzorcu), kot tudi od smernic za zdravljenje predrakavih sprememb in upoštevanja teh smernic s strani ginekologa (pravilna izbira žensk, ki rabijo kolposkopsko in histopatološko diagnostiko ter zdravljenje) ter od postopkov obdelave vzorcev v histopatološkem laboratoriju. Zaradi načina pošiljanja in vnosa histoloških izvidov v Register Zora podatki v času analize za leto 2012 še niso bili popolni. Število histoloških izvidov se bo še povečalo, predvsem na račun dodatnih izvidov iz meseca novembra in decembra 2012. Kljub temu ocenjujemo, da je vzorec izvidov, ki so vključeni v analizo, reprezentativen za leto 2012 in da dodatni izvidi ne bodo bistveno spremenili rezultatov analize.

V letu 2012 je imelo po podatkih Registra ZORA konizacijo 1711 žensk. Ker ginekolog obravnava žensko kot celoto, smo podatke analizirali po ženskah; če je imela ženska več konizacij, smo v analizo vključili konizacijo, pri kateri je bil izvid najbolj patološki. 25 žensk smo iz analize naknadno izključili zaradi nejasne histološke diagnoze konizacije ali predhodnega posega (ocena vzorca ni bila mogoča ali pa je ni bilo mogoče razbrati iz izvida), v ana-

lizo je bilo tako vključenih 1686 žensk. Povprečna starost žensk ob konizaciji je bila 38 let, polovica žensk pa je bila mlajša od 36 let. Histološke preparate so pregledovali v devetih različnih histopatoloških laboratorijih.

3.1 Pomen potrditve histološke diagnoze pred konizacijo

CIN 2+ je bil prisoten pri 74 % (1241/1686) ženskah. Če je bila pred konizacijo opravljena predhodna histološka diagnostika (59 % vseh konizacij) je bil delež CIN 2+ v konizaciji 81 %, če pa je bila predhodna histološka diagnoza pozitivna, je ta delež znašal 87 % (Slika 4). Analiza je pokazala, da predhodna histološka diagnostika klinično pomembno in statistično značilno poveča verjetnost, da bo izvid konizacije pozitiven (χ^2 ; $p < 0,05$).

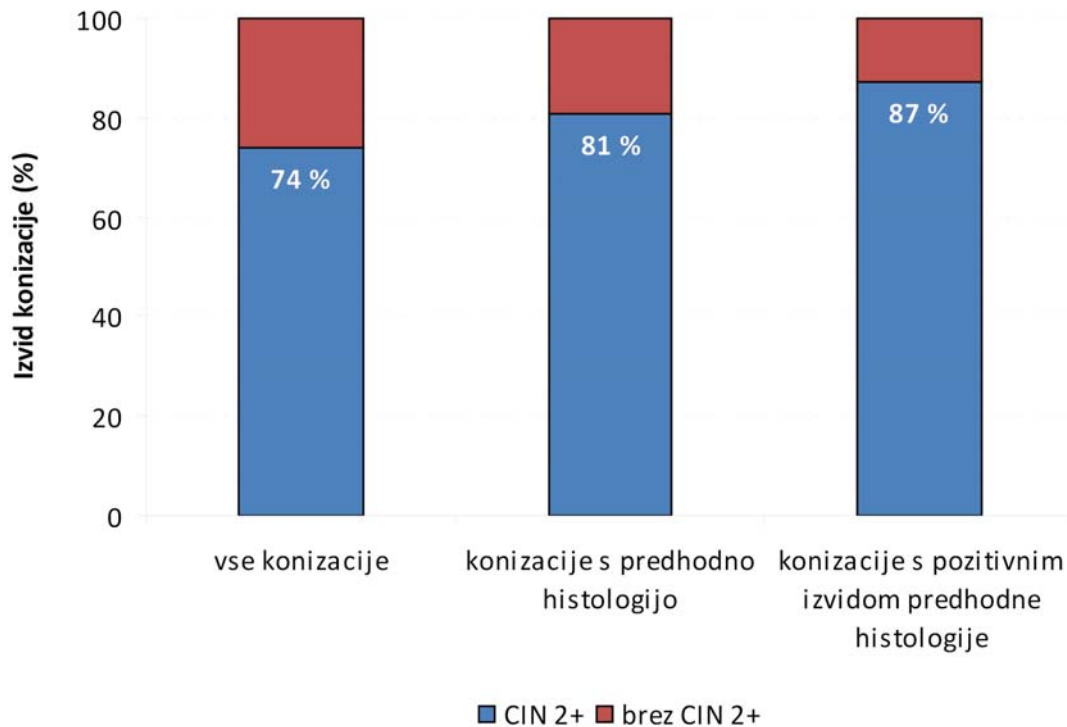
3.2 Konizacije brez CIN 2+

Dobra četrtina vseh konizacij je bila negativna oz. brez prisotnega CIN 2+ (26 %). Povprečna starost žensk z negativno konizacijo je bila 41 let (razpon od 19 do 84 let). Sliki 5 in 6 prikazujeta značilnosti teh konizacij glede na predhodno histologijo:

- Pri večini negativnih konizacijah predhodna histološka diagnostika ni bila opravljena (58 %), povprečna starost teh žensk je bila 43 let (razpon od 19 do 84 let).

- Pri slabi petini negativnih konizacij je bila predhodna histološka diagnoza negativna (18 %), od tega je bila predhodna histološka diagnoza v 69 % CIN 1. Povprečna starost teh žensk je bila 42 let (razpon od 21 do 75 let).
- Redko se zgodi, da v konusu ni prisotnega CIN 2+, čeprav je nanj kazal predhodni histološki izvid. V letu 2012 je bilo takih 13 % vseh konizacij po predhodno pozitivni histologiji, kar predstavlja 24 % vseh negativnih konizacij. Najpogostejši predhodni histološki izvid v tem primeru je bil CIN 2 (65 %), nato je sledil CIN 3 (34 %) in CGIN (1 %). Negativnega izvida konizacije po predhodno histološko potrjenem RMV v letu 2012 ni bilo. Povprečna starost teh žensk je bila 38 let (razpon od 19 do 64 let). Povprečna razlika med datumom konizacije in predhodne histologije je bila 70 dni.

Več kot polovico žensk brez CIN 2+ v konusu torej ni imela predhodne histološke diagnoze, kar se ujema z ugotovitvijo o pomenu predhodne histologije v prejšnji analizi. Slaba petina vseh žensk, pri katerih v konusu ni bilo CIN 2+, je imela predhodno histologijo brez CIN 2+, od tega je bil v okoli 70 % prisoten CIN 1. To ni presenetljivo, saj (čeprav CIN 1 praviloma opazujemo) smernice narekujejo zdravljenje, če CIN 1 vztraja, če ima ženska težave ipd. Slaba četrtina žensk je imela pred konizacijo potrjen CIN 2+, vendar v konusu le ta ni bil (več

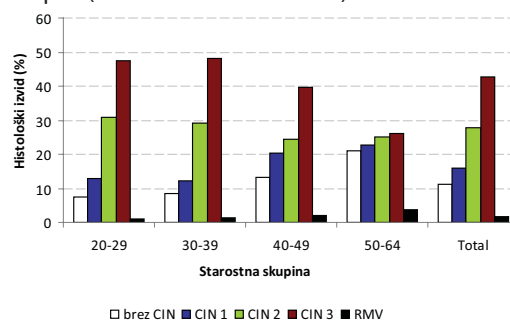


Slika 4: Izvid konizacij glede na predhodno histološki izvid, konizacije v letu 2012, predhodno histološki izvid 0–6 mesecev pred konizacijo, N = 1686. Vir: Register ZORA, 2013.

prisoten. Možno je, da je ginekolog med predhodnim posegom v celoti odstranil lezijo ali pa je le ta nazadovala, kar pa je zaradi kratke časovne razlike med konizacijo in predhodno biopsijo sicer manj verjetno. Ker je bil največji delež teh predhodnih izvidov CIN 2, ki je dokaj slabo ponovljiva histološka diagnoza, je možno tudi, da je bila predhodna histološka diagnoza precenjena.

Ženske z negativno konizacijo, ki niso imele predhodnega histološkega izvida, so bile v povprečju stare okoli 43 let in so bile v povprečju za 5 let starejše kot ženske s predhodno diagnozo CIN 2+ (Slika 5). To najverjetneje kaže na bolj konzervativen pristop ginekologov pri mlajših ženskah, ki so še v rodni dobi, v primerjavi s starejšimi – najverjetneje zaradi zapletov po konizaciji, ki so vezane na reproduktivno funkcijo žensk. Vprašanje pa je, ali starejšim ženskam manj konzervativen pristop prinaša dodatne koristi, ali pa bi bilo tudi pri njih tako s strokovnega kot etičnega vidika pred konizacijo bolje potrditi histološko diagnozo s predhodnim, diagnostičnim posegom. Dodatna analiza je pokazala, da je pri starejših ženskah skoraj enak delež konizacij brez CIN kot s CIN 3 (Slika 6). Verjetno je razlog tudi v tem, da pri starejših ženskah zdravljenje ni tako konzervativno kot pri mlajših. Pri starejših tudi hitreje indiciramo histerektomijo, kar pa v analizo ni zajeto. Še vedno pa je bilo okoli

20 % konizacij brez CIN 2+ tudi v najmlajši starostni skupini (ženskah starih 20–29 let).

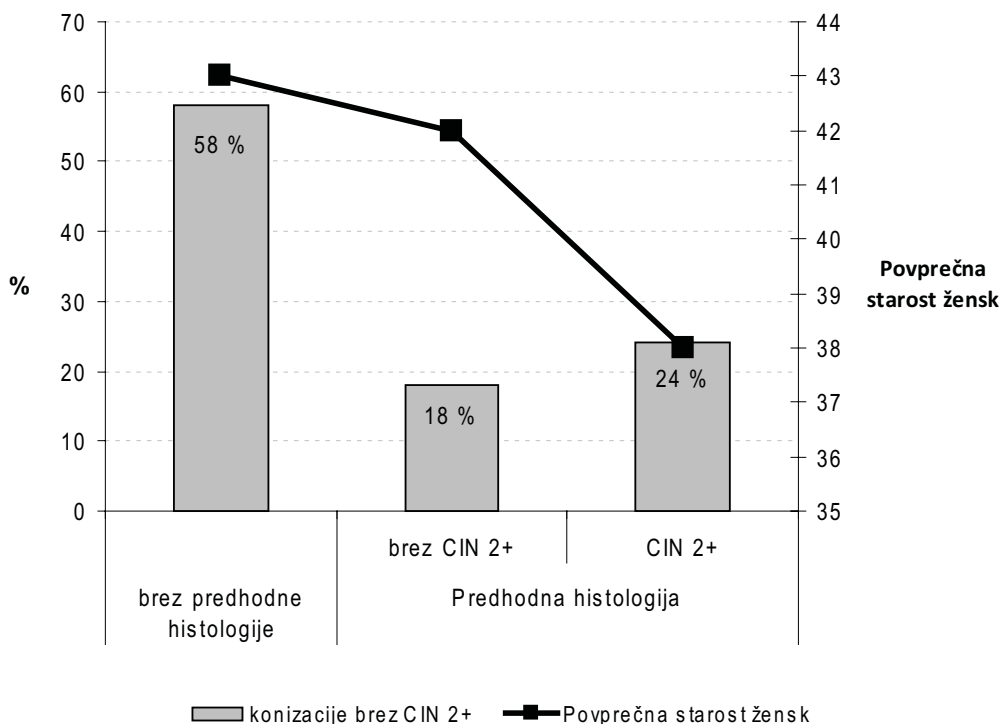


Slika 6: Histološki izvidi konizacij, po starostnih skupinah žensk, leto konizacije 2012. Vir: Register ZORA, 2013.

3.3 Konizacije s CIN 2+

Ženske s CIN 2+ oz. s pozitivno konizacijo so bile v povprečju štiri leta mlajše kot ženske z negativno konizacijo, stare so bile povprečno 37 let (razpon od 19 do 85 let):

- Največ jih je imelo predhodno pozitiven histološki izvid (60 %). Povprečna starost teh žensk je bila 35 let, polovica jih je bila mlajša od 33 let (razpon od 19 do 79 let).
- V 5 % je bila predhodna histologija negativna; najpogostejši predhodni histološki izvid je bil v

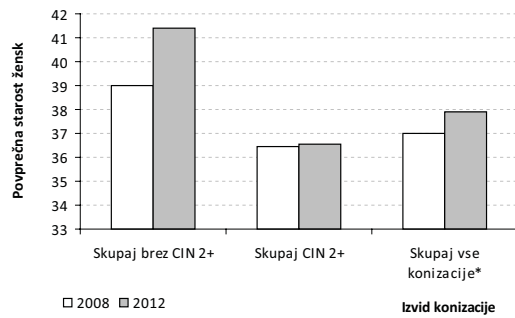


Slika 5: Značilnosti negativnih konizacij (brez CIN 2+) glede na predhodno histologijo in starost žensk, leto konizacije 2012, predhodni histološki izvid 0–6 mesecev pred konizacijo, N = 445. Vir: Register ZORA, 2013.

tem primeru CIN 1 (53 %). Povprečna starost teh žensk je bila 38 let (razpon od 21 do 74 let).

- Brez predhodne histologije je bilo 35 % žensk, povprečna starost teh žensk je bila 39 let (razpon od 20 do 85 let).

Okoli dve tretjini žensk, ki so v konusu imele CIN 2+, je imelo predhodno histološko diagnozo. Ženske brez predhodne histologije so bile v povprečju ponovno starejše (za štiri leta) kot ženske s predhodno histološko diagnozo (Slika 7).



Slika 8. Povprečna starost žensk glede na histološki izvid, 2008–2012. Vir: Register ZORA, 2013.

3.4 Razlika v konizacijah med leti 2008 in 2012

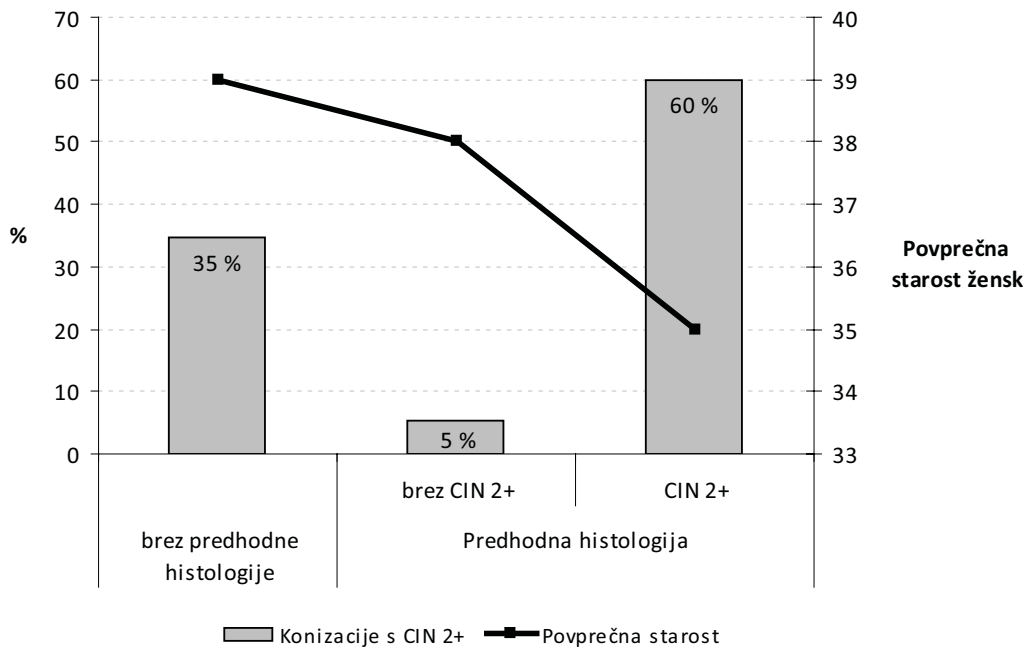
V letu 2008 je bilo v registru ZORA zabeleženih najmanj negativnih konizacij od leta 2004 naprej. V primerjavi s tem letom je bilo v letu 2012 negativnih konizacij za 6,6 % več (27,2 % v letu 2012 v primerjavi z 20,6 % v letu 2008). Analiza izvidov

konizacij po starosti žensk je pokazala, da je bila povprečna starost žensk ob konizaciji pri pozitivnih konizacijah v obeh letih okoli 36,5 let, medtem ko je bila starost žensk pri negativnih konizacijah v letu 2012 za povprečno 2,5 let večja kot leta 2008.

Ti rezultati, skupaj z velikim deležem žensk z negativno konizacijo brez predhodne histološke diagnoze in večjo povprečno starostjo teh žensk (Slika 8) nakazujejo, da je bil delež negativnih konizacij v letu 2012 v primerjavi z letom 2008 z vidika ginekologije večji predvsem na račun konizacij brez predhodne biopsije pri starejših ženskah.

Zaključki

Kolposkopska preiskava se večinoma uporablja skladno z indikacijami, redkeje po presoji oz. zaradi kliničnih simptomov. Število presejanih žensk, ki potrebujejo kolposkopsko preiskavo se giblje od 1 % (Finska) do 3–4 % (Anglija, Italija, Nizozemska) (19). V Sloveniji se je delež žensk, ki po presejalnem pregledu rabijo takojšnjo kolposkopijo (ženske s presejalno diagnozo APC-VS, PIL-VS, ploščatoceličnim ali žleznim karcinomom in patološkimi spremembami žlezni celic) v zadnjih letih pomembno zmanjšal in je bil v letu 2012 nekaj manj kot 1 % (20). Prav tako se je v zadnjih letih zmanjšal delež žensk, ki po presejalnem testu rabijo dodatno diagnostiko (kontrolni BMV, triažni test HPV ali kolposkopijo) in se ne vrnejo takoj nazaj v presejanje; v letu 2012 je nadaljnjo diagnostiko zaradi patolo-



Slika 7: Značilnosti pozitivnih konizacij (CIN 2+) glede na predhodno histologijo in starost. Leto konizacije 2012, predhodni histološki izvid 0–6 mesecev pred konizacijo, N = 1241. Vir: Register ZORA, 2013.

škega izvida presejalnega BMV rabilo nekaj manj kot 5 % žensk (20).

Kolposkopija ni le vizualna metoda, pač pa pod imenom moderna kolposkopija razumemo celovitost znanj s področja citologije, kolposkopije, patologije in epidemiologije. Za vse discipline je značilna omejena zanesljivost, kar utruje pomen medsebojne komunikacije in rednih revizij. Ta se izvaja v bolnišnicah v sklopu kliničnih konferenc oz. konzilijev za predrakave spremembe MV.

Kolposkopist je praviloma seznanjen s tveganji oz. z verjetnostjo, da se pri določenih kategorijah BMV pojavljajo NRD/VRD oz. invazivni procesi materničnega vratu v bistveno različnih deležih.

Kolposkopija je subjektivna preiskava in kot ostale subjektivne preiskave (citologija in histologija) podvržena razlikam v ocenjevanju enakih morfoloških sprememb med različnimi ocenjevalci. Metoda je na splošno 80 % občutljiva, njena specifičnost je le okoli 60 %. Bolj ko je lezija napredovala, večja je napovedna vrednost kolposkopske diagnoze. Zanesljivost kolposkopije narašča z velikostjo sprememb, številom opravljenih preiskav in rednim izobraževanjem. Skladnost med kolposkopisti pri napovedi VRD je dobra (angl. fair), pri napovedi NRD je nizka. Zanesljivost kolposkopije pri ločevanju NRD : VRD je 80—97 %, zanesljivost kolposkopije pri izključitvi invazivne bolezni pa teoretičnih 100 %.

Uvedba kolposkopskega kartona bo še dodatno prispevala k izboljšanju kakovosti obravnave žensk s predrakavimi spremembami materničnega vratu, predvsem pa nam bo pomagala uvesti enotne standarde za kolposkopsko preiskavo in njeno dokumentiranje.

Pogoji za izvajanje kakovostne kolposkopije so opredeljeni v Standardih in kazalcih kakovosti pri odkrivanju in zdravljenju predrakavih sprememb MV, potrjeni s sklepi RSK za ginekologijo in porodništvo, Priporočilih ZGO-SZD za kolposkopsko izobraževanje in Priporočilih EFC v katalogu znanj, ki jih mora kolposkopist preverljivo obvladati.

Smernice za celostno obravnavo žensk z predrakavimi spremembami materničnega vratu nakazujejo najvarnejšo pot in tako tudi podlago za doseganje postavljenih standardov in kazalcev kakovosti (1,5).

Prav tako je za zagotavljanje kakovosti v presejalnem programu pomembna revizija vseh preparatov žensk, ki so zbolele za RMV in tudi pregled postopka obravnave teh žensk, preden so zbolele.

Namen presoje kakovosti obravnave je odkriti šibke točke v sistemu in jih nato z ukrepi popraviti ter s tem zagotoviti še boljše rezultate v prihodnje. Tako Priporočilo Evropske komisije o presejanjih za raka iz leta 2003 kot Evropske smernice za zagotavljanje kakovosti v presejanju za raka materničnega vratu iz leta 2008 presojo kakovosti obravnave bolnic z RMV prepoznavajo kot obvezen element organiziranih, populacijskih presejalnih programov, v Sloveniji pa ji zakonsko podlago daje Pravilnik za izvajanje preventivnega zdravstvenega varstva na primarni ravni (Ur. l. RS, št. 19/1998 z dopolnitvami, zakonska osnova za presojo kakovosti pri bolnicah z RMV je v dopolnitvi 22/2009).

Ker so v presejalne programe vključene pretežno zdrave ženske, ki jim s pregledom predvsem ne smemo škodovati (lahko pa jim koristimo), je še posebej v presejalnih programih treba natančno spremljati in analizirati tudi morebitno prekomerno diagnostiko in zdravljenje. Udeležba v presejalnem programu ženskam ne sme preveč povečati tveganja, da bodo podvržene nepotrebni dodatni diagnostiki ali zdravljenju. Analiza podatkov registra Zora je pokazala, da je bilo v Sloveniji v letu 2012 okoli 27 % vseh konizacij negativnih (brez prisotnega CIN 2+). Največji del teh konizacij je bil narejen pri starejših ženskah, brez predhodne histološke diagnoze. Predhodna histološka diagnostika klinično pomembno in statistično značilno poveča verjetnost, da bo izvid konizacije pozitiven (χ^2 ; $p < 0,05$). S strokovnega vidika je predhodna histološka diagnoza pomembna zato, ker zmanjšuje verjetnost konizacije pri ženski brez CIN 2+ in s tem nepotrebne zaplete po zdravljenju. Z etičnega vidika je predhodna histološka diagnostika pomembna predvsem zato, da zagotovimo enako kakovostno obravnavo vseh žensk v presejalnem programu, ne glede na starost ali druge razlike med njimi.

Standardizacija kolposkopskega izvida, enotna terminologija, redna izobraževanja, beleženje kolposkopskih izvidov v centralnem presejalnem Registru Zora in redno spremljanje postopkov in rezultatov bodo omogočili slovenskim ženskam bolj kakovostno obravnavo, zdravstvenemu osebju, ki v tej obravnavi sodeluje, pa boljši vpogled v lastno delo in še večje uspehe pri preprečevanju tako RMV kot nepotrebne prekomerne diagnostike in zdravljenja.

Literatura

1. Uršič-Vrščaj M., et al. Smernice za celostno obravnavo žensk s predrakavimi spremembami materničnega vratu. Ljubljana:2011. Dostopno na: <http://zora.onko-i.si/>.

2. Smrkolj Š, Jančar N, Možina A. Kolposkopski karton. In: Smrkolj Š. Obnovitveni kolposkopski tečaj. Zbornik. 2012, Ljubljana, Slovenija.
3. Kodrič T. Terminologija in indikacije za kolposkopski pregled. In: Smrkolj Š. Obnovitveni kolposkopski tečaj. Zbornik. 2013, Ljubljana, Slovenija.
4. Reid R, Champion MJ. HPV – associated lesions of the cervix: Biology and colposcopic features. *Clin Obstet Gynecol* 1989; 32: 157–79.
5. Smrkolj Š, Možina A. Zanesljivost in pogoji za kakovostno opravljeno kolposkopijo. In: Smrkolj Š. Obnovitveni kolposkopski tečaj. Zbornik. 2013, Ljubljana, Slovenija.
6. Smrkolj Š. Citološke in biopsijske tehnike in kolposkopija v ginekologiji. *Med Razgl* 2011; 50(2) 45–54.
7. Marčec M. Kolposkopija zunanjšega spolovila. In: Smrkolj Š. Obnovitveni kolposkopski tečaj. Zbornik. 2013, Ljubljana, Slovenija.
8. Takač I. Sodobno zdravljenje predrakavih sprememb materničnega vratu in sledenje. In: Smrkolj Š. Obnovitveni kolposkopski tečaj. Zbornik. 2013, Ljubljana, Slovenija.
9. Ferris DG, Hainer BL, Pfenninger JL, Zuber TJ. See and treat electrosurgical loop excision of cervical transformation zone. *J Fam Pract*, 1996.
10. Možina A, Uršič-Vrščaj M, Rakar S, et al. Kazalniki kakovosti in standardi na področju odkrivanja in zdravljenja prekancerov materničnega vratu. *Zdravn Vestn* 2003;72:49–53.
11. Benedet JL, Anderson GH, Maticic JP, Miller DM. A quality control program for colposcopic practice. *Obstet Gynecol*, 1991.
12. Davey DD, Woodhouse S, Styer P, Mody D. Atypical epithelial cells and specimen adequacy: recent laboratory practices of participants in the college of American pathologists interlaboratory comparison. *Arch Pathol Lab Med* 2000; 12.
13. Ferris DG, Miller MD. Colposcopic accuracy in a residency training program: Defining competency and proficiency. *J Fam Pract* 1993; 36: 515–20.
14. Fina BA, Feinstein GI, Sabella V. The pre- and post-operative value of endocervical curettage in the detection of cervical neoplasia and invasive cervical cancer. *Gynecol Oncol* 1998; 71: 46–9.
15. Genest DR, Stein L, Cibas E, Sheets E, Fitz JC, Crum CP. A binary system for classifying cervical cancer precursors: criteria, reproducibility, and viral correlates. *Hum Pathol* 1993;24:730–6.
16. Lenart M, Simerl J, Košorok I, Puhan N, Zabukovnik P, M Koželj. Zanesljivost diagnostičnih postopkov pri žleznih spremembah. I. Slovenski kongres o cervikalni patologiji s kolposkopskim tečajem, Zbornik, 2006, 106–108.
17. Možina A, Meglič L, Šinkovec J, Lenart M. Zanesljivost diagnostičnih postopkov. I. Slovenski kongres o cervikalni patologiji s kolposkopskim tečajem, Zbornik, 2006.
18. Možina A, Rakar S, Vrščaj Uršič M. Katalog znanj in izobraževanje iz kolposkopije. I. Slovenski kongres o cervikalni patologiji s kolposkopskim tečajem, Zbornik, 2006, 68–70.
19. Talaat A, Brinkmann D, Dhundee J, Hana Y, Bevan J, Irvine R, Bailey S, Woolas R. Risk of significant gynaecological pathology in women with glandular neoplasia on cervical cytology. *Cytopathology*. 2012 Dec;23(6):371-7.
20. Primic-Žakelj M, Ivanuš U. Deset let delovanja programa Zora. In Ivanuš U, Primic Žakelj M, Repše Fokter A, editors. 4. izobraževalni dan programa Zora. Zbornik; Brdo pri Kranju: Onkološki inštitut Ljubljana; 2013 (v tisku).