

Sodobno zdravljenje predrakavih sprememb in začetnega raka materničnega vratu

Branko Cvjetičanin

Ginekološka klinika, UKC Ljubljana

Predrakave spremembe materničnega vratu

Predrakave spremembe materničnega vratu so displastične spremembe epitelijskega tkiva, najpogosteje omejene na transformacijsko cono. V več kot 90 % je prizadet ploščati in le redko endocervikalni, žlezni epitelij. Displastične spremembe materničnega vratu delimo na nizko rizične (CIN 1) in visoko rizične (CIN 2 in CIN 3). Diagnoza CIN je histološka. Doktrina postopkov in zdravljenja je opredeljena v Smernicah za celostno obravnavo žensk s predrakavimi spremembami materničnega vratu, ki jih je leta 2006 pripravilo Združenje za ginekološko onkologijo, kolposkopijo in cervikalno patologijo.

CIN 1 zelo pogosto spontano izzveni, zato je zdravljenje indicirano le v primerih, ko sprememba vztraja (perzistira) 2 leti. CIN 2 in CIN 3 sta pravi prekancerozi in jih je potrebno zdraviti. Metode in tehnike zdravljenja predrakavih sprememb materničnega vratu so različne in obsegajo široko paleto operativnih posegov, od minimalnih do radikalnih. Razdelimo jih v tri skupine:

1. destruktivne (ablativne) tehnike (laserska vaporizacija - LV, elektrokoagulacija epitelijskega tkiva, krioterapija in hladna koagulacija);
2. ekscizijske tehnike (ekscizija transformacijske cone z električno zanko – LETZ, LLETZ, LEETZ, klasična konizacija – hladna ekscizija, konizacija s harmoničnim skalpelom, radiofrenkvenčna konizacija ...);
3. ekscizijske tehnike (histerektomije: vaginalna, laparoskopsko asistirana vaginalna histerektomija - LAVH, abdominalna).

Izbira metode in tehnike zdravljenja predrakavih sprememb materničnega vratu je odvisna predvsem od histološke diagnoze, znanja ginekologa kirurga in tehnične podpore, ki jo ima na razpolago ter od kolposkopske slike, citološkega (PAP) izvida, starosti bolnice, rodnosti oz. želje po ohranitvi reproduktivne funkcije in morebitnih sočasnih boleznih reproduktivnih organov. Perzistentne CIN 1 v glavnem zdravimo z destruktivnimi metodami (kolposkopsko vodena laserska vaporizacija). V redkih primerih lahko uporabimo tudi radikalno metodo kot je histerektomija (npr. pri bolnici, starejši od 40

let, ki ima poleg CIN 1 tudi simptomatsko miomatozno maternico). Destrukcijske metode lahko uporabljamo tudi za zdravljenje dobro vidnih in omejenih CIN 2 in CIN 3 sprememb na ektocerviksu, vendar so za zdravljenje CIN 3 sprememb primernejše ekscizijske metode. Prednost ekscizijskih metod je predvsem, da omogočajo histološko preiskavo pridobljenega vzorca ter so sočasno diagnostične in terapevtske. V primerjavi z destrukcijo je uspešnost ekscizijskih tehnik sicer nekoliko večja, vendar pri bolnicah, ki so bile zdravljene z ekscizijsko tehniko (predvsem konizacijo), pogosteje prihaja do zapletov v nosečnosti (prezgodnji porod). Zato imajo v zadnjem času minimalno invazivne tehnike (LV, LETZ) prednost pred klasičnimi metodami. Izvajamo jih v lokalni anesteziji (Xylocain sprej za LV, 5 do 10 ml 1 % Xylocaina subepitelno ali paracervikalno), v dnevni bolnišnici, ob bolniškem staležu 1 do 3 dni. Slabost LETZ-a je, da je minikonus omejen na velikost zanke. Slabosti opisanih tehnik je tudi dolgotrajno celjenje z vaginalnim izcedkom (tudi do 3 tedne).

Na Ginekološki kliniki v Ljubljani od leta 1996 strmo narašča število LV in LETZ-ov, obenem pa upada število klasičnih konizacij. Vsako leto naredimo več kot 900 LETZ-ov in LV, kar predstavlja okoli 90 % vseh posegov, opravljenih zaradi CIN.

Začetni rak materničnega vratu

Po skokovitem porastu incidence raka materničnega vratu (RMV) v Sloveniji v prejšnjem desetletju (leta 1997 23/100.000), so bili sprejeti nekateri pomembni ukrepi (ZORA, smernice, kolposkopski tečajji ZGO, sodobno zdravljenje predrakavih sprememb ...), ki že kažejo pozitivne učinke (leta 2008 je bila incidenca RMV 12,6/100.000). V primerjavi s tujino v Sloveniji pogosteje odkrivamo in registriramo mikroinvazivne RMV (invazija v stromo manj kot 1 mm), kar nekoliko vpliva na še vedno dokaj veliko incidenco RMV v Sloveniji (10/100.000 povprečno v EU). Med začetne stadije RMV štejemo:

- 1A1 (invazija do 3 mm v stromo z ali brez limfovaskularne invazije);
- 1A2 (invazija v stromo od 3 do 5 mm);
- 1B1 začetni (velikost tumorja \leq 2 cm).

Izbira metode in tehnike zdravljenja je odvisna od stadija, histološke vrste RMV (ploščatocelični karcinom, adenoskvamozni karcinom, adenokarcinom), znanja kirurga, citološkega izvida (PAP), starosti bolnice oz. fertilitnosti in sočasnih bolezni.

Stadij 1A1 brez limfovaskularne invazije zdravimo s konizacijo (ali histerektomijo – starost, sočasne bolezni), stadij 1A1 z limfovaskularno invazijo pa s konizacijo ali trahelektomijo (amputacija materničnega vratu) in laparoskopsko pelvično limfadenektomijo (ali LAVH in LPL). Stadij 1A2 zdravimo s trahelektomijo oziroma radikalno trahelektomijo in LPL (ali LAVH in LPL). Stadij 1B1 \leq 2 cm zdravimo z radikalno trahelektomijo in LPL (ali vaginalno histerektomijo sec. po Schauta – Amreich in LPL, LAVRH in LPL, radikalno histerektomijo sec. Wertheim – Meigs – Novak, s tehniko ohranitve živcev). Sodobne tehnike zdravljenja začetnega RMV z ohranitvijo materničnega telesa ne vplivajo na preživetje bolnic in omogočajo ohranitev reproduktivne sposobnosti. Vendar ženske, pri katerih so bili narejeni opisni kirurški posegi, težje zanosijo, večje je tudi število splavov in prezgodnjih porodov. Po konizaciji so potrebne le kontrole in po potrebi cerklaža v nosečnosti. Po trahelektomiji in radikalni trahelektomiji je možnost spontane zanositve vprašljiva, zato je indicirana IVF – ET. Ob posegu se preventivno naredi tudi cerklaža. Cerklažo lahko opravimo tudi laparoskopsko, vendar enotnega navodila, kdaj poseg opraviti, ni (ob trahelektomiji, pozneje kot samostojen poseg ali šele v zgodnji nosečnosti).

Na Ginekološki kliniki smo med leti 2008 do 2010 naredili 6 radikalnih trahelektomiji in LPL (3 v stadiju 1A2 in 3 v stadiju 1B1). Dve bolnici ste po zdravljenju zanosili in obe splavili (missed ab. v 9. t. in v 19.t. vnetje – amnionitis ?).

Zaključek

Sodobno zdravljenje predrakavih sprememb materničnega vratu, predvsem porast števila LETZ-ov in LV, ter uvedba organiziranega presejalnega programa ZORA in drugih ukrepov, že kažejo pozitivne učinke na zmanjšanje incidence RMV. Uporaba manj invazivnih (mikroinvazivnih) tehnik ugodno vpliva tudi na izid nosečnosti pri mlajših bolnicah. Tudi v Sloveniji sledimo sodobnim, manj radikalnim pristopom v zdravljenju RMV. Sodobno mikroinvazivno zdravljenje začetnega RMV z trahelektomijo in radikalno trahelektomijo in LPL ne vpliva na preživetje bolnic oz. prognozo bolezni, a omogoča ohranitev reproduktivne sposobnosti bolnice.

Viri (po abecednem vrstnem redu):

1. Bindas A., Novak – Antolič Ž.: Porodniški izid po konzervativni terapiji intraepitelijskih ali zgornjih invazivnih lezij materničnega vratu; pregled podatkov za Slovenijo od leta 2002 do 2005. Zdrav. Vest. 2009, 78 241-6.
2. Cvjetičanin B., Kobal B., Rakar S., Omahen A., Meglič L., Barbič M.: Vloga laporoskopije pri optimalni obravnavi mikroinvazivnega raka materničnega vratu. Endoskopska revija vol. 10, No. 23 2005, 36, 49.
3. Deisinger D.: Kazalci kakovosti pri zdravljenju prekancerov materničnega vratu v Sloveniji. V: Možina A. ur. Zbornik predavanj 2. slovenski kongres o cervikalni patologiji, Portorož 7 do 10. marec 2007, ZGO 2007: 150–4.
4. Dergant D., Martin X., Sacchetoni A., Mathevet P.: Laporoskopic vaginal radical trachelectomy: A treatment to preserve the fertility of cervical carcinoma patients. Cancer 2000. 88 1877-82.
5. Guzej Z., Lovšin B.: Vpliv zdravljenja cervikalne intraepitelijske neoplazije na trajanje poznejše nosečnosti in pogostost prezgodnjega poroda. Slovenski rezultati raziskave za obdobje 2003 do 2004, Onkologija 2007; 11: 63-5.
6. Kobal B.: Vloga laporoskopije pri zgodnjih oblikah raka materničnega vratu. Zdrav. Vest. 2009; 78: I-49-52.
7. Možina A.: Standardni kazalci kakovosti pri odkrivanju in zdravljenju predrakavih sprememb MV. Onkološki simpozij, Ljubljana 21.1.2010.
8. Takač I., Arko D., Gorišek B., Kodrič T., Repše-Fokter A.: Možnosti zdravljenja predrakavih sprememb materničnega vratu. Zdrav. Vest. 2009, 78 I-43-8.
9. Tomaževič T.: Laporoskopska cerklaža pri ženskah s cervikoistmično insuficienco in visokim tveganjem za kasni splav ali zelo prezgodnji porod. 10 kongres endoskopske kirurgije Slovenije, Portorož 10. do 12.5.2009.
10. Uršič – Vrščaj M., Rakar S., Možina A., Kobal B., Takač I., Deisinger D.: Smernice za celostno obravnavo žensk s predrakavimi spremembami materničnega vratu, Združenje za ginekološko onkologijo, kolposkopijo in cervikalno patologijo. Slovensko zdravniško društvo Ljubljana 2006.

**SODOBNO ZDRAVLJENJE PREDRAKAVIH
SPREMEMB IN ZAČETNEGA RAKA
MATERNIČNEGA VRATU**

Branko Cvjetičanin, Andrej Možina
GINEKOLOŠKA KLINIKA UKC LJUBLJANA

Prvi izobraževalni dan programa ZORA z mednarodno udeležbo Ljubljana 2010

1

ALGORITEM POSTOPKOV PRI CIN 2, 3 - VISOKORIZIČNA DISPLAZIJA

CIN 2, 3

Zadovoljiva kolposkopska ocena Nezadovoljiva kolposkopska ocena

Ekscizija ali v posebnih pogojih destrukcija Diagnostični LLETZ ali konizacija

VRD - visokorizična displazija

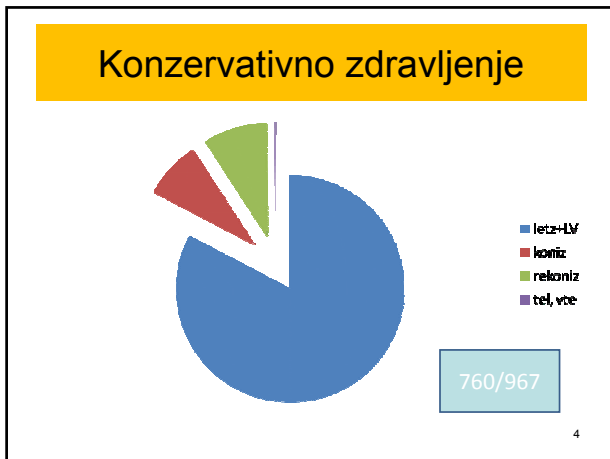V primeru opravljenega LLETZ → in slučajno odkritem AIS v patohistološkem preparatu (okulni AIS), ki je odstranjen v zdravem, dodatno kirurško zdravljenje ni potrebno.

Pojasnilo: vsa priporočila so stopnje soglasja 1 ali 2A. V nasprotnem primeru je to posebej priloženo.

**Naraščanje odkritih in zdravljenih
CIN
Ginekološka klinika 1996-2008**

Year	Conix	L.V. LLETZ	Wertheim
1996	174	189	55
1999	220	300	55
2001	300	600	55
2004	350	1000	55
2006	400	1200	55
2008	450	1300	55

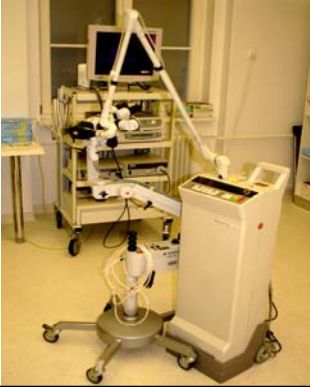Prvi izobraževalni dan programa ZORA z mednarodno udeležbo Ljubljana 2010



- ### ZDRAVLJENJE PREDRAKAVIH SPREMEMB MATERNIČNEGA VRATU
- A. DESTRUKTIVNE TEHNIKE – metode zdravljenja z uničevanjem epitela TZ
 1. LASERSKA VAPORIZACIJA EPITELA (S KOLPOSKOPIJO)
 2. ELEKTROKOAGULACIJA EPITELA
 3. KRIOTERAPIJA IN HLADNA KOAGULACIJA
 - B. EKSCIZIJSKE TEHNIKE – diagnostične in metode zdravljenja z izrezovanjem TZ oz. porcije
 1. DIATERMIJSKA (ELEKTRO) ZANKA (LLETZ,LEETZ,LEETZ)
 2. KONIZACIJA : 2a) klasična – hladna s skalpelom
2b) s harmoničnim skalpelom
2c) laserska konizacija
 - C. EKSTIRPACIJSKE TEHNIKE - HISTEREKTOMIJA –radikalna terapija
 1. VAGINALNA (VTE;TVE)
 2. LAVH
 3. ABDOMINALNA
- Prvi izobraževalni dan programa ZORA z mednarodno udeležbo Ljubljana 2010
- 5

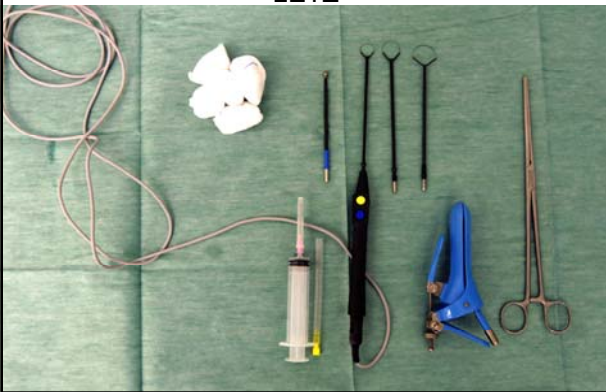
- ### INDIKACIJE ZA IZBIRO TEHNIKE ZDRAVLJENJA
- 1. HISTOLOŠKA DIAGNOZA
 - 2. CITOLOŠKI IZVID (PAP)
 - 3. KOLPOSKOPSKI IZVID
 - 4. FERTILNOST oz. želja po ohranjanju reproduktivne funkcije
 - 5. STAROST
 - 6. SOČASNE BOLEZNI
- Prvi izobraževalni dan programa ZORA z mednarodno udeležbo Ljubljana 2010
- 6

LASER ZA VAPORIZACIJO (CO2)

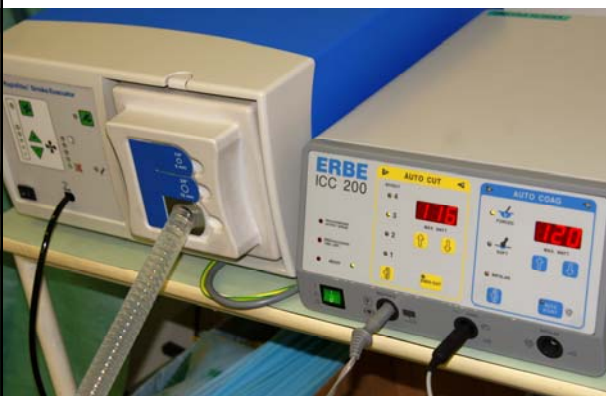

10

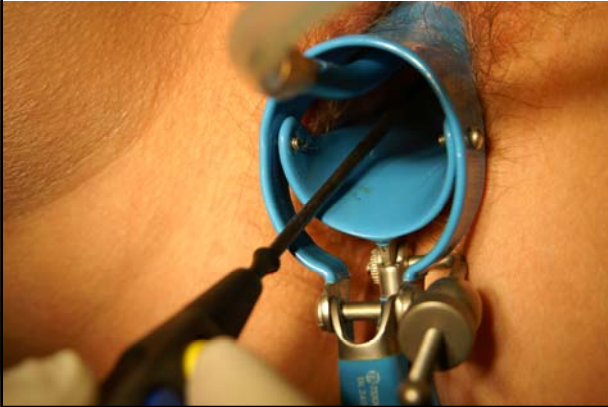LETZ



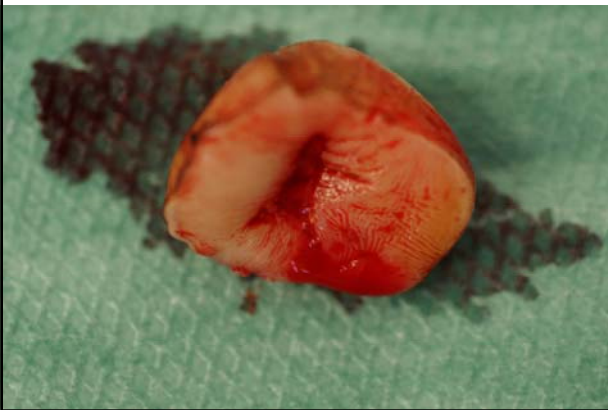LETZ



LETZ



LETZ- MINIKONUS



SODOBNO ZDRAVLJENJE ZAČETNEGA RAKA MATERNIČNEGA VRATU

- Incidenca RMV v Sloveniji :1997 23/100.000; 2008 14/100.000
- Začetni stadiji : 1A1 - brez limfovaskularne invazije
- z limfovaskularno invazijo

1A2 - globina invazije 3-5mm

1B1 - začetni, velikost tumorja do 2cm

IZBIRA TEHNIKE IN METODE ZDRAVLJENJA ZAČETNEGA RMV

- ODVISNA OD:
 1. HISTOLOŠKEGA IZVIDA (planucelularni karcinom, adeno karcinom)
 2. CITOLOŠKEGA(PAP)IN KOLPOSKOPSKEGA IZVIDA
 3. STAROSTI PACIJENTKE IN FERTILNOSTI oz. ŽELJE PO OHRANITVI REPRODUKTIVNE FUNKCIJE

Prvi izobraževalni dan programa ZORA z mednarodno udeležbo Ljubljana 2010

16

ZDRAVLJENJE ZAČETNEGA RMV

- STADIJ 1A1 BREZ LIMFOVASKULARNE INVAZIJE : KONIZACIJA, VTE, LAVH, TEL
- STADIJ 1A1 Z LIMFOVASKULARNO INVAZIJO : KONIZACIJA, TRAHELEKTOMIJA(amputacija cerviksa) Z LAPAROSKOPSKO PELVIČNO LIMFADENEKTOMIJO(LPL), LAVH z LPL, TEL z PL
- STADIJ 1A2: TRAHELEKTOMIJA ali RADIKALNA TRAHELEKTOMIJA z LPL, LAVH z LPL, TEL z PL
- STADIJ 1B1 < 2 cm : RADIKALNA TRAHELEKTOMIJA z LPL, RADIKALNA VAGINALNA HISTEREKTOMIJA (sec.Schauta-Amreich) z LPL, LAVRH z LPL, RADIKALNA HISTEREKTOMIJA (sec.Wertchaim Maigs Novak) z nerv sparing in PL

Prvi izobraževalni dan programa ZORA z mednarodno udeležbo Ljubljana 2010

17

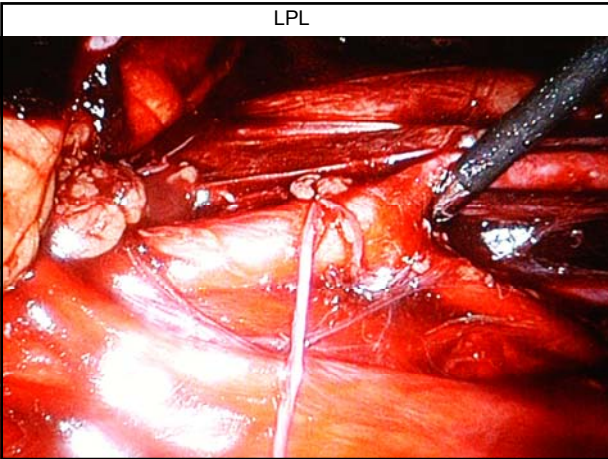
NOSEČNOST PO ZDRAVLJENJU ZAČETNEGA RMV

- SPONTANA ZANOSITEV?
- ZANOSITEV IVF-ET
- SPLAVI, PREZGODNJI PORODI.
- POROD SC
- 1. KONIZACIJA : REDNE KONTROLE, pp CERCLAGE
- 2. TRAHELEKTOMIJA : CERCLAGE OB POSEGU
- 3. RADIKALNA TRAHELEKTOMIJA : CERCLAGE OB POSEGU, LPSC CERCLAGE ? - OB POSEGU ? - PRED ZANOSITVIJO? – OB NOSEČNOSTI?

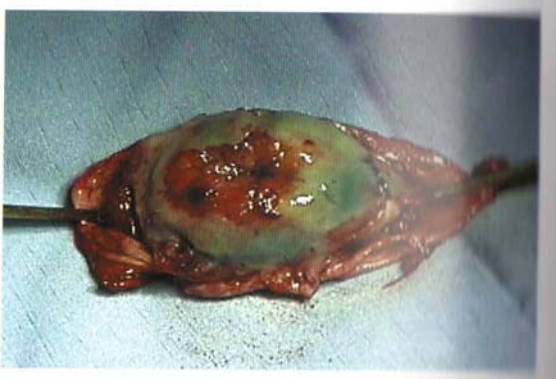Prvi izobraževalni dan programa ZORA z mednarodno udeležbo Ljubljana 2010

18

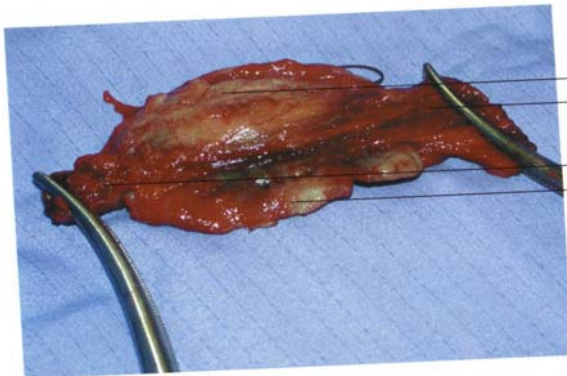
LPL



TRAHELEKTOMIJA



RADIKALNA TRAHELEKTOMIJA



HVALA ZA POZORNOST

Prvi izobraževalni dan programa ZORA z mednarodno udeležbo Ljubljana 2010

22
