

# Obravnavava žensk s pozitivnim testom HPV in negativnim brisom materničnega vratu

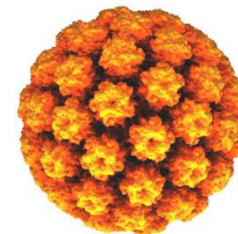
Špela Smrkoelj, UKC Ljubljana

Mateja Marčec, SB Ptuj

Leon Meglič, UKC Ljubljana

Urška Salobir Gajšek, SB Celje

- Triažni test HPV pozitiven – večje tveganje za predrakave ali rakave spremembe materničnega vratu.
  - spremembe že prisotne
  - razvile se bodo v prihodnosti ali ne



# Primum non Nocere!

- Nepremišljena, prekomerna uporaba lahko vodi v več škode kot koristi.
- Sprememba ukrepanja glede na rezultat testa HPV – upravičena uporaba.
- Nespremenjeno ukrepanje - stres, nelagodje pacientk – neupravičena uporaba.

# NAPOTNICA ZA TRIAŽNI TEST HPV

Zora

Državni program zgodnjega odkrivanja  
predrakavih sprememb  
materničnega vratu

Pošiljatelj ..... Št. protokola .....

Plačnik .....

Priimek in ime [.....]

Datum rojstva [.....] EMŠO [.....]

Bivališče ..... Poštna št. [.....]

Št. KZZ .....

Datum in izvid zadnjega triažnega testa HPV .....

## INDIKACIJA ZA TRIAŽNI TEST HPV – triaža na klinični poti:

- APC-N** (atipične ploščate celice, neopredeljene)
- AŽC-N** (atipične žlezne celice, neopredeljene)
- PIL-NS  $\geq$  35 let** (PIL nizke stopnje pri ženski stari 35 let in več)
- CIN 1**
- CIN – po zdravljenju**

..... Datum odvzema ..... Žig, številka in podpis zdravnika [.....]

Ponatis prepovedan.

ONKOLOŠKI INŠTITUT LJUBLJANA 2011

# Pozitiven triažni HPV test

- dodatne ginekološke preglede
- ? so že prisotne patološke spremembe
- kolposkopija
- biopsija, abrazija – histološka dg.
  
- Kako dolgo je ženska že okužena?
  - prehodna
  - dolgotrajna
  - aktivirana latentna okužba

# Pozitiven test HPV

- **Prevalentna okužba**
  - test pozitiven, ni znano ali je prehodna ali dolgotrajna okužba
  - v pomoč predhodni BMV in HPV izvidi
  - tveganje za RMV pri prevalentni okužbi
    - večje kot pri prehodni okužbi in
    - manjše kot pri dolgotrajni okužbi

# Pozitiven test HPV

- **Nova okužba**
  - predhodni HPV testi negativni
  - 90% prehodna okužba - očisti v enem do dveh letih
  - nizko tveganje za RMV v naslednjih letih

# Pozitiven test HPV

- **Intermitentna okužba**

- izmenjujejo se pozitivni in negativni izvidi

POZITIVEN – NEGATIVEN – POZITIVEN

- ponovna okužba

- reaktivacija latentne okužbe

- napačno negativen test

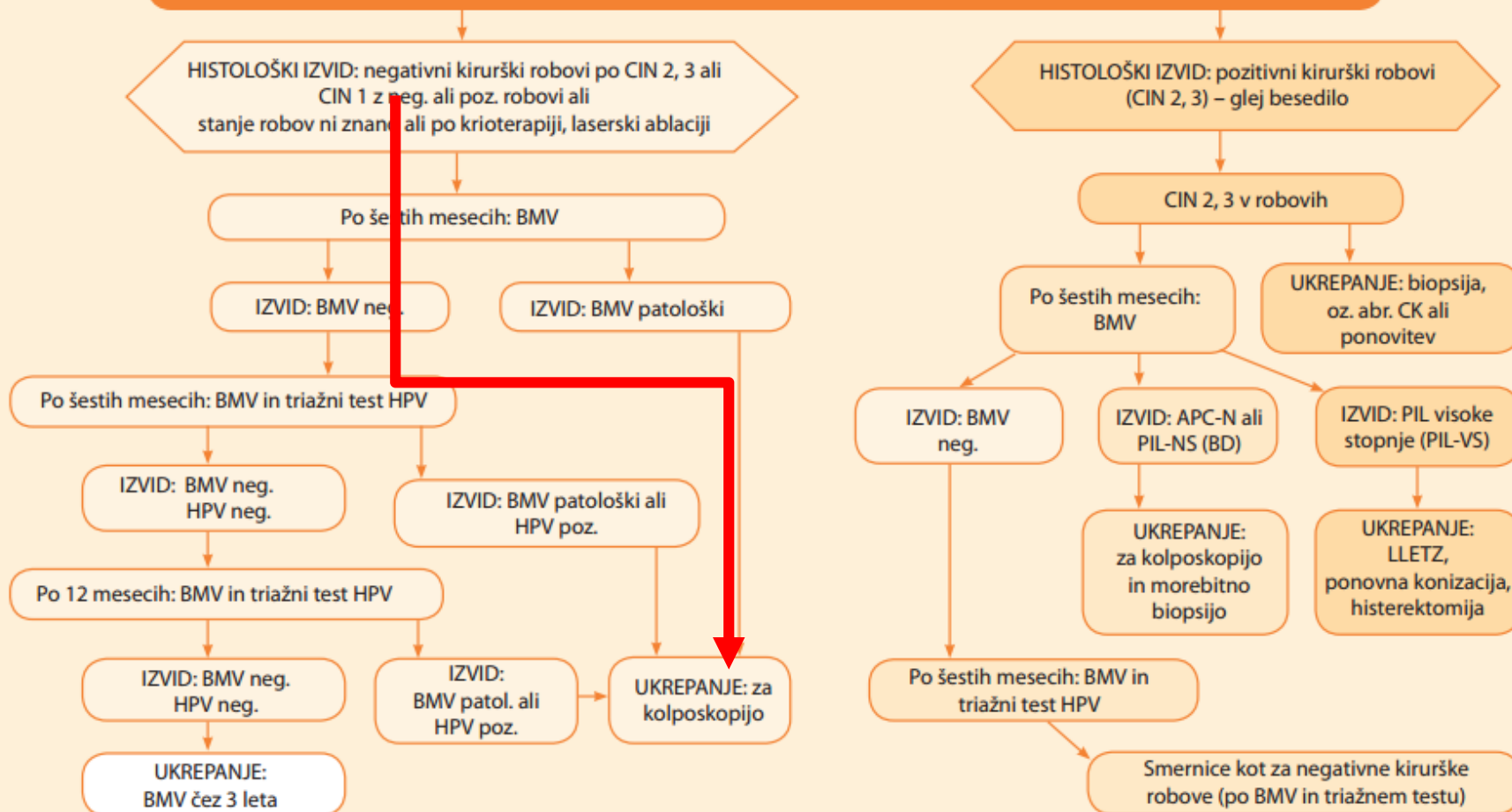
- nizko tveganje za RMV v naslednjih letih



# Primer

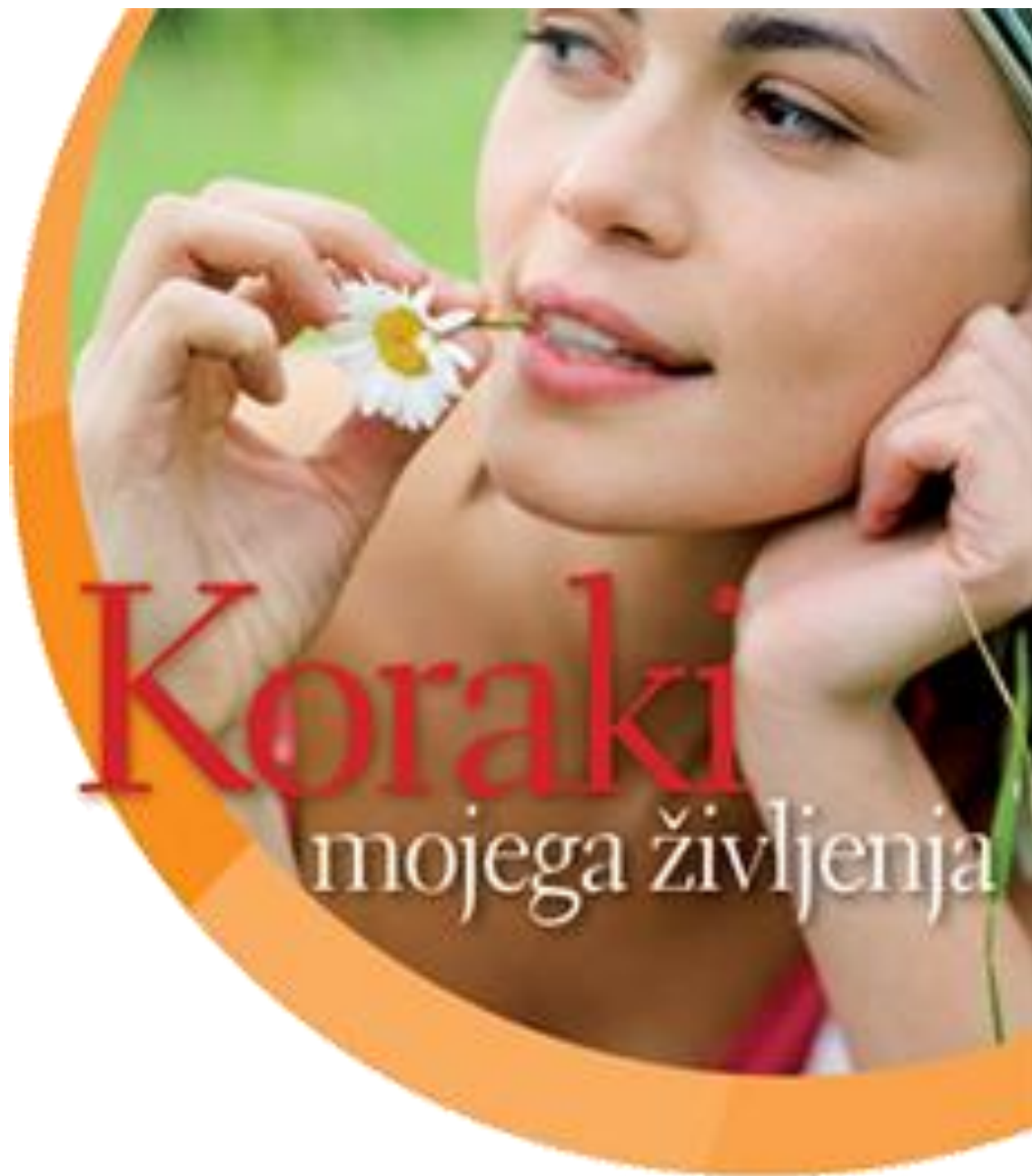- 40 let ženska
- P: 2x      KC: sterilizacija
- LLETZ pred enim letom: PIL VS/CIN 3, izrezan v zdravo
- Prvi BMV 6 mes po LLETZ – neg., A
- Drugi BMV 12 mes op LLETZ – neg., A
- Triažni test HPV 12 mes po LLETZ – poz.

## Sledenje po konizaciji, LLETZu, krioterapiji ali laserski ablaciji zaradi CIN



Zora

Državni program zgodnjega odkrivanja  
predrakavih sprememb  
materničnega vratu



8. izobraževalni dan programa Zora  
Brdo pri Kranju, 21. november 2018

# Zaključek

- Okužba s HPV veliko pogostejša, kot predrakave spremembe ali RMV.
- Kako obravnavati HPV pozitivne ženske z negativnim citološkim izvidom BMV?
  - Smernice?
- Pozitiven HPV test in neg. citologija - manjše tveganje za RMV, kot pri patološkem BMV in HPV+, a preveliko, da bi jih vrnili v presejanje!
- **Ne vrne se jih v shemo presejanja!**

# Kaj smo se naučili?

1. HPV triažni test uporabljati v skladu s Smernicami
  - Spremembe MV nizke stopnje
  - Po zdravljenju predrakavih sprememb
2. Pozitiven HPV test ne pove, kako dolgo je ženska okužena.
3. Nepremišljena in prekomerna uporaba testa HPV lahko prinese več škode kot koristi.