



Primer št .2

Eva Macun, Splošna bolnišnica Jesenice

Veronika Kloboves Prevodnik, Onkološki inštitut

Simona Uhan Kastelic, Onkološki inštitut

Srečko Kovačič, UKC Ginekološka klinika

44 letna ženska

- porod 2X
- abortus 1X
- Mirena 1 leto
- neredne menstruacije



2006-redni ginekološki pregled in odvzem BMV



- BMV pri osebнем ginekologu
 - **HUDA ATIPIJA ŽLEZNIH CELIC/AIS**



- biopsija materničnega vratu pri osebнем ginekologu
 - **FOKALNO PLOŠČATOCELIČNA METAPLAZIJA**




- kontrolni BMV pri osebнем ginekologu
 - **NORMALEN BRIS**

2007-kontrolni BMV čez eno leto



- 2007 – BMV pri osebнем ginekologu
 - **HUDA ATIPIJA ŽLEZNIH CELIC/AIS**
- ▼
- 2008 – biopsija materničnega vratu v SBJ
 - **ADENOKARCINOM IN SITU**
- ▼
- 2008 –konizacija v SBJ – pove, da je imela tudi postkoitalne krvavitve
 - **ADENKARCINOMA IN SITU, MUCINOZNI IN ENDOCERVIKALNI TIP, DO NOTRANJEGA OP. ROBA**
 - **KONUS NI ODSTRANJEN V ZDRAVO**

2008-2012 spremljanje bolnice po konizaciji, ki ni bila napravljena v zdravo



- **2008-2009:** bolnica je seznanjena s histološkim izvidom, vendar se kljub večkratnim klicem ni javila na kontrolo
- **2009:** pove da se bo kontrolirala pri izbranem ginekologu, in da za svoje zdravje odgovarja sama
 - 1x BMV: **HUDA ATIPIJA ŽLEZNIH CELIC/AIS**
- **2009-2012:** v registru ZORA nismo našli nobenega BMV
- **2012:** še vedno odklanja zdravljenje

Komentar citopatologa



- Register ZORA (2006-2012)
 - 4 BMV
 - vsi pregledani na OI Ljubljana
 - revizija

Revizija BMV

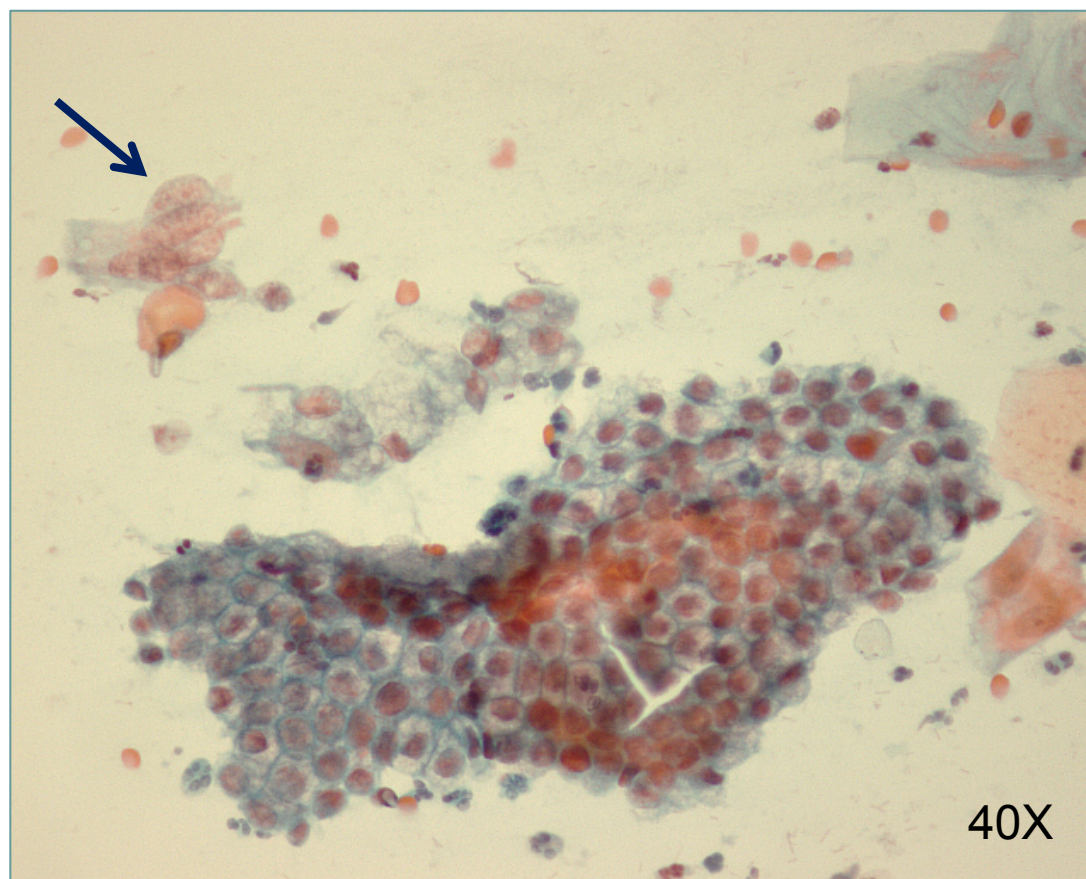


Datum odvzema BMV	Citološka diagnoza	Revizija
5. 2006	Huda atipija žleznih celic/AIS	✓ Huda atipija žleznih
8. 2006 (po biopsiji)	Normalen bris	Huda atipija žleznih celic/AIS
12. 2007 (čez 12 mesecev)	Huda atipija žleznih celic/AIS	✓ Huda atipija žleznih
6. 2009 (1,5 leta po konizaciji)	Huda atipija žleznih celic/AIS	✓ Huda atipija žleznih

2006- BMV (po biopsiji)



NORMALEN BRIS → HUDA ATIPIJA ŽLEZNIH CELIC/AIS

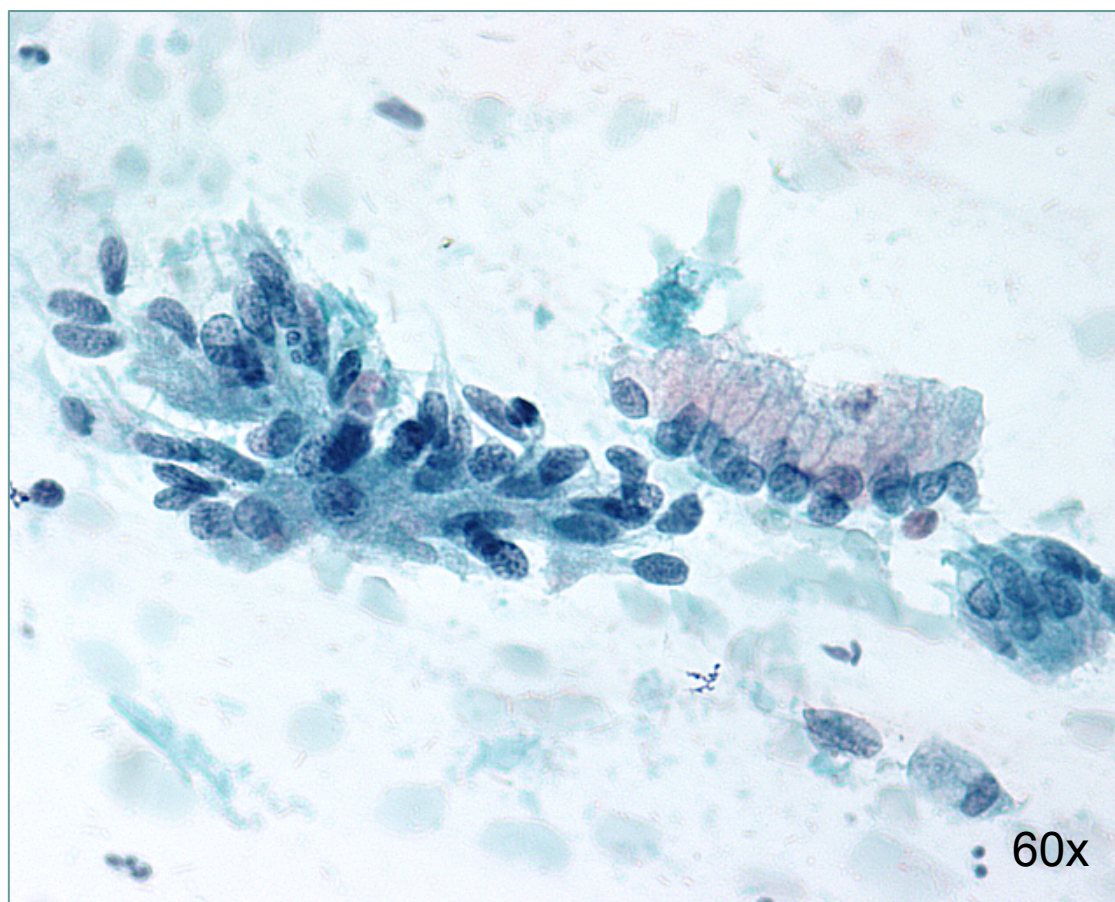


slaba fiksacija, malo atipičnih žlezni celic, presejalec neizkušen z diagnostiko atipičnih žlezni celic

2009- BMV (1,5 leta po konizaciji)



HUDA ATIPIJA ŽLEZNIH CELIC/AIS



BMV govori za rezidualni AIS

Komentar patologa

- 3x biopsija
- UKC-Ginekološka klinika
- revizija



Revizija histologije

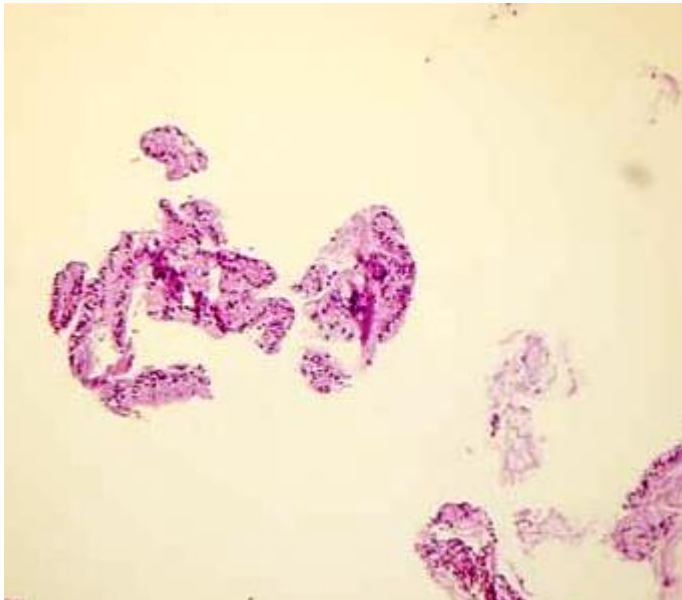


Datum odvzema	Vrsta biopsije	Histološka diagnoza	Revizija
2006	odščip	Fokalno ploščatocelična metaplazija	✓ Nereprezentativna biopsija
2008	odščip	Adenokarcinom in situ	✓ Huda atipija žleznih
2008	konus	Adenokarcinom in situ, mucinozni in endocervikalni tip. <u>Konizacija ni v zdravo.</u>	✓ Huda atipija žleznih

2006-nereprezentativna biopsija po BMV: Huda atipija žleznih celic/AIS



- Slika



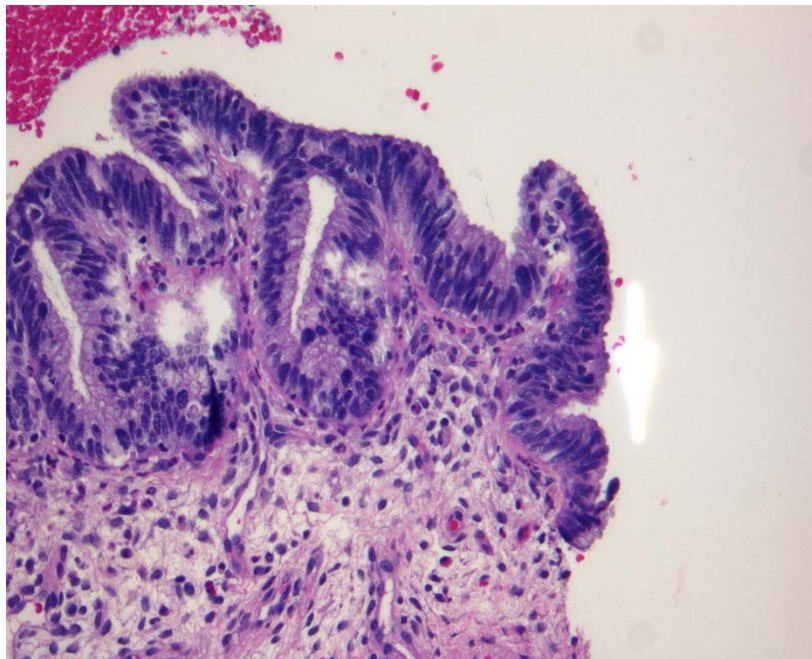
- Razlog za nereprezentativno biopsijo

Tkivni vzorec, je zajemal le nekaj drobcev cervikalne mukoze in v enem fragmentu nakazano ploščatocelično metaplazijo epitelija

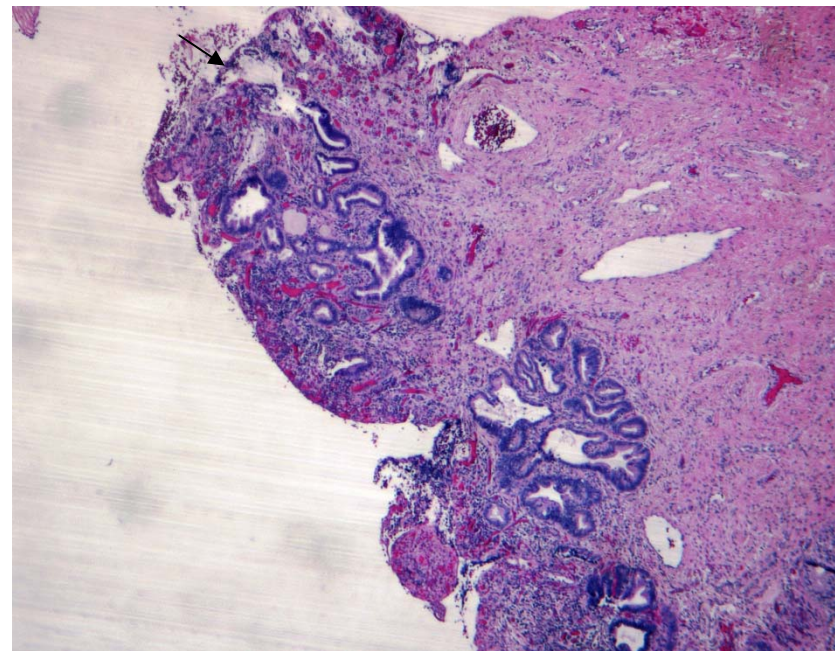
2008- Adenokarcinom in situ. Konizacija ni v zdravo.



- Slika AIS



- Slika, ki prikazuje, da konus ni v zdravo.





Kaj je šlo narobe?

- **DIAGNOZA ADENOKARCINOMA IN SITU JE BILA POSTAVLJENA 1 LETO PO PATOLOŠKEM BMV: HUDA ATIPIJA ŽLEZNIH CELIC /AIS**
 - nereprezentativna biopsija
 - napačno ocenjen kontrolni BMV po nereprezentativni biopsiji
- **SPREMEMBA HISTOLOŠKO NI BILA ODSTRANJENA V ZDRAVO**
 - to potrdi tudi kontrolni BMV dve leti po konizaciji
- **BOLNICA ODKLANJA ZDRAVLJENJE IN SE NE ODZIVA NA KLICE OSEBNEGA GINEKOLOGA**



Zaključki

- **S CITOPATOLOŠKO PREISKAVO LAHKO V BMV ZANESLJIVO DIAGNOSTICIRAMO PATOLOŠKE SPREMEMBE NA ŽLEZNIH CELICAH**
 - **BMV PRAVILNO ODVZET IN VSEBUJE PLOŠČATE IN ŽLEZNE CELICE**
 - **BMV OPTIMALNO FIKSIRAN IN POBARVAN**
 - **PRESEJALEC IN CITOPALOG MORATA BITI USPOSOBLJENA ZA DIAGNOSTICIRANJE PATOLOŠKIH SPREMEMB NA ŽLEZNIH CELICAH**

Zaključki



- **ODŠČIP NI PRIMERNA BIOPSIJA ZA OPREDELITEV PATOLOŠKIH SPREMENB NA ŽLEZNEM EPITELU**
 - **SPREMEMBE V ENDOCERVIKALNEM KANALU**
 - **NEREPREZENTATIVNE BIOPSIJE**
- **NEKATERI AVTORJI ZATO PREDLAGAJO UPORABO DIAGNOSTIČNEGA LEETZa**

Zaključki

- **BOLNICA IMA REZIDUALNI ADENOKARCINOM IN SITU VENDAR ODKLANJA ZDRAVLJENJE**
- **STROKA JE OB TEM NEMOČNA**

